

گزارش ۱ مورد تأخیر تکامل به علت فوکوسیدوز همراه با میلومنگوسل

چکیده

فوکوسیدوز یک بیماری متابولیک ارثی نادر است که به دنبال از بین رفتن یا کمبود فعالیت آنزیم فوکوزیداز ایجاد می‌شود. کمبود فعالیت این آنزیم موجب تجمع گلیکواسفنگولیپیدها، گلیکوپروتئین‌ها و الیگوساکاریدهای حاوی قند فوکوز در لیزوزوم‌های کبد، مغز و سایر اعضا می‌شود. این بیماری دارای فنوتیپ‌های بالینی مختلفی است و در اغلب موارد، به شکل شدید یا نوع شیرخوارگی در سال اول زندگی بروز می‌کند. مهم‌ترین علائم بالینی در این نوع عقب‌ماندگی تکامل روانی حرکتی، صورت خشن و زبان بزرگ (شبهه بیماران موکوپلی - ساکاریدوز)، بزرگی کبد و طحال و اختلالات اسکلتی به صورت دیس‌استوز متعدد می‌باشد. در انواع خفیف‌تر، علائم در سال دوم زندگی شروع می‌شود. اولین علامت این بیماری آنژیوکراتوم است (مانند بیماری فابری) و پس از آن به تدریج پوست کلفت، پلک‌ها پف‌آلود، راه رفتن اسپاستیک و باینسکی مثبت می‌شود. بیماری که در این گزارش معرفی می‌گردد دختر ۱۳ ماهه‌ای بود که به دلیل تأخیر در تکامل حرکتی مراجعه کرده بود. در معاینه فیزیکی تأخیر تکامل و رشد (وزن، قد و دور سر زیر منحنی ۵٪ طبیعی بود)، صورت خشن، زبان بزرگ، پلک‌های پف‌آلود، ناهنجاری‌های اسکلتی و میلومنگوسل در ناحیه توراسیک مشاهده شد و در بررسی‌های آزمایشگاهی فعالیت آنزیم فوکوزیداز و موکوپلی‌ساکاریدوری وجود نداشت.

*دکتر فیروزه ساجدی I

دکتر محمدرضا هادیان جزی II

کلیدواژه‌ها: ۱- صورت خشن ۲- تأخیر تکامل ۳- کمبود فوکوزیداز

مقدمه

می‌باشد.^(۱ و ۶) در این مقاله موردی از این بیماری همراه با میلومنگوسل معرفی می‌گردد.

معرفی بیمار

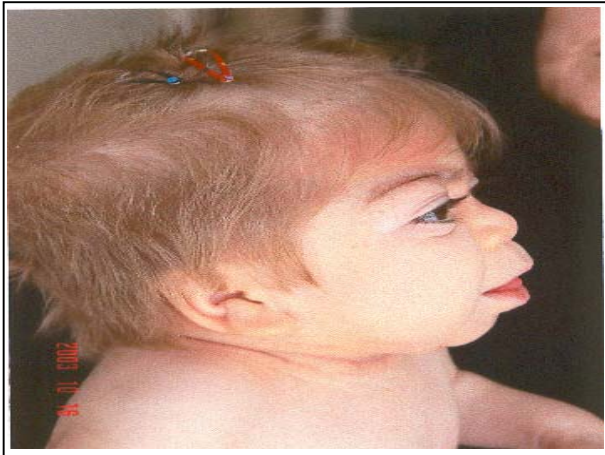
ف.ق، دختر ۱۳ ماهه‌ای بود که به علت تأخیر در نشستن به مرکز پزشکی توان‌بخشی صبا مراجعه کرده بود. کودک از زمان تولد میلومنگوسل (پوشیده از پوست) داشت و به همین علت بستری شده بود اما عمل جراحی برای وی

بیماری فوکوسیدوز اولین بار در سال ۱۹۶۸ توسط دوران و هم‌کارانش در ۲ برادر توصیف شد.^(۲ و ۳) در همان سال نقص آنزیمی فوکوسیدوز توسط ون هوف و هرس گزارش گردید.^(۳) شیوع این بیماری کم‌تر از ۱ در هر ۵۰۰/۰۰۰ تولد زنده تخمین زده می‌شود^(۴) و هر سال تنها ۱۰ مورد از این بیماری نادر در امریکا گزارش می‌گردد^(۵) اما موردی از همراهی آن با میلومنگوسل گزارش نشده است. فوکوسیدوز در جنوب ایتالیا شایع‌تر از سایر نقاط

(I) استادیار بیماری‌های کودکان، دانشگاه علوم بهزیستی و توان‌بخشی، اوین، خیابان کودکیار، تهران، ایران. (*مؤلف مسئول)

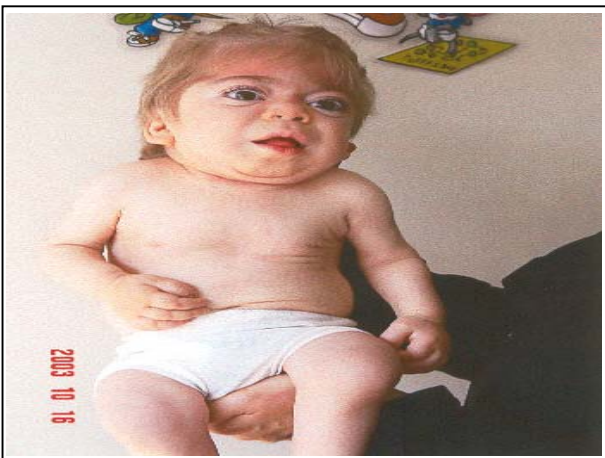(II) استادیار و فوق تخصص جراحی ترمیمی، دانشگاه علوم پزشکی و خدمات بهداشتی - درمانی ایران.

وجود داشت به طوری که تنها به میزان کمی قادر به نگاه داشتن سر و گردن بود.



تصویر شماره ۲- نمای سر و صورت از نیم رخ

در معاینه عصبی اسپاسیتی واضح در ۴ اندام همراه با افزایش رفلکس‌های وتری عمقی دیده شد و کودک قادر به تحمل وزن (Weight Bearing) نبود.

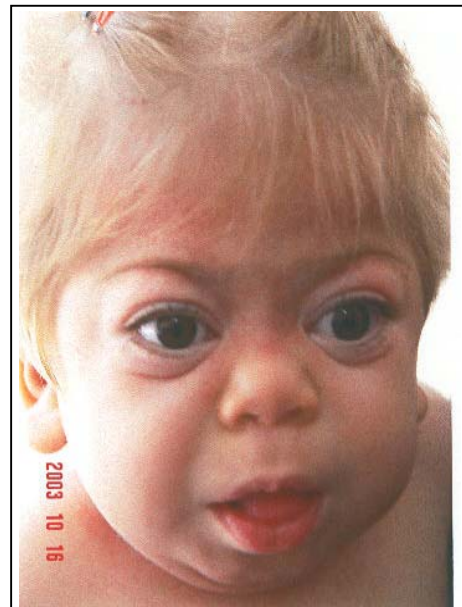


تصویر شماره ۳- نمای بدن از روبرو

در بررسی‌های پاراکلینیک سطح هورمون‌ها و اسکن تیروئید طبیعی بود. سطح آنزیم فوکوزیداز به‌طور کامل پایین اما آنزیم‌های لیوزیداز و آمینیداز کافی بود. بررسی ادرار از نظر وجود موکوپلی ساکاریدها منفی و سطح آمونیاک به‌طور مختصر بالا بود.

صورت نگرفته بود. سابقه تشنج در کودک و مشکل مادر در دوران بارداری وجود نداشت. کودک حاصل زایمان سزارین و ترم بدون سابقه آسفیکسی با وزن تولد ۲۸۰۰ گرم، قد ۴۹ سانتی‌متر و دور سر ۳۲ سانتی‌متر بود. به علت زردی نوزادی، ۱ بار تعویض خون برای وی انجام شده بود.

از نظر سابقه فامیلی، پدر و مادر فامیل نزدیک بودند (پسر دایی دختر عمه)، بیمار ۲ خواهر و برادر بزرگتر داشت که هر دو سالم بودند. سابقه‌ای از مورد مشابه در بستگان وجود نداشت. در معاینه فیزیکی قد، وزن و دور سر بیمار زیر منحنی ۵٪ طبیعی بود. صورت خشن و پلک‌ها پف‌آلود بودند (تصویرهای شماره ۱ و ۲).



تصویر شماره ۱- نمای سر و صورت از روبرو

گوش‌ها Lowset، زبان بزرگ، لثه‌ها دچار هیپرتروفی و تعداد دندان‌ها کم بود و دندان‌ها دچار پوسیدگی شدید بودند. میلو مننگوسل واضح در ناحیه ستون فقرات توراسیک وجود داشت (تصویر شماره ۳). در معاینه قفسه سینه خشونت صداهای تنفسی و سوفل سیستولیک به نفع نارسایی دریچه میترال قلب شنیده شد. ناهنجاری‌های واضح اسکلتی در اندام‌های تحتانی و فوقانی (به صورت کوتاهی) و ستون فقرات (تصویر شماره ۴) و نیز تأخیر تکامل روانی و حرکتی

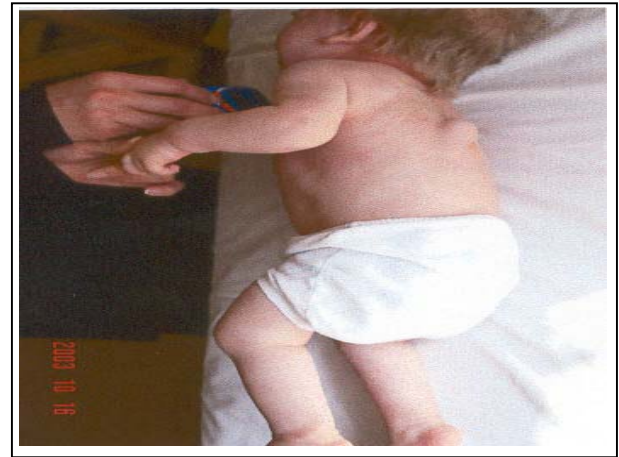
در گلیکوپروتئین‌ها و گلیکولیپیدها به صورت یک الیگوساکارید انتهایی متصل به گالاکتوز یا N استیل گلوکز آمین وجود دارد.^(۷ و ۸)

تخریب این ترکیبات حاوی فوکوز در لیزوزوم‌ها توسط آنزیم‌هایی از جمله فوکوزیداز صورت می‌گیرد بنابراین عدم وجود این آنزیم موجب تجمع گلیکوپروتئین‌ها و گلیکولیپیدهای غنی از فوکوز در لیزوزوم‌های اغلب اعضا به خصوص کبد، سلول‌های عصبی و گلیال مغز و نخاع می‌گردد.^(۷ و ۶) لیزوزوم‌های ذکر شده به صورت واکوئل مشاهده می‌شوند.^(۷ و ۸)

در مغز اسفنگولیپید ذخیره شده مانند الیگوساکاریدهای اریتروسیتی، مسئول فعالیت گروه‌های خونی (Fuc-Gal-GLcNAc-Gal-ceramide)H و لوئیس می‌باشد بنابراین فعالیت لوئیس در گلبول‌های قرمز و بزاق مبتلایان به صورت غیرمعمول بالا است.^(۷ و ۵ و ۸) در بررسی‌های آسیب‌شناسی سلول‌های کبد، غدد عرق، ملتحمه و لنفوسیت‌های خونی نیز واکوئل‌دار می‌شوند.^(۸) از نظر علائم بالینی به علت وجود طیفی از موتاسیون‌ها، تنوع در شدت تظاهرات بالینی وجود دارد.^(۷)

اغلب بیماران (حدود ۶۰٪ موارد) مبتلا به نوع کلاسیک شیرخوارگی یا سریع پیش‌رونده می‌باشند.^(۷ و ۸) علائم ظاهری در این نوع مانند بیماران موکوپلی ساکاریدوز (نوع Hurler) است.^(۴، ۵ و ۶) علائم بیماری در سال اول زندگی (۱۸-۱۳ ماهگی) بروز می‌کند^(۹) به طوری که این کودکان هنگام تولد ظاهراً طبیعی هستند اما در دوران شیرخوارگی به طور پیش‌رونده‌ای صورت خشن، پیشانی برجسته و زبان بزرگ می‌شود^(۷) و تأخیر و عقب‌ماندگی در رشد خطی و تکامل روانی - حرکتی کودک رخ می‌دهد^(۶ و ۹) به طوری که ممکن است هرگز نتواند شاخص‌های تکاملی را کسب کند و به تنهایی بنشیند.^(۴)

دژنراسانس مغز، اختلال ذهنی و اسپاسیتی نیز پیش‌رفت می‌کند.^(۵ و ۷) از علائم دیگر در این نوع می‌توان



تصویر شماره ۴- نمای بدن از نیم‌رخ (همراه میلو مننگوسل)

کروماتوگرافی اسیدهای آمینه ادرار، کاریوتیپ، سونوگرافی کبد و مجرای صفراوی نیز طبیعی مشاهده شد. در بررسی‌های رادیولوژیک (X Ray، MRI) مهره‌ها، دیس رافیس مهره‌های توراسیک و دیس استوز متعدد وجود داشت. در رادیوگرافی ریه‌ها، کدورت‌هایی به نفع آسپیراسیون مشاهده شد.

در رادیوگرافی مچ دست سن استخوانی دچار تأخیر و مطابق با سن ۱ ماهگی بود و استئوپنی وجود داشت. در اکوکاردیوگرافی قلب، هیپرتروفی میوکارد بطنی و سپتوم در حد خفیف تا متوسط و به نفع بیماری ذخیره‌ای مشاهده گردید. ناهنجاری و افزایش ضخامت دریچه میترال همراه با نارسایی متوسط تا شدید آن، کاهش عمل کرد سیستولیک قلب و افزایش ضخامت پریکارد وجود داشت.

بحث

این بیماری به صورت اتوزوم مغلوب به ارث می‌رسد و ژن آن روی قسمت انتهایی بازوی کوتاه کروموزوم ۱ (IP34.1-IP36.1) قرار دارد^(۸) و ژن نوع شیرخوارگی یا شدید در جنوب ایتالیا شایع‌تر می‌باشد.^(۷)

فوکوز یک قند آلدوهگروز است که در آن CH₂OH انتهایی توسط یک گروه متیل جای‌گزین شده است.^(۷) این قند

درمان توان‌بخشی در این بیماران تا حدی در ارتقای کیفیت عمل‌کرد یا سطح تکامل حرکتی و کاهش اسپاستیسیته موثر است اما درمان قطعی هنوز در دسترس نیست. پیوند مغز استخوان به طور تجربی در نمونه‌های حیوانی مبتلا به فوکوسیدوز موجب افزایش فعالیت آنزیم فوکوزیداز در بافت‌های عصبی و احشایی و کاهش مواد تجمع یافته حاوی فوکوز شده است که امکان استفاده از این روش را به عنوان درمان در مبتلایان پیش‌تر مطرح می‌سازد.^(۷)

منابع

- 1- Durand P, Boroone C, Della Cella G. Fucosidosis. *Lancet* 1968; 1: 1198.
- 2- Durand P, Rossanna G, Borrone G, Fucosidosis. In: Durand P, Brein J.S.O edititors. *Genetic errors of glycoprotein metabolism*. 1st ed. Berlin: Springer-Verlag; 1982. P. 49.
- 3- Van Hoff F, Hers HG. Mucopolysaccharidosis by absence of α -Fucosidase. *Lancet* 1968; 1: 1198.
- 4- N.R.M Buist. Inborn errors of metabolism In: A.G.M. Campbell, Neil McIntosh. *Forfar & Arneils textbook of pediatrics*. 5th ed. London: Churchill & livingstone; 1998. P. 1167.
- 5- Roscoe O. Brady. Disorders of lipid metabolism In: Abraham M. Rudolph, Julein I.E. Hoffman, Colin D, Rudolph. *Rudolph's pediatrics*. 20th ed. New Jersey: Appleton & lange; 1996. P. 337, 341, 362.
- 6- Margaret M. McGovern, Robert J. Desnick. Lipidosis In: Behrman Kliegman, Jenson. *Nelson textbook of pediatrics*. 17th ed. Philadelphia: Saunders company; 2004. P. 465-6.
- 7- William L Nyhan, Pinar T. Ozand. *Atlas of metabolic diseases*. 1st ed. London: Chapman & Hall Medical Publisher; 1998. P. 592-5.

به شکم برجسته به علت بزرگی کبد و طحال، تشنج، از دست دادن قدرت عضلات و درگیری قلبی اشاره کرد.^(۷، ۸)

در بررسی‌های رادیولوژیک، این کودکان دچار اختلالات اسکلتی به شکل دیس‌استوز متعدد هستند.^(۵، ۷، ۸، ۹) عفونت‌های تنفسی در این کودکان مشکل‌ساز بوده^(۷) و اغلب آن‌ها در دهه اول عمر در حالت دسربره (رژیدیتی) فوت می‌کنند.^(۵، ۷، ۹) در فرم خفیف‌تر آنژیوکراتوم از جمله اولین علائمی است که در سال دوم زندگی بروز می‌کند. این علامت جلدی به خصوص روی باسن‌ها، آلت تناسلی و کشاله ران‌ها مشاهده می‌شود و کاملاً شبیه بیماری فابری و سیالیدوز می‌باشد.^(۵-۸)

از علائم دیگر وجود خطوط قرمز روی لثه‌ها (دور ریشه دندان‌ها)، برجستگی عروق ملتحمه، کلفت شدن پوست و پف‌آلودگی پلک‌ها است.^(۷) در این بیماران میزان کلر عرق طبیعی بوده اما در نوع شدید معمولاً بالا می‌باشد.^(۵، ۸، ۹) در این بیماران کبد و طحال معمولاً بزرگ نیست،^(۹) راه رفتن به صورت اسپاستیک بوده و رفلکس‌های وتیری عمقی تشدید یافته هستند و بابینسکی مثبت می‌شود.^(۷) دیس‌استوز متعدد خفیف‌تر بوده و در استخوان مهره‌ها و لگن دیده می‌شود.^(۷) در افراد مبتلا به این بیماری، نقص آنزیم فوکوزیداز در گلوبول‌های سفید و فیبروبلاست‌های کشت داده شده وجود دارد و قابل بررسی است.^(۶، ۸، ۹) در هتروزیگوت‌ها مقدار فعالیت آنزیم کم‌تر از میزان طبیعی اما بالاتر از بیماران می‌باشد.^(۷) تشخیص افراد ناقل و تشخیص قبل از تولد امکان‌پذیر بوده^(۶، ۹) و برای تشخیص قبل از تولد می‌توان از بررسی سطح آنزیم در آمینوسیت‌های کشت داده شده استفاده کرد.^(۵)

مهم‌ترین تشخیص افتراقی فوکوسیدوز موکوپلی ساکاریدوز است. در فوکوسیدوز بر خلاف بیماران مبتلا به موکوپلی ساکاریدوز، بررسی ادرار از نظر موکوپلی ساکاریدها منفی می‌باشد.^(۷، ۶) از نظر اقدامات درمانی در حال حاضر تنها درمان حمایتی برای این بیماران وجود دارد.^(۷)

8- John H. Menkes. Metabolic diseases of the nervous system In: Menkes, Sarant. Child neurology. 6th ed. Philadelphia: Lippincott Williams & Wilkins Company; 2000. P. 89-90.

9- Rebecca S. Wappner. Lysosomal storage disorders In: Mc Millan, De Angelis, Feigin, Marshaw. Oski's pediatrics principles and practice. 3rd ed. Philadelphia: Lippincott Williams & Wilkins Company; 1999. P. 1880.

Developmental Delay Due to Fucosidosis and Myelomeningocele: A Case Report

**F. Sajedi, MD*^I *M.R. Hadian Jazy, MD*^{II}

Abstract

Fucosidosis is a rare hereditary metabolic disease that is resulted from a deficiency in α -fucosidase enzyme activity. This deficiency produces accumulation of fucose-containing glycosphingolipids, glycoproteins and oligosaccharides in lysosomes of liver, brain and other organs. Phenotypes of this disease are various. Most of the cases have severe form or infantile type that begins in the first year of life with psychomotor retardation, coarse facial features and macroglossia (similar to mucopolysaccharidoses), hepatosplenomegaly and skeletal disorders (dysostosis multiplex). In milder types, clinical signs begin in the second year of life. The first sign is angiokeratomas (similar to Fabry disease). After that, thick skin, puffy eyelids, spastic gait and positive Babinski appear gradually. The case of the present report was a 13-month-old girl who referred due to motor developmental delay. In physical examination, there were developmental delay, growth retardation (weight, height and head circumference < 5 percentile of normal), coarse facies, macroglossia, puffy eyelids, skeletal deformities and myelomeningocele in thoracic region. Laboratory studies revealed a deficient enzymatic activity of fucosidase and no mucopolysacchariduria.

Key Words: 1) Coarse Facies 2) Developmental Delay
3) Fucosidase Deficiency

I) Assistant Professor of Pediatrics. School of Rehabilitation Sciences. Evin Ave. Tehran, Iran.
(*Corresponding Author)

II) Assistant Professor of Restorative Surgery. Iran University of Medical Sciences and Health Services. Tehran, Iran.