

اثر امواج فراصوتی کم توان بر رشد استخوان در داخل کانال ایمپلانت تیتانیومی

چکیده

امواج فراصوتی کم توان به عنوان عاملی موثر در بهبود شکستگی استخوان در مطالعات حیوانی و بالینی مطرح می‌باشد. در این پژوهش که به روش تجربی انجام شد، اثر امواج فراصوتی کم‌توان در شرایط *in vivo* بر تسریع رشد استخوان داخل ایمپلانت‌های سوراخ‌دار در خرگوش مورد بررسی قرار گرفت. در این بررسی ۲۰ عدد ایمپلانت با ابعاد مورد نظر از جنس Ti-6Al-4V طراحی و ساخته شد و در استخوان ران ۲۰ خرگوش بالغ ماده کاشته شد. خرگوش‌ها در ۴ گروه ۲ تایی (تعداد کلی ۸ عدد) تحت عنوان گروه‌های شاهد ۱، ۲، ۳ و ۴ هفته و ۴ گروه ۳ تایی (تعداد کلی ۱۲ عدد) به عنوان گروه‌های درمانی ۱، ۲، ۳ و ۴ هفته تقسیم شدند. در گروه درمانی، هر خرگوش پس از جراحی و کاشت ایمپلانت، توسط امواج فراصوتی با فرکانس ۱ مگاهرتز و شدت اسمی ۰/۱ وات بر سانتی‌متر مربع به مدت ۲۰ دقیقه در روز تحت تابش قرار گرفتند. براساس نتایج این پژوهش امواج فراصوتی کم‌توان بر تسریع رشد استخوان داخل ایمپلانت‌های تیتانیومی موثر بوده و این تاثیر در پایان هفته دوم درمان، بیش‌ترین میزان را داشت به طوری که در این زمان درصد میزان پراکندگی کلسیم $66/4 \pm 1/9$ در گروه درمان در مقایسه با $52/1 \pm 4/2$ در گروه شاهد و درصد میزان پراکندگی فسفر $32/1 \pm 1/1$ در گروه درمان در مقایسه با $23/2 \pm 4/6$ در گروه شاهد بوده است که از نظر آماری این اختلاف معنی‌دار می‌باشد ($P < 0/05$).

I دکتر مرتضی تمیزی‌فر

II *دکتر علی‌اکبر شرفی

III بهزاد یثربی

IV زهرا صالحپور

کلیدواژه‌ها: ۱- امواج فراصوتی کم‌توان ۲- ایمپلانت تیتانیومی Ti6Al4V
۳- رشد استخوان

مقدمه

امواج را به عنوان عاملی موثر در کاهش زمان بهبودی و ترمیم ناحیه کاشت ایمپلانت انتخاب کرد و مورد آزمایش قرار داد. از سوی دیگر جهت بررسی رشد استخوان می‌توان از ۲ عامل اصلی استفاده کرد که عبارتند از: ۱- مورفولوژی یا شکل ظاهری استخوان ۲- بافت‌شناسی یا مواد تشکیل دهنده استخوان.

یکی از مشکلات عمده در کاشت ایمپلانت، طولانی بودن زمان بهبودی و ترمیم ناحیه مورد نظر است^(۱) بنابراین پیداکردن عاملی که سبب تسریع بهبود ناحیه جراحی شود، امری مهم به نظر می‌رسد. با توجه به تحقیقات گسترده در زمینه استفاده از امواج فراصوتی در ترمیم و بهبود ناحیه شکستگی استخوان در شرایط *in vivo*^(۲، ۳، ۴)، می‌توان این

این مقاله خلاصه‌ای است از پایان نامه بهزاد یثربی جهت دریافت درجه کارشناسی ارشد بیومکانیک به راهنمایی دکتر مرتضی تمیزی‌فر و دکتر علی‌اکبر شرفی سال ۱۳۸۲. همچنین این مقاله در هفتمین کنگره مهندسی پزشکی در تهران سال ۱۳۸۲ ارائه شده است.

(I) استادیار و دکترای مهندسی مواد، دانشگاه علم و صنعت، نارمک، تهران، ایران.

(II) دانشیار و دکترای فیزیک پزشکی، دانشکده پیراپزشکی، دانشگاه علوم پزشکی و خدمات بهداشتی - درمانی ایران. (*مؤلف مسئول)

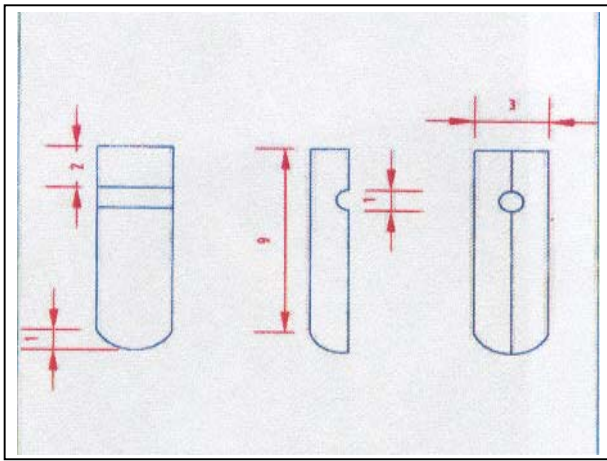
(III) کارشناس ارشد بیومکانیک، مربی دانشگاه آزاد اسلامی واحد تبریز.

(IV) کارشناس مهندسی مواد، دانشگاه علم و صنعت، نارمک، تهران، ایران.

سال یازدهم / شماره ۴۴ / فوق‌العاده دو ۱۳۸۳

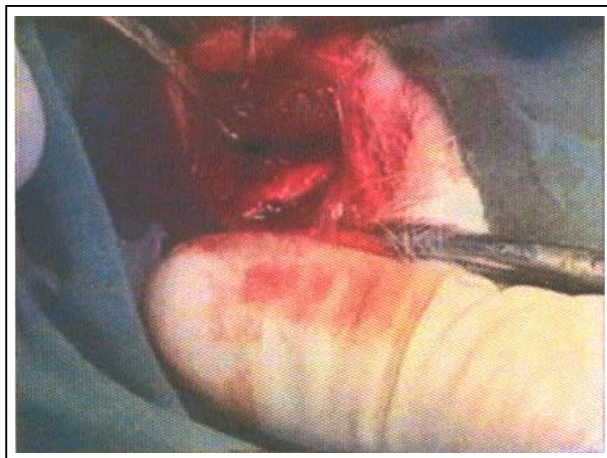مجله دانشگاه علوم پزشکی ایران ۹۲۵

محلول Keller جهت ایجاد خلل و فرج روی سطح خارجی ایمپلانت‌ها صورت گرفت و در نهایت هر یک از آن‌ها در ظرف شیشه‌ای مخصوص قرار داده شد و در مرکز تابش گامای سازمان انرژی اتمی استریل گردید.



تصویر شماره ۱- ابعاد و شکل نمایی ایمپلانت ۲ تکه‌ای تیتانیومی که در این تحقیق مورد استفاده قرار گرفته است.

۲- جراحی و کاشت ایمپلانت: در این مرحله از ۲۰ خرگوش بالغ ماده نژاد نیوزیلندی هر یک به وزن تقریبی ۲ کیلوگرم استفاده شد. ابتدا هر خرگوش با تزریق وریدی ۰/۲ میلی‌لیتر از داروی بیهوشی گزین ۲٪ و کتامین ۵۰ میلی‌گرم در هر میلی‌لیتر به نسبت ۵ به ۱ بیهوش گردید سپس با رعایت کامل شرایط استریل، ایمپلانت طراحی شده در کانالی که به روش دریل کردن با مت ۳ میلی‌متری مخصوص ایمپلانت در بخش میانی ^۳ فوقانی و ^۲ تحتانی استخوان ران ایجاد شده بود، کاشته شد (تصویرهای شماره ۲ و ۳).



تصویر شماره ۲- مرحله کاشت ایمپلانت تیتانیومی در داخل استخوان ران خرگوش

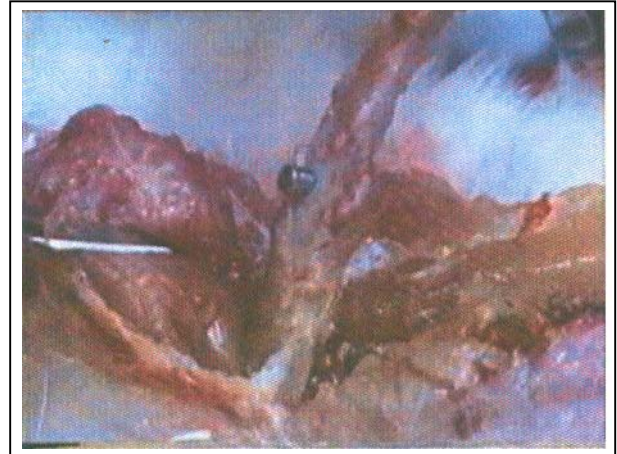از نظر مورفولوژی می‌توان ابعاد استخوان را که شامل طول، ضخامت، حجم، سالم بودن دیواره و کناره‌های استخوان و تشکیل کال استخوانی پس از شکستگی است، در نظر گرفت. از نظر بافت‌شناسی نیز مواد تشکیل دهنده استخوان از جمله مواد معدنی که به طور عمده شامل کلسیم و فسفر می‌باشد و نیز دانسیته استخوان که نشان‌دهنده مقدار رسوب مواد معدنی به خصوص کلسیم است را می‌توان به عنوان شاخص در نظر گرفت.^(۵) با توجه به مطالب ذکر شده محققان از روش‌های متعددی برای بررسی رشد استخوان و نیز ترمیم ناحیه شکستگی استفاده کرده‌اند که این روش‌ها عبارتند از: استفاده از پرتونگاری، برش‌نگاری کامپیوتری، سونوگرافی، برش‌نگاری رادیوایزوتوپی تک فوتون (SPECT) که شکل ظاهری استخوان و کال استخوانی تشکیل شده پس از شکستگی به عنوان شاخص بررسی رشد استخوان و ترمیم ناحیه شکستگی انتخاب شده است، استفاده از دانسیتومتری جهت سنجش تراکم استخوان که امروزه یکی از روش‌های مهم در تشخیص بیماری پوکی استخوان است و نیز استفاده از میکروسکوپ الکترونی (SEM) و تجزیه و تحلیل اجزای تشکیل دهنده بافت استخوان که به طور عمده عنصر کلسیم را شاخص رشد استخوان در نظر می‌گیرند.^(۶) هدف از این پژوهش بررسی اثر امواج فراصوتی کم‌توان با فرکانس ۱ مگاهرتز و شدت اسمی ۰/۱ وات بر سانتی‌متر مربع بر تسریع رشد استخوان در داخل ایمپلانت‌های تیتانیومی بوده است.

روش بررسی


در این پژوهش که به روش تجربی صورت گرفت، مراحل انجام شده به ترتیب عبارت بودند از:

۱- طراحی، ساخت و استریل کردن ایمپلانت: در این مرحله ۲۰ عدد ایمپلانت آزمایشگاهی از جنس Ti-6Al-4V به قطر خارجی ۳ میلی‌متر با مقاومت $\pm 0/05$ و طول ۱۰ میلی‌متر با سوراخی به قطر ۱ میلی‌متر و طول ۳ میلی‌متر در فاصله ۲ میلی‌متری از انتهای سر طراحی و ساخته شد (تصویر شماره ۱). پس از آن عمل اسید - اچ با استفاده از

در مرحله بعد عمل پوشش‌دهی با طلا توسط دستگاه Sputter Coating برای نمونه‌ها انجام گردید و با میکروسکوپ الکترونی (SEM) تصویر سطح کانال هر یک از ایمپلانت‌ها مورد بررسی قرار گرفت. پس از انتخاب بزرگ‌نمایی ۲۵۰ برابر، تصویر به ۱۲ ناحیه مساوی تقسیم شد و با تجزیه و تحلیل کیفی و کمی هر یک از نواحی، در نهایت میانگین درصد وزنی پراکندگی کلسیم و فسفر در کانال هر یک از ایمپلانت‌ها محاسبه گردید.



تصویر شماره ۳- ایمپلانت تیتانیومی کاشته شده در داخل استخوان ران خرگوش پس از جداسازی بافت از استخوان



تصویر شماره ۴- استخوان ران خرگوش همراه با ایمپلانت کاشته شده در محلول فرمالین ۱۰٪

۳- مرحله نگهداری و مراقبت از خرگوش‌ها: بعد از عمل جراحی هر یک از خرگوش‌ها در قفس‌های استاندارد و در دمای ۲۵ درجه سانتی‌گراد نگهداری شدند^(۷) و در هفته اول بعد از جراحی برای هر یک از آن‌ها روزانه ۰/۳۵ میلی‌گرم در میلی‌لیتر پنی‌سیلین ۵/۰۰۰/۰۰۰ واحد حیوانی تزریق گردید.

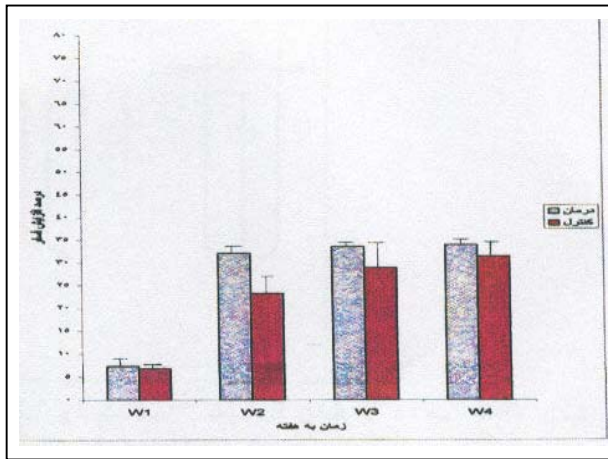
۴- مرحله درمان: در این مرحله خرگوش‌ها براساس مدت زمان ۱، ۲، ۳ و ۴ هفته درمان، به ۴ گروه تقسیم شدند که در هر گروه ۲ خرگوش به عنوان شاهد در نظر گرفته شدند و ۳ خرگوش تحت درمان قرار گرفتند. قبل از انجام شدن درمان، دستگاه سونوتراپی با سیستم کالیبراسیون براساس نیروی تابشی (Radiation Force) کالیبره شد^(۸) سپس مرحله درمان با امواج فراصوتی پالسی با پهنای پالس ۲۰۰ میکروثانیه، فرکانس تکرار پالس ۱ کیلوهرتز، شدت اسمی ۰/۱ وات بر سانتی‌متر مربع، فرکانس ۱ مگاهرتز و زمان تابشی روزانه ۲۰ دقیقه انجام گردید.

۵- مرحله مطالعه با میکروسکوپ الکترونی (SEM): ابتدا هر یک از ایمپلانت‌ها که پس از خارج کردن استخوان از پای حیوان در محلول فرمالین ۱۰٪ نگهداری می‌شد جهت عمل ثابت کردن نهایی در رزین تهیه شده از ۱۰ میلی‌لیتر مخلوط ۵۰ میلی‌لیتر متیل متاکریلات و ۱ گرانول Calcium Chloride Anhydrous با ۲ گرم بنزوئیل پراکسید قرار داده شد (تصویر شماره ۴).

نتایج

نتایج حاصل از بررسی هر یک از نمونه‌ها با استفاده از میکروسکوپ الکترونی (SEM) در نمودارهای شماره ۱ و ۲ آورده شده است. نمودار شماره ۱، مقایسه درصد افزایش کلسیم و نمودار شماره ۲، مقایسه درصد افزایش فسفر در گروه‌های درمانی و شاهد را در طول هفته‌های اول، دوم، سوم و چهارم نشان می‌دهند.

طبق تحلیل آماری نتایج، در پایان هفته اول، درصد میزان پراکندگی کلسیم در گروه درمان ۴۲/۰±۸/۹ و در گروه شاهد ۴۰/۶±۱/۷ و درصد تغییرات نسبی پراکندگی کلسیم ۵/۹ بوده است. همچنین درصد میزان پراکندگی فسفر در گروه درمان ۷/۳±۱/۵ و در گروه شاهد ۶/۸±۱/۰ و درصد تغییرات نسبی پراکندگی فسفر ۷/۳ به دست آمد که در مورد هر دو عنصر، بین میانگین متغیر درمان و شاهد اختلاف معنی‌داری وجود نداشت ($Pp=0/26$, $Pc=0/39$, $\alpha=0/05$).



نمودار شماره ۲- مقایسه ستونی افزایش میزان فسفر (P) در

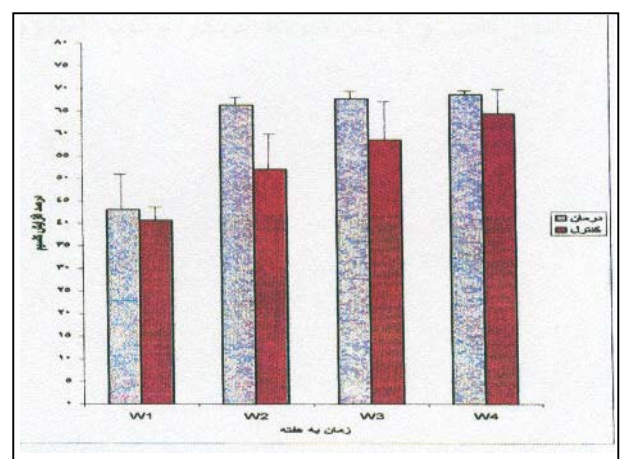
گروه‌های درمانی و شاهد در طول ۴ هفته براساس نتایج تجزیه و تحلیل کمی و کیفی توسط میکروسکوپ الکترونی روبشی (SEM/EDS)

بحث

در این تحقیق جهت تعیین رشد استخوان، از میزان پراکندگی عناصر کلسیم و فسفر در بافت استخوانی استفاده شد و نتایج به دست آمده بیان کننده اثر مثبت امواج فراصوتی با فرکانس ۱ مگاهرتز و شدت اسمی ۰/۱ وات بر سانتی‌متر مربع روی رشد بافت استخوانی در داخل و اطراف ایمپلانت‌های تیتانیومی بود. با وجود آن که امواج فراصوتی رشد استخوانی را در کل دوران مطالعه افزایش داده بود این افزایش در هفته دوم بیش‌ترین میزان را داشت. اثر سریع تحریک بافت استخوانی با امواج فراصوتی روی ناحیه شکستگی ایجاد شده به روش استئوتومی در شفت تیبیای خرگوش، جهت ترمیم استخوان شکسته، توسط Duarte و همکاران گزارش شده است^(۷) و این محققان بیش‌ترین اثر را در روزهای ۱۰ تا ۱۲ درمان مشاهده کردند. اثر تحریکی امواج فراصوتی روی فیبولا نیز توسط Pill و همکاران گزارش شده است. این گروه بیش‌ترین اثر را در روزهای ۱۴ تا ۲۳ درمان مشاهده کردند.^(۷ و ۹)

فرایند دقیق اثر امواج فراصوتی با شدت کم در تسریع رشد استخوان هنوز به طور کامل مشخص نشده است اما به نظر می‌رسد که با عبور امواج از یک محیط (بافت) گرما تولید می‌شود که این گرمای ایجاد شده ممکن است در بافت سبب بهتر شدن کاتابولیسم و متابولیسم

پایان هفته دوم، درصد میزان پراکندگی کلسیم در گروه درمان $66/4 \pm 1/9$ و در گروه شاهد $52/1 \pm 4/2$ و درصد تغییرات نسبی پراکندگی کلسیم $27/4$ و درصد میزان پراکندگی فسفر در گروه درمان $32/1 \pm 1/1$ و در گروه شاهد $23/2 \pm 4/6$ و درصد تغییرات نسبی پراکندگی فسفر $28/4$ بود که در مورد هر دو عنصر، بین میانگین متغیر درمان و شاهد اختلاف معنی‌داری وجود داشت ($P=0/0$, $\alpha=0/05$). در پایان هفته سوم، درصد میزان پراکندگی کلسیم در گروه درمان $67/8 \pm 0/9$ و در گروه شاهد $58/7 \pm 5/8$ و درصد تغییرات نسبی پراکندگی کلسیم $15/5$ و نیز درصد میزان پراکندگی فسفر در گروه درمان $33/5 \pm 0/8$ و در گروه شاهد $28/9 \pm 4/5$ و درصد تغییرات نسبی پراکندگی فسفر $15/9$ به دست آمد که در مورد هر دو عنصر، بین میانگین متغیر درمان و شاهد اختلاف معنی‌داری مشاهده شد ($\alpha=0/05$, $P=0/0$). در پایان هفته چهارم، درصد میزان پراکندگی کلسیم در گروه درمان $68/8 \pm 0/7$ و در گروه شاهد $64/5 \pm 2/4$ و درصد تغییرات نسبی پراکندگی کلسیم $6/7$ بود. همچنین درصد پراکندگی فسفر در گروه درمان $33/9 \pm 0/9$ و در گروه شاهد $31/4 \pm 0/7$ و درصد تغییرات نسبی پراکندگی فسفر $8/0$ به دست آمد که در مورد هر دو عنصر، بین میانگین متغیر درمان و شاهد اختلاف معنی‌داری وجود داشت ($P=0/0$, $\alpha=0/05$).



نمودار شماره ۱- مقایسه ستونی افزایش میزان کلسیم (Ca) در

گروه‌های درمانی و شاهد در طول ۴ هفته براساس نتایج تجزیه و تحلیل کمی و کیفی توسط میکروسکوپ الکترونی روبشی (SEM/EDS)

3- Rubin C, Blander M, Ryaby JP, Hadjiargyrou M. The use of low-intensity ultrasound to accelerate the healing of fractures. *J Bone Joint Surg Am* 2001; 83(2): 259-70.

4- Mayr E, Rudzki MM, Borchardt B. Does low intensity, pulsed ultrasound speed healing of scaphoid fractures? *Handchir mikrochir Plast Chir* 2000; 32(2): 115-22.

5- Fujioka H, Tsunocla M, Matsui N. Treatment of ununited fracture of the hook of hamate by low-intensity pulsed ultrasound: a case report. *J Hand Surg Am* 2000; 25(1): 77-9.

6- Arys A, Pillipart C, Dourov N, He Y, Le QT, Pireaux JJ. Analysis of titanium dental implants after failure of osseointegration: combined histological electron microscopy, and X-ray photoelectron spectroscopy approach. *J Biomed Mater Res* 1998; 43(3): 300-12.

7- Pill AA, Mont MA, Nasser PR, Khan SA, Figueriedo M, Kaufman JJ, et al. Non invasive low-intensity pulsed ultrasound accelerates bone healing in the rabbit. *J Orthop Trauma* 4 1990: 246-53.

8- Quan KM, Shiran MB, Watmough DJ. Effects of wave diffraction on the measurement of ultrasonic power output using by the radiation force method with a plane reflecting target at 45. *Meas Sci Technol* 3 1992: 222-7.

9- Durate LR. The stimulation of bone growth by ultrasound. *Arch Orthop Trauma Surg* 101 1983; 101: 159.

10- Yang KH, Way SJ, Lewallen DG, Greenleaf J, Oles K, Bronk J, et al. Low intensity ultrasound stimulates fracture healing in rat model: biomechanical and gene expression analysis. *Trans Orthop Res Soc* 1994: 519.

11- Wang SJ, Lewallen DG, Bolander ME, Chao EY. Low intensity ultrasound treatment increases strength in a rat femoral fracture model *Orthop Res* 1994; 12(1): 40-7.

12- Tanzer M, Harvey E, Key A, Morton P, Bobyn JD. Effect of noninvasive low intensity ultrasound on bone growth in to porous-coated implants. *J Orthop Res* 1996; 14(6): 901-6.

سلولی و در نتیجه تسریع در رشد گردد. همچنین دانشمندان معتقدند که اثر غیر حرارتی پرتوهای فراصوتی مانند ایجاد میکروماساژ ممکن است سبب تسریع رشد استخوان شود.^(۱۰، ۱۱) نتایج به دست آمده در تحقیق حاضر تایید کننده نظر آقای Tanzar و همکارانش می باشد. آن‌ها میانگین رشد استخوان را در ایمپلانت‌های تحت درمان ۲۵/۱٪ نشان دادند که به طور محسوسی از رشد استخوان در گروه شاهد بیشتر بود ($P=۰/۰۸$) و این تغییرات در پایان هفته دوم به حداکثر خود می رسید.^(۱۲) در تحقیق حاضر نیز بیشترین اثر امواج فراصوتی بر رشد استخوان در داخل ایمپلانت، مربوط به هفته دوم بوده است. با توجه به کاربرد روز افزون امواج فراصوتی در پزشکی و با توجه به این که شاخص‌های دسته موج تابشی مانند شدت، فرکانس، زمان پرتودهی و پالسی یا مدت بودن، در اثر آن‌ها بر رشد بافت موثر است، پیشنهاد می شود برای رسیدن به نتایج دقیق تر و یافتن شرایط بهینه پرتودهی جهت تسریع رشد بافت استخوانی در دندان پزشکی به خصوص جراحی و کاشت ایمپلانت‌های دندانی تحقیقات بیشتری صورت گیرد.

تقدیر و تشکر

بدین وسیله از همکاری سازمان گسترش و نوسازی صنایع ایران، گروه رادیولوژی دانشکده پیراپزشکی دانشگاه علوم پزشکی ایران، دانشکده دندان پزشکی دانشگاه شاهد، دانشکده مهندسی مواد و متالورژی دانشگاه علم و صنعت ایران و دانشکده مهندسی پزشکی دانشگاه آزاد اسلامی تشکر و قدردانی می گردد.

منابع

۱- هادیان - ایرج، هادیان - امیرفرخ، هادیان - داریوش. دنیای ایمپلانت. چاپ اول. تهران: انتشارات آروین؛ ۱۳۷۵ فصل دوم، ص ۴۸.

2- Spadaro JA, Albanese SA. Application of low-intensity ultrasound to growing bone in rate. *Ultrasound. Med. Biol* 1998; 24(4): 567-73.

The Effect of Low - Intensity Ultrasound on Bone Growth in the Interior of Titanium Implants

^I
M. Tamizifar, Ph.D.

^{II}
***A.A. Sharafi, Ph.D.**

^{III}
B. Yasrebi, MSc

^{IV}
Z. Salehpour, BS

Abstract

The effect of ultrasound waves with low intensity on reducing the time of repair and healing of bone fracture has been known. The present research was undertaken to investigate the effect of ultrasound waves on acceleration of bone growth and, finally, on repair and healing of surgical area using in-vivo animal experiment. In this study, 20 titanium implants with proper dimensions were designed and implanted in the femur bone of 20 female rabbits. They were then divided into two groups: control group (4 groups each with 2 rabbits) and experimental group (4 groups each with 3 rabbits). In the experimental group, each rabbit, after surgery and receiving implant, was irradiated for twenty minutes per day with ultrasound waves (1 MHz, 0.1 mw/cm²). The results obtained in this research, after statistical analysis, are suggestive of the fact that ultrasound waves have influences on acceleration of bone growth towards interior of titanium implants with the most rate of influence at the end of the second week of therapy. During this time, calcium distribution rate percentage was found 66.4±1.9 in experimental group, and 52.1±4.2 in control group. Phosphorus distribution percentage was measured 32.1±1.1 and 23.2±4.6 in experimental and control group respectively (P<0.05).

Key Words: 1) Low-intensity Ultrasound 2) Titanium Implant(Ti6A14V)
3) Bone Growth

This article is a summary of the thesis by B. Yasrebi for MSc degree in Biomechanics under supervision of M. Tamizifar, Ph.D. and A.A. Sharafi, Ph.D. It was also presented in the 7th Congress of Medical Engineering held in Tehran(2003).

I) Assistant Professor of Metallurgy. University of Science & Technology, Narmak Ave. Tehran, Iran.

II) Associate Professor of Biophysics. School of Paramedicine. Iran University of Medical Sciences and Health Services. Tehran, Iran. (*Corresponding Author)

III) MSc in Biomechanics. Instructor. Islamic Azad University, Tabriz Branch.

IV) BS in Metallurgy. University of Science & Technology. Tehran, Iran.