



ارزیابی نقش تیمار همزمان لتروزول و کروسین بر آسیب‌های اکسیداتیو و هورمون تستوسترون در بافت بیضه موش‌های صحرایی آزواسپرمی شده با داروی بوسولفان

شهرزاد نخبه زعیب: کاندیدای دکتری، دانشکده علوم زیستی، دانشگاه آزاد اسلامی واحد پرند، پرند، ایران

میترا حیدری نصر آبادی: دانشجویار، گروه زیست شناسی، دانشکده علوم زیستی، دانشگاه آزاد اسلامی واحد پرند، پرند، ایران (* نویسنده مسئول)

heydarimitra45@piu.ac.ir

مسعود صالحی پور: استادیار، گروه زیست شناسی، دانشکده علوم زیستی، دانشگاه آزاد اسلامی واحد پرند، پرند، ایران

سمیه احتشام: استادیار، گروه زیست شناسی، دانشکده علوم زیستی، دانشگاه آزاد اسلامی واحد پرند، پرند، ایران

چکیده

کلیدواژه‌ها

لتروزول،

کروسین،

تستوسترون،

اسپرماتوزنز،

آزواسپرمی

زمینه و هدف: آزواسپرمی (فقدان اسپرم در انزال)، یکی از شدیدترین نوع ناباروری در مردان بوده که به دلیل نقص‌های مختلف در فرآیند اسپرم زایی یا سیستم مجرای بیضه‌ها رخ می‌دهد. کروسین‌های موجود در زعفران در بهبود اکثر شاخص‌های باروری در موش‌های صحرایی موثر است. هدف از انجام مطالعه حاضر ارزیابی نقش تیمار همزمان لتروزول و کروسین بر آسیب‌های اکسیداتیو و هورمون تستوسترون در بافت بیضه موش‌های صحرایی آزواسپرمی شده با داروی بوسولفان بود.

روش کار: در این کارآزمایی بالینی پس از تهیه کروسین آماده و داروی لتروزول؛ تعداد ۳۰ موش صحرایی نر نژاد ویستار در ۵ گروه ۶ تایی (کنترل سالم؛ آزواسپرمی؛ آزواسپرمی + لتروزول؛ آزواسپرمی + کروسین و آزواسپرمی + لتروزول + کروسین) وارد مطالعه شدند. جهت القای آزواسپرمی دوز ۱۰ میلی گرم بوسولفان به مدت ۱۰ روز به صورت درون صفاقی تزریق شد و آنالیزهای هیستوپاتولوژی، ایمونوهیستوشیمی و هورمونی انجام گردید. در نهایت داده‌ها با نرم افزار SPSS و گراف پریسم مورد تجزیه و تحلیل قرار گرفتند.

یافته‌ها: نتایج نشان داد که تیمار همزمان لتروزول و کروسین با افزایش سلول‌های اسپرماتوگونی و اسپرماتوسیت و اسپرماتید؛ سلول‌های سرتولی و لایدیگ شد. همچنین تیمار لتروزول و کروسین باعث حفظ ضخامت غشا پایه و لایه زایی بافت تستیکولار؛ قطر خارجی و داخلی لوله شد؛ در حالی که در گروه آزواسپرمی تیمار شده با لتروزول یا کروسین این میزان تخریب جمعیت تا حدودی کاهش یافت، ولی استفاده از لتروزول یا کروسین در گروه‌های مورد مطالعه تفاوت معناداری در قطر داخلی و خارجی لوله مشاهده نشد. آنالیز بیوشیمیایی نیز افزایش فعالیت وضعیت اکسیداتیو (Total antioxidant Capacity) و هورمون تستوسترون و کاهش فعالیت آنزیم آنتی اکسیدانی کل (Total oxidant status) را در مقایسه با آزواسپرمی را نشان داد ($P < 0.05$).

نتیجه‌گیری: بنابراین کروسین به عنوان یک آنتی اکسیدان و لتروزول به عنوان یک داروی موثر، می‌تواند عوارض جانبی ناشی از القای ناباروری ناشی از داروی بوسولفان را تا حد زیادی کاهش دهد و این عامل می‌تواند به عنوان یک داروی موثر در آینده در درمان افراد آزواسپرمی مورد استفاده قرار گیرد.

تعارض منافع: گزارش نشده است.

منبع حمایت‌کننده: حامی مالی ندارد.

شیوه استناد به این مقاله:

Nokhbeh Zaeem S, Heydari Nasrabadi M, Salehipour M, Ehtesham S. Evaluating the Role of Simultaneous Treatment of Letrozole and Crocin on Oxidative Damages and Testosterone Hormone in Testicular Tissue of Rats Azoospermized with Busulfan Drug. Razi J Med Sci. 2024(20 Apr);31.12.

Copyright: ©2024 The Author(s); Published by Iran University of Medical Sciences. This is an open-access article distributed under the terms of the CC BY-NC-SA 4.0 (<https://creativecommons.org/licenses/by-nc-sa/4.0/deed.en>).

*انتشار این مقاله به صورت دسترسی آزاد مطابق با CC BY-NC-SA 4.0 صورت گرفته است.

Evaluating the Role of Simultaneous Treatment of Letrozole and Crocin on Oxidative Damages and Testosterone Hormone in Testicular Tissue of Rats Azoospermized with Busulfan Drug

Shahrzad Nokhbeh Zaem: PhD Candidate, Faculty of Biological Sciences, Parand Islamic Azad University, Parand, Iran

Mitra Heydari Nasrabadi: Associate Professor, Department of Biology, Faculty of Biological Sciences, Parand Islamic Azad University, Parand, Iran (* Corresponding Author) heydarimitra45@pia.ac.ir

Masoud Salehipour: Assistant Professor, Biology Department, Faculty of Biological Sciences, Parand Islamic Azad University, Parand, Iran

Somayeh Ehtesham: Assistant Professor, Biology Department, Faculty of Biological Sciences, Parand Islamic Azad University, Parand, Iran

Abstract

Background & Aims: Azoospermia (lack of sperm in ejaculation) is one of the most severe types of infertility in men, due to various defects in the sperm production process or the testicular system. Azoospermia disease is caused by either obstructive mechanism (Obstructive azoospermia-OA) due to blockages in the natural sperm production system, or non-obstructive mechanism (NOA- Non obstructive azoospermia) due to defects in testicular sperm production, with over 60% of infertile men being afflicted with non-obstructive azoospermia (NOA). Treatment with busulfan may have adverse effects on various organs such as reproductive organs. Based on the understanding of hormonal control of sperm production, several drugs such as gonadotropins, androgens, estrogen receptor blockers, and aromatase inhibitors are used as experimental treatments for idiopathic male infertility. Letrozole, as an aromatase inhibitor, has been widely used in the treatment of female infertility, because the chemical structure of letrozole includes a triazole group that selectively interacts with the heme group of the enzyme P450arom, thereby reversibly inhibiting its biological activity. Limited studies have evaluated the therapeutic potential of Letrozole in male infertility. In addition, excessive consumption of chemical drugs causes changes in the activity of antioxidant enzymes (TOS) and the stability of oxidative status (TAC) in the ROS pathway, leading to an imbalance between antioxidants and oxidants, resulting in oxidative stress. This phenomenon has led researchers towards the use of herbal medicines, which naturally have fewer side effects. Crocin has been identified as the main active biological component in saffron. Crocins are a type of water-soluble carotenoids that are either mono- or diglycosyl polyene esters, where D-gentiobiose and/or D-glucose appear as carbohydrate residues. A carotenoid with a 20-carbon dicarboxylic structure. Saffron contains various carotenoid chemicals that include small amounts of crocin, alpha and beta carotene, and lycopene. Six different forms of glycosylated esters from the crocin family have been found in saffron. Trans-crocins 3 and 4 are the most common analogs of crocins, which include crocins 1-4, and are essentially the glycosides of trans-crocin in saffron. Crocin can act as an antioxidant and improve the quality of sperm through increasing the expression of antioxidant genes. Therefore, phytoestrogens such as crocin bind to testicular estrogen receptors and stimulate spermatogenesis by strategies like increasing epithelial layers and the diameter of seminiferous tubules and lumen.

The aim of this study was to investigate the synergistic effect of letrozole and crocin on the changes of antioxidant enzymes and testosterone hormone synthesis in the induction of spermatogenesis in azoospermia model mice with busulfan using ELISA technique.

Methods: In this clinical trial, crocin and letrozole drugs were purchased from Sigma Aldrich. 30 male Wistar mice weighing 180-220 grams and aged approximately 8-10 weeks were purchased from the Pasteur Institute of Iran and transferred to the laboratory. They were kept under new conditions (at a temperature of 22-24 degrees Celsius, relative humidity of 55-60%, with a 12-hour light-dark cycle). To halt spermatogenesis and induce azoospermia, a dose of 10 mg/kg of busulfan was injected intraperitoneally for 10 days. Finally, the rats were divided into 5 groups of 6: the control group was injected with normal saline and citrate buffer inside the hemocoel; the treatment group received a single dose of 10 mg busulfan intra protanealat at a volume of 1.0 mL

Keywords

Letrozole,
Crocin,
Testosterone,
Spermatogenesis,
Azoospermia

Received: 28/10/2023

Published: 17/04/2024

for 10 days; the treatment group was administered with a single dose of 10 mg busulfan intra protanealat at a volume of 1.0 mL, along with 5 mg letrozole with Black Soldier Fly (BSF) as the solvent; the treatment group received 15 mg crocin extract with normal saline, along with a single dose of 10 mg busulfan intra protanealat at a volume of 1.0 mL; and the treatment group was given a single dose of 10 mg busulfan intra protanealat at a volume of 1.0 mL, along with 5 mg letrozole with BSF as the solvent, and 15 mg crocin extract with normal saline and underwent histopathological, histochemical immunological, and hormonal analyses. The data were presented as mean \pm standard deviation. One-way analysis of variance (ANOVA) with Tukey's post hoc test was used to compare the means in the study groups ($P < 0.05$), and statistically significant differences were considered. Graphs were also plotted using Graph Prism software.

Results: The results demonstrated that the simultaneous treatment of letrozole and crocin increased spermatogonia, spermatocytes, and spermatids; Sertoli and Leydig cells were also enhanced. Additionally, letrozole and crocin treatment led to the preservation of the thickness of the basement membrane and the germinal epithelium of testicular tissue; the inner and outer diameters of the tubules were increased. While in the azoospermia group treated with letrozole or crocin, this level of population destruction was somewhat reduced; however, the use of letrozole or crocin in the study groups did not show a significant difference in the inner and outer diameter of the tubules. Biochemical analysis showed a significant increase in the activity of the Total Antioxidant Capacity (TAC) enzyme activity and testosterone hormone levels in the group treated with letrozole + crocin compared to the azoospermia group; however, a significant decrease was found in the letrozole or crocin treatment group compared to the control group, while the Total Oxidant Status (TOS) enzyme activity in the letrozole+crocin treatment group showed a significant decrease compared to the azoospermia group ($P < 0.05$).

Conclusion: Some of the improvements in sperm parameters can be attributed to the antioxidant properties of crocin. It seems that sperm lose a large volume of their cytoplasm due to lack of antioxidants during spermatogenesis and become more sensitive to increases in ROS. These results indicate that crocin can act as an antioxidant and enhance sperm quality by increasing the expression of antioxidant genes. Therefore, the use of a plant-derived antioxidant like crocin appears necessary without any side effects and with essential strengthening effects. Crocin can likely act as an antioxidant and potentially improve sperm quality due to its antioxidant activity. Additionally, it has been found that letrozole improves spermatogenesis without causing any observable pathological changes in testicular tissue. According to the studies of Ribeiro et al, Uzun et al, and Shoshany and colleagues, letrozole reversibly inhibits the aromatase enzyme and prevents the conversion of androgen precursors to estradiol in adipose tissue. Moreover, crocin can neutralize the negative effects of oxidative stress and increase cell ability to overcome oxidative stress conditions by preventing glutathione reduction and increasing antioxidant capacity. One of the limitations of the research can be attributed to the lack of studies and sample restrictions, as well as the death of mice during the experimental process. Further investigations and focusing on the precise dosage of crocin, along with attention to the relevant mechanisms of action, seem essential. Overall, crocin has antioxidant and defensive effects, improves the quality of some sperms, and increases morphology, viability, motility, and natural count. In fact, testosterone regulates the secretion of LH hormone from the anterior pituitary gland through a negative feedback mechanism.

Busulfan induced apoptosis in germinal epithelial cells and co-administration of letrozole and crocin reduced busulfan-induced apoptosis leading to infertility; therefore, a rational relationship between apoptosis of spermatogonia in response to busulfan exposure can be obtained. It can be suggested that crocin, one of the key components of saffron, acts as a potent antioxidant that can prevent the toxic effects of busulfan and DNA damage that may occur due to oxidative stress.

Conflicts of interest: None

Funding: None

Cite this article as:

Nokhbeh Zaeem S, Heydari Nasrabadi M, Salehipour M, Ehtesham S. Evaluating the Role of Simultaneous Treatment of Letrozole and Crocin on Oxidative Damages and Testosterone Hormone in Testicular Tissue of Rats Azoospermized with Busulfan Drug. *Razi J Med Sci.* 2024(20 Apr);31.12.

Copyright: ©2024 The Author(s); Published by Iran University of Medical Sciences. This is an open-access article distributed under the terms of the CC BY-NC-SA 4.0 (<https://creativecommons.org/licenses/by-nc-sa/4.0/deed.en>).

***This work is published under CC BY-NC-SA 4.0 licence.**

مقدمه

نرخ شیوع ناباروری بین ۲/۵ تا ۱۲ درصد بوده و بیش از ۳۰ میلیون مرد را در سراسر جهان تحت تاثیر قرار می‌دهد (۱). از آنجایی که باروری مردان تا حد زیادی به تعداد، کیفیت، تحرک و مورفولوژی اسپرم بستگی دارد، نقص در هر یک از این عوامل می‌تواند باعث ناباروری شود (۲). بالغ بر ۹۰ درصد از تمام زوج‌های نابارور با کاهش تعداد و کیفیت اسپرم دست و پنجه نرم می‌کنند (۳). عوامل متعددی از جمله بیماری‌های دستگاه تناسلی، افزایش دمای کیسه بیضه، اختلالات سیستم ایمنی و غدد درون ریز و شیوه زندگی، همراه با عوامل محیطی و تغذیه‌ای بر پارامترهای اسپرم تأثیر منفی می‌گذارد و باعث ناباروری مردان می‌شود. آزواسپرمی (فقدان اسپرم در انزال)، یکی از انواع شدید ناباروری در مردان است که به دلیل نقص‌های مختلف در فرآیند اسپرم‌زایی یا سیستم مجرای بیضه‌ها، اسپرمی در مایع منی وجود ندارد (۴) و در حدود ۵٪ زوج‌های نابارور و ۲۰-۱۰٪ مردان نابارور با آزمایش غیرطبیعی منی، دیده می‌شود (۵). بیماری آزواسپرمی توسط دو مکانیسم انسدادی (Obstructive azoospermia-OA) به دلیل ایجاد مانع در سیستم تولید مثل با اسپرم‌زایی طبیعی یا مکانیسم غیر انسدادی (Non obstructive azoospermia-NOA) به دلیل نقص در تولید اسپرم بیضه ایجاد می‌شود (۱) که بالغ بر ۶۰ درصد مردان مبتلا به ناباروری از نوع آزواسپرمی NOA هستند (۴).

بوسولفان یک آلکیل سولفونات است که به عنوان یک عامل ضد نئوپلاستی دو عملکرد عمل می‌کند (۶) که با چسبیدن به یکی از رشته‌های DNA سلول سرطانی باعث آپوپتوز در سلول‌های سرطانی می‌شود (۷). از این رو، درمان با بوسولفان ممکن است اثرات نامطلوبی بر اندام‌های مختلف مانند اندام‌های دستگاه تولید مثل داشته باشد (۸-۹). بر اساس درک کنترل هورمونی اسپرم‌زایی، چندین دارو مانند گنادوتروپین‌ها، آندروژن‌ها، مسدودکننده‌های گیرنده استروژن و مهارکننده‌های آروماتاز به عنوان درمان‌های تجربی برای ناباروری مردانه ایدیوپاتیک استفاده می‌شوند (۱۰). لتروزول به عنوان یک مهارکننده آروماتاز به طور گسترده در درمان ناباروری زنان استفاده شده است

(۱۱). مطالعات محدودی وجود دارد که پتانسیل درمانی لتروزول را در ناباروری مردان ارزیابی کرده است (۱۲). در همین راستا کوشش و همکاران گزارش کردند که لتروزول سبب بهبود پارامترهای اسپرم و یکپارچگی کروماتین اسپرم شد (۱۳). یائو و همکاران نیز عنوان کردند که لتروزول سبب بهبود وزن بدن، تعداد اسپرم، تحرک، سرزندگی و سطح تستوسترون پلاسمای در معرض کادمیوم شد (۱۴). در بررسی دیگری جاسم و همکاران به این نتیجه رسیدند که لتروزول سبب بهبود اسپرماتوژنز شده، ولی تغییرات پاتولوژیک قابل مشاهده‌ای در بافت بیضه ایجاد نکرد (۱۵). از طرفی، تجویز مکرر داروهای شیمیایی ممکن است به صورت مستقیم بر عملکرد گندهای جنسی مردان تأثیر گذاشته و منجر به ناباروری شود یا اینکه به طور غیر مستقیم با اثرگذاری بر عملکرد غدد فرعی جنسی نظیر پروستات، وزیکول‌های منی و غده کوپر و همچنین محور هیپوتالاموس-بیضه، سبب تغییرات سوء در ویژگی‌های اسپرم از قبیل شمار، بقاء، حرکت پذیری و ساختار اسپرم شود (۱۶).

علاوه بر این مصرف بیش از حد داروهای شیمیایی سبب تغییر فعالیت آنزیم‌های آنتی‌اکسیدانی (Total antioxidant Capacity) (TOS) و پایداری وضعیت اکسیداتیو (Total oxidant status) (TAC) در مسیر ROS شده که این عدم تعادل بین آنتی‌اکسیدانت‌ها و اکسیدانت‌ها باعث ایجاد استرس اکسیداتیو می‌گردد (۱۶). این پدیده باعث شده است که پژوهشگران به سوی استفاده از داروهای گیاهی که طبیعتاً دارای عوارض جانبی کمتری هستند، روی آورند. کروسین به عنوان مولفه بیولوژیک فعال و اصلی در زعفران شناسایی شده است. در تحقیقات اخیر آشکار شده که زعفران می‌تواند حساسیت به انسولین را افزایش داده و سطح گلوکز خون را کاهش دهد و همچنین دارای خصوصیات آنتی‌اکسیدانی است (۱۷). مطالعات نشان داده‌اند که استفاده از عوامل آنتی‌اکسیدانی طبیعی مانند کروسین، عملکرد نادرست ناشی از استرس اکسیداتیو را تعدیل می‌کند (۱۵). طبق مطالعات انجام شده کروسین از طریق مسیرهای سیگنال دهی در اندوتلیوم، اختلال عملکردی میتوکندری را بهبود می‌بخشد که منجر به کاهش تولید گونه‌های فعال

صحرائی نر نژاد ویستار با وزن ۱۸۰-۲۲۰ گرم و سن حدود ۸-۱۰ هفته از مرکز انستیتو پاستور ایران خریداری و به آزمایشگاه منتقل شد؛ در تمام دوره تحقیق اصول اخلاقی کار با حیوانات بر اساس معاهده هلسینکی و تحت نظر کمیته اخلاق دانشگاه آزاد اسلامی واحد پرند انجام شد. در این راستا به منظور کاهش استرس مربوط به انتقال حیوانات و سازگاری با محیط جدید، موش‌ها به مدت دو هفته، تحت شرایط جدید (در دمای ۲۴-۲۲ درجه سانتی‌گراد، رطوبت نسبی ۵۵ تا ۶۰ درصد و با چرخه ۱۲ ساعت روشنایی - ۱۲ ساعت تاریکی) نگهداری شدند

القای آزواسپرمی: برای توقف اسپرماتوژنز و القای آزواسپرمی، دوز ۱۰ میلی‌گرم بوسولفان به مدت ۱۰ روز به صورت درون صفاقی تزریق شد (۲۶) و در نهایت به ۵ گروه ۶ تایی موش‌ها تقسیم شدند.

گروه‌های مورد مطالعه: گروه کنترل با تزریق داخل صفاقی نرمال سالین و بافر سیترات؛ گروه تحت تیمار با دوز ۱۰ میلی‌گرم بوسولفان داخل صفاقی تک دوز به حجم ۰/۱ میلی‌لیتر به مدت ۱۰ روز؛ گروه تیمار با ۱۰ میلی‌گرم بوسولفان داخل صفاقی تک دوز به حجم ۰/۱ میلی‌لیتر + دوز ۵ میلی‌گرم لتروزول با حلال Black Soldier Fly (BSF)؛ گروه تیمار با دوز ۱۵ میلی‌گرم عصاره کروسین با نرمال سالین + ۱۰ میلی‌گرم بوسولفان داخل صفاقی تک دوز به حجم ۰/۱ میلی‌لیتر؛ گروه تیمار با ۱۰ میلی‌گرم بوسولفان داخل صفاقی تک دوز به حجم ۰/۱ میلی‌لیتر + دوز ۵ میلی‌گرم لتروزول با حلال BSF + دوز ۱۵ میلی‌گرم عصاره کروسین با نرمال سالین

مطالعه میکروسکوپی بافت بیضه در پی مصرف لتروزول و کروسین: این تحلیل‌ها توسط یک دستگاه میکروسکوپی شامل میکروسکوپ (E-200، نیکون، ژاپن) همراه با دوربین ویدئویی، رایانه و صفحه نمایش تخت (Platrun LG) انجام شد.

آماده سازی نمونه برای بررسی بافت بیضه‌ها، بعد از خروج از بدن موش، در فیکساتیو MDF (Modified Davidson's Fluid) قرار داده شد. سپس برش گیری و پاساژ بافتی انجام شد. سرانجام به منظور بررسی تغییرات مورفولوژیکی بافت بیضه، لام‌های ۵ میکرونی با روش هماتوکسیلین - ائوزین (E&H) رنگ

اکسیژن می‌شود. کروسین در برابر فیبروز ریوی ایدئوپاتیک نیز نقش محافظتی دارد (۱۸). رونگ چینیکوم و همکاران در پژوهشی به این نتیجه رسیدند که مکمل کروسین بر پارامترهای اسپرم موثر است (۱۹)؛ در حالی که ال شیخ و همکاران پژوهشی به اثر محافظتی کروسین بر مسیر AKT/FOXO در برابر سمیت بیضه ناشی از تشعشعات یونیزان گزارش کردند (۲۰). در واقع کروسین‌ها دسته‌ای از کاروتنوئیدهای آبدوست هستند که یا مونو- یا دی-گلیکوزیل پلی‌ان استرهای کروستین هستند که در آنها D-gentiobiose و/یا D-گلوکز به عنوان باقیمانده کربوهیدرات ظاهر می‌شوند (۲۱). یک کاروتنوئید با ساختار دی‌کربوکسیلیک ۲۰ کربنه. زعفران حاوی انواعی از مواد شیمیایی کاروتنوئیدی است که حاوی مقادیر کمی از آگزانتین، آلفا و بتا کاروتن و لیکوپن است (۲۲). شش شکل مختلف از گلیکوزیل استرهای خانواده کروسین در زعفران یافت شده است. ترانس کروسین‌های ۳ و ۴ رایج‌ترین آنالوگ‌های کروسین هستند که شامل کروسین‌های ۱-۴ هستند و عملاً گلیکوزیدهای ترانس کروستین در زعفران هستند (۲۳). در همین راستا مهدی پور و همکاران گزارش کردند که افزودن کروسین باعث بهبود زنده مانی اسپرم می‌گردد (۲۴). همچنین در بررسی دیگری مشخص شده است که استفاده از کروسین سبب کاهش سطح رادیکال‌های آزاد و در نهایت افزایش قدرت زنده مانی اسپرم می‌شود (۲۵). بنابراین با توجه به گرایش روزافزون علم پزشکی به داروهای گیاهی و تاثیرات مثبت زعفران بر سیستم تولید مثل، هدف از انجام تحقیق حاضر ارزیابی نقش تیمار همزمان لتروزول و کروسین بر آسیب‌های اکسیداتیو و هورمون تستوسترون در بافت بیضه موش‌های صحرائی آزواسپرمی شده با داروی بوسولفان بود.

روش کار

پژوهش حاضر از نوع کارآزمایی بالینی دوسوکور با کد اخلاق IR.IAU.PIAU.REC.1403.001 در انستیتو کانسر بیمارستان امام خمینی انجام شد. ابتدا کروسین به صورت آماده از شرکت سیگما آلدریج خریداری شد. **مطالعه حیوانی:** در این مطالعه تعداد ۳۰ موش

روش اندازه گیری هورمون تستوسترون:
تستوسترون با استفاده از کیت الیزا شرکت (Free Testosterone) شرکت پارس پیوند اندازه گیری شد. به طور خلاصه نمونه های خون در چاهک ریخته شده و سپس محلول تستوسترون و محلول آنتی تستوسترون اضافه شد و به مدت ۹۰ دقیقه در ۳۷ درجه سانتی گراد انکوبه گردید. چاهک ها سپس با آب دیونیزه شستشو و سوپسترا به هر چاهک افزوده و برای مدت ۲۰ دقیقه انکوبه گردید. واکنش با افزودن محلول متوقف کننده، متوقف و جذب در طول موج ۴۵۰ نانومتر اندازه گیری شد.

وضعیت اکسیدانی و آنتی اکسیدانی بافت کبد:
وضعیت اکسیدانی و آنتی اکسیدانی بافت کبد با کیت تجاری TOS/ TAC شرکت بایو تک با روش اسپکتروفتومتری و رنگ سنجی اندازه گیری شد. برای این کار ۱۰۰ میلی گرم بافت در یک میلی لیتر بافر ریپا ریخته شد و در دور ۴۰۰۰ به مدت ۲۰ دقیقه سانتریفیوژ شد. پس از آماده سازی محلول ها؛ نمونه ها در داخل میکروپلیت ۹۶ خانه ای ریخته شد. جهت اندازه گیری آنزیم های آنتی اکسیدانی تام به هر چاهک ۵۰ میکرولیتر نمونه ریخته شد و ۲۰۰ میکرولیتر بافر محلول کاری به آن اضافه شد و پس از ۱۰ دقیق انکوباسیون جذب آن در ۵۶۰ نانومتر قرائت شد. در حالی که جهت اندازه گیری فعالیت پایداری وضعیت اکسیداتیو ۱۰ میکرولیتر از نمونه به چاهک ریخته شد و در مرحله اول ۱۹۰ میکرولیتر محلول کروموژن اضافه و جذب آن در ۴۹۰ نانومتر قرائت شد. در مرحله بعد پس از افزودن ۵۰ میکرولیتر محلول ۳ به مدت ۲ دقیقه انکوبه شد و در نهایت ۵۰ میکرولیتر محلول متوقف کننده واکنش اضافه شد و جذب آن مجدد در ۴۹۰ نانومتر قرائت شد.

تجزیه و تحلیل آماری: داده های به دست آمده با استفاده از نرم افزار SPSS مورد تجزیه تحلیل آماری قرار گرفت؛ داده ها به صورت میانگین \pm انحراف معیار ارائه شدند. برای مقایسه میانگین ها در گروه های تحت مطالعه از آنالیز واریانس یکطرفه (ANOVA) پس از آزمون Tukey استفاده شد ($P < 0.05$) و از نظر آماری معنی دار در نظر گرفته شد. نمودارها نیز با استفاده از نرم افزار گراف پریسم رسم شد.

آمیزی شدند. تعداد سلول های اسپرماتوگونی و قطرلوله های منی ساز در هر نمونه لوله منی ساز با بزرگ نمایی X1000 میکروسکوپ نوری بررسی گردید.

برآورد حجم توبول ها و بافت بینابین: برای ارزیابی حجم کل توبول های اسپرم ساز و بافت بینابینی، از برش های به ضخامت ۵ میکرومتر استفاده شد. شبکه ای از نقاط بر روی تصویر بیضه در صفحه نمایش قرار داده شد. چگالی حجمی V_v (ساختار/بیضه) "توبول ها یا بافت بینابین با استفاده از روش شمارش نقطه ای در بزرگ نمایی ۱۶۰ و با به کارگیری فرمول زیر تعیین شد:

$$V_v = \frac{\sum P_{structure}}{\sum P_{total}}$$

برآورد طول و قطر توبول ها: چگالی طول توبول های اسپرم ساز با قرار دادن چارچوب شمارش بی طرفانه به صورت تصادفی روی صفحه نمایش در بزرگ نمایی ۱۶۰ محاسبه می شود. علاوه بر این، چگالی طول (LV) توبول به شکل زیر مورد محاسبه قرار گرفت:

$$L_v = \frac{2 \times \sum Q}{(atf) \times \sum f}$$

برآورد ارتفاع اپیتلیوم توبول ها: جهت برآورد ارتفاع اپیتلیوم ژرمینال، برش های با ضخامت ۵ میکرومتر در بزرگ نمایی ۴۶۰ مورد بررسی قرار می گیرند و سپس با استفاده از معادله زیر محاسبات انجام شد:

$$H = \frac{V_v}{S_v}$$

برآورد تعداد سلول های اپیتلیوم ژرمینال: برای تعیین تعداد کل سلول های لیدیگ، سلول های سرتولی، اسپرماتوگونیا، اسپرماتوسیت ها و اسپرماتیدهای گرد، از بافت به ضخامت ۱۶ میکرومتر و لنز با دیافراگم بالا (NA=1.4) استفاده شد. در ادامه، به کمک نرم افزار استرنولوژی، چارچوب شمارش بی طرفانه ای روی تصاویر بخش های مشاهده شده بیضه روی صفحه نمایش قرار داده می شود. چگالی عددی (NV) یا تعداد سلول ها در واحد حجم اپیتلیوم ژرمینال با استفاده از فرمول زیر محاسبه شد:

$$H = \frac{\sum Q}{\sum A} \times h$$

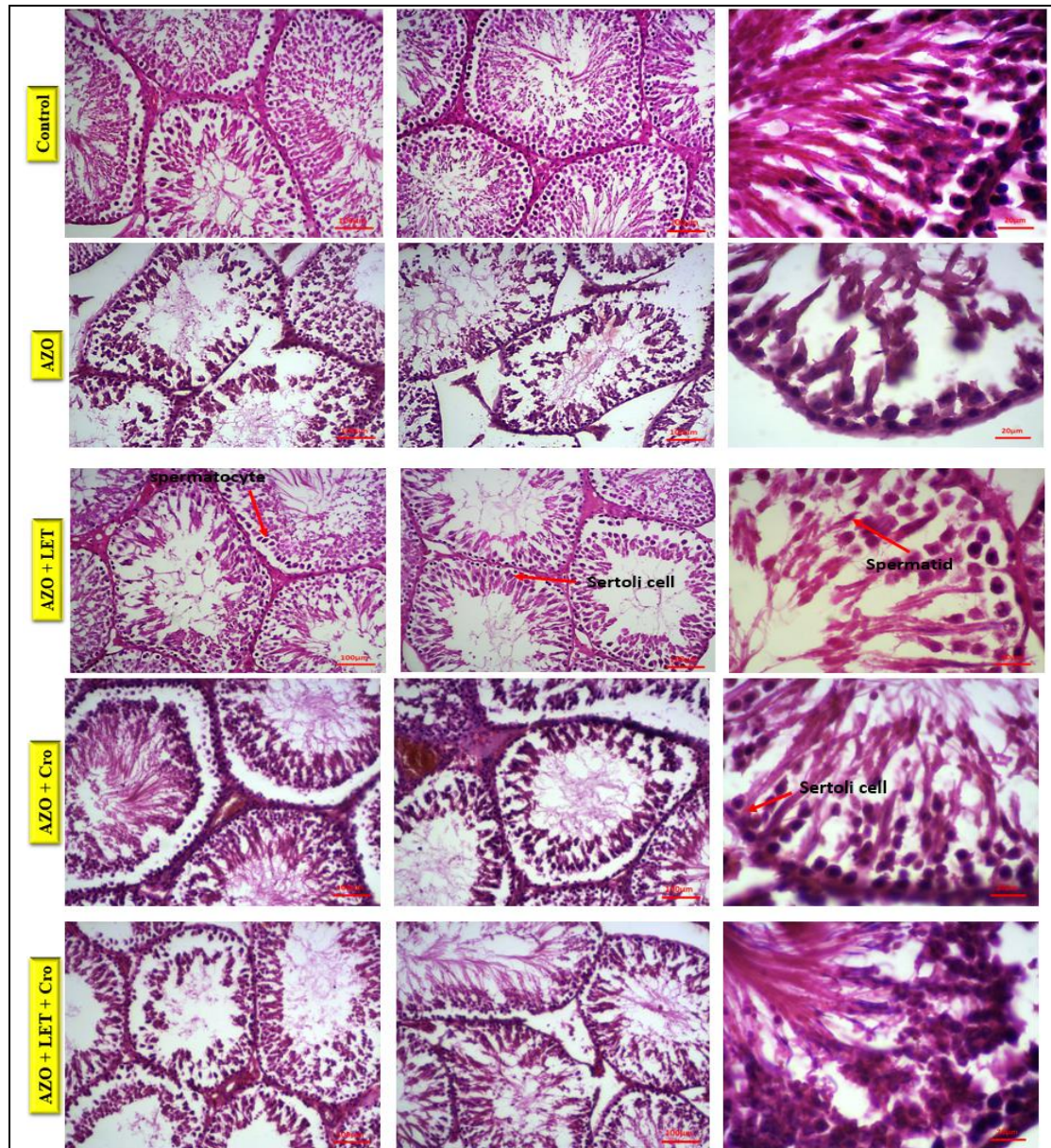
یافته‌ها

نتایج حاصل از رنگ آمیزی هماتوکسیلین و ائوزین

(H&E) بر روی پارامترهای بیضه

نتایج تعداد اسپرماتوگونی / لوله: در گروه کنترل سالم سلول‌های اسپرماتوگونی کاملاً نرمال و به صورت ردیف‌های پیوسته در قاعده لوله‌های سمی نفروس قرار گرفته و سلول‌های زایای اسپرماتوگونی به صورت

مرتب و منظم در کنار یکدیگر قرار گرفته بودند. در گروه آزواسپرمی، این جمعیت تا حد زیادی حذف شده بود و سیتوپلاسم تخریب شده با هسته نامشخص داشت. در فواصل بین سلول‌های باقی مانده در لوله سمی نفروس فضاهای خالی و غشا پایه آسیب دیده قابل مشاهده بود. در گروه آزواسپرمی تیمار شده با لتروزول یا کروستین این میزان تخریب تا حدودی



شکل ۱- تصاویر میکروسکوپی از بافت بیضه موش‌های نر در گروه‌های مختلف تیمار شده

برش‌های ۵ میکرونی، هماتوکسیلین-ائوزین، بزرگنمایی $\times 1000$ نشان دهنده Control: تصویر بافت بیضه موش‌های گروه کنترل که مورفولوژی طبیعی را نشان می‌دهند؛ AZO: تصویر بافت بیضه موش‌های گروه دریافت کننده داروی بوسولفان با دوز میلی گرم/کیلوگرم ۱۰؛ AZO+Let: تصویر بافت بیضه موش‌های گروه دریافت کننده داروی بوسولفان با دوز ۱۰ میلی گرم/کیلوگرم و داروی لتروزول؛ AZO+Cro: تصویر بافت بیضه موش‌های گروه دریافت کننده داروی بوسولفان با دوز ۱۰ میلی گرم/کیلوگرم و داروی کروستین؛ AZO+Let+Cro: تصویر بافت بیضه موش‌های گروه دریافت کننده داروی بوسولفان با دوز ۱۰ میلی گرم/کیلوگرم و داروی لتروزول و کروستین به صورت همزمان

جدول ۱- نتایج حاصل از پارامترهای بیضه

متغیرهای مورد بررسی	گروه کنترل	آزواسپرمی	آزواسپرمی + لئروزول	آزواسپرمی + کروسین	آزواسپرمی + لئروزول + کروسین
تعداد سلول‌های اسپرماتوگونی	3±32	2/5±5/33	2/08±14/3	1/52±11/67	2±19*
تعداد اسپرماتوسیت / توبول	6/02±90/3	3±40	4/16±56/3	3±48	4/16±62/3*
تعداد اسپرماتید / توبول	3/12±132/7	10/6±27/6	11/5±84/33	3/60±87	3/05±111/7*
تعداد سلول‌های سرتولی	5/6±39/6	2/5±12/3	3±25	2/51±18/3	2/51±28/6*
تعداد سلول‌های لیدینگ	1/52±14/33	2±3	2/08±4/6	1/52±4/3	1±9*
تعداد غشای پایه	5/68±39/6	1±8	1/52±11/6	1/52±10/33	1±14*
قطر خارجی لوله سمی نفروس	4/62±333/3	1/34±313	1/43±320	2/15±317/6	2/22±323/6 ^{ns}
قطر داخلی لوله سمی نفروس	1/84±114/1	2/04±134/3	9/30±127/8	3/48±130/4	3/61±125/9 ^{ns}

* نشان دهنده اختلاف معنادار در سطح $P < 0.05$; ns: نشان دهنده عدم اختلاف معنادار

ترکیبی درمان، جمعیت سلول‌های تخریب شده و حذف شده از سلول‌های اسپرماتید کاهش معنی داری داشت ($P < 0.05$) (شکل ۱ و جدول ۱).

نتایج تعداد سلول‌های سرتولی: در گروه کنترل

سالم سلول‌های سرتولی در لایه لای سایر رده‌های سلول‌های زایا و تقریباً تا مرکز لوله سمی نفروس قرار گرفته و سلول‌های سرتولی با هسته بیضی شکل قرار گرفته در بین لایه‌های سلول‌های اسپرماتوسیت، قابل مشاهده بود. در گروه آزواسپرمی، این جمعیت تا حد زیادی حذف شده بود و سیتوپلاسم تخریب شده با هسته نامشخص بود؛ در حالی که در گروه آزواسپرمی تیمار شده با لئروزول یا کروسین این میزان تخریب تا حدودی کاهش یافت، ولی در گروه ترکیبی درمان، جمعیت سلول‌های تخریب شده و حذف شده از سلول‌های سرتولی کاهش معنی داری یافت و جمعیت بیشتری از سلول‌های سرتولی در گروه درمانی حفظ شده بودند ($P < 0.05$) (شکل ۱ و جدول ۱).

نتایج تعداد سلول‌های لیدینگ: در گروه کنترل سالم سلول‌های لیدینگ در فضای بینابینی لوله‌های سمی نفروس قرار گرفته ولی در گروه آزواسپرمی، این جمعیت تا حد زیادی حذف شده بود و سیتوپلاسم تخریب شده با هسته نامشخص مشاهده شد. در گروه آزواسپرمی تیمار شده با لئروزول یا کروسین این میزان تخریب تا حدودی کاهش یافت و در گروه ترکیبی درمان، جمعیت سلول‌های تخریب شده و حذف شده از سلول‌های لیدینگ کاهش معنی دار داشت ($P < 0.05$) (شکل ۱ و جدول ۱).

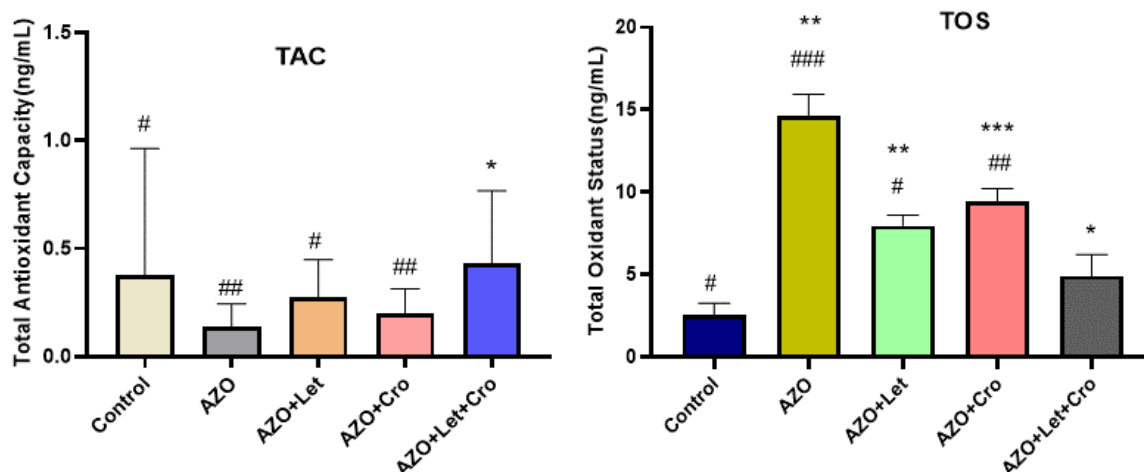
کاهش یافته بود، ولی در گروه ترکیبی درمان، جمعیت سلول‌های تخریب شده و حذف شده از سلول‌های اسپرماتوگونی کاهش معنی داری یافت ($P < 0.05$) (شکل ۱ و جدول ۱).

نتایج تعداد اسپرماتوسیت / توبول: در گروه کنترل

سالم سلول‌های اسپرماتوسیت در ردیف دوم روی غشای پایه قرار گرفته و در چند لایه به سمت مرکز لوله قرار گرفته و به صورت مرتب و منظم در کنار یکدیگر قرار گرفته اند. در گروه آزواسپرمی، این جمعیت تا حد زیادی حذف شده و سیتوپلاسم تخریب شده با هسته نامشخص داشت. در گروه آزواسپرمی تیمار شده با لئروزول یا کروسین این میزان تخریب تا حدودی کاهش یافت، ولی در گروه ترکیبی درمان، جمعیت سلول‌های تخریب شده و حذف شده از سلول‌های اسپرماتوسیت کاهش معنی داری یافتند ($P < 0.05$) (شکل ۱ و جدول ۱).

نتایج تعداد اسپرماتید / توبول: در گروه کنترل

سالم، سلول‌های اسپرماتید در ردیف آخر سایر سلول‌های رده زایا و تقریباً در مرکز لوله سمی نفروس قرار گرفته و به صورت دستجات سلولی در مرکز لوله‌های سمی نفروس مشاهده شدند؛ در حالی که در گروه آزواسپرمی، این جمعیت تا حد زیادی حذف شده بود و سیتوپلاسم تخریب شده با هسته نامشخص داشت و در فواصل بین سلول‌های باقی مانده در لوله سمی نفروس فضاهای خالی و غشای پایه آسیب دیده قابل مشاهده بود. گروه آزواسپرمی تیمار شده با لئروزول یا کروسین این میزان تخریب تا حدودی کاهش یافت ولی در گروه



نمودار ۱ - سمت چپ: نتایج حاصل از میزان تغییرات فعالیت آنزیم تام اکسیدان TAC در مقایسه با گروه کنترل؛ آزواسپرمی؛ آزواسپرمی+لتروزول و نمودار سمت راست: نتایج حاصل از میزان تغییرات فعالیت آنزیم آنتی اکسیدانی تام TOS در مقایسه با گروه کنترل؛ آزواسپرمی؛ آزواسپرمی+لتروزول؛ علامت # نشان دهنده اختلاف معنادار با گروه کنترل؛ * نشان دهنده اختلاف معنادار با گروه آزواسپرمی ### اختلاف معنی‌دار در سطح معنی‌داری $0/001$ با گروه کنترل؛ ## اختلاف معنی‌دار در سطح معنی‌داری $0/005$ با گروه کنترل؛ # اختلاف معنی‌دار در سطح معنی‌داری $0/05$ با گروه کنترل؛ * اختلاف معنی‌دار در سطح معنی‌داری $0/05$ با گروه آزواسپرمی؛ ** اختلاف معنی‌دار در سطح معنی‌داری $0/01$ با گروه آزواسپرمی؛ *** اختلاف معنی‌دار در سطح معنی‌داری $0/001$ با گروه آزواسپرمی؛ NS، عدم وجود اختلاف معنادار

نشده) ($P < 0/05$) (شکل ۱ و جدول ۱).

نتایج میزان قطر داخلی لوله سمی نفروس: به دلیل حفظ ضخامت لایه سلول‌های زایا در گروه سالم، قطر بزرگ لوله سمی نفروس به صورت نرمال قابل مشاهده بود. حال آنکه در گروه آزواسپرمی، این قطر افزایش یافته بود. از طرفی به دلیل از هم گسیختگی و حذف اتصال بین سلولی در بین رده‌های سلول‌های زایا قطر لوله در این گروه افزایش معنی‌داری نسبت به گروه کنترل نشان داد. در گروه آزواسپرمی تیمار شده با لتروزول یا کروسین این میزان افزایش قطر داخلی لوله کمتر بود. نتایج نشان داد در گروه ترکیبی درمان، قطر داخلی لوله تا حدود زیادی حفظ شده بود. با این حال تفاوت زیادی در گروه‌هایی که تنها با لتروزول و کروسین درمان شده بودند، مشاهده نشد ($P < 0/05$) (شکل ۱ و جدول ۱).

نتایج حاصل از میزان فعالیت آنزیم‌های اکسیدانی و آنتی اکسیدانی

بر اساس نتایج به دست آمده از تحقیق حاضر؛ میزان فعالیت آنزیم آنتی اکسیدانی تام (TOS) در گروه (آزواسپرمی+لتروزول+کروسین) در مقایسه با گروه

نتایج تعداد غشای پایه: ضخامت غشای پایه در گروه سالم به صورت نرمال بوده که این ضخامت به صورت یکنواخت و بدون از هم گسیختگی بافتی بود و به صورت یکپارچه قابل مشاهده بود. در حالی که در گروه آزواسپرمی، این لایه تا حد زیادی نازک و در برخی از مناطق حذف شده بود. در گروه آزواسپرمی تیمار شده با لتروزول یا کروسین این میزان تخریب تا حدودی کاهش یافته بود، حال آنکه در گروه ترکیبی درمان، ضخامت غشا پایه تا حدود زیادی حفظ شده بود ($P < 0/05$) (شکل ۱ و جدول ۱).

نتایج میزان قطر خارجی لوله سمی نفروس: در گروه سالم قطر بزرگ لوله سمی نفروس به صورت نرمال بوده، ولی در گروه آزواسپرمی، این قطر کاهش یافت. از طرفی به دلیل از هم گسیختگی و حذف اتصال بین سلولی در بین رده‌های سلول‌های زایا قطر لوله در این گروه کاهش معنی‌داری نسبت به گروه کنترل نشان داد. در گروه آزواسپرمی تیمار شده با لتروزول یا کروسین این میزان کاهش قطر خارجی لوله کمتر بود. نتایج نشان داد در گروه ترکیبی درمان، قطر خارجی لوله تا حدود زیادی حفظ شده بود، ولی تفاوت معناداری در اثر تیمار با لتروزول یا کروسین، مشاهده

با افزایش معناداری در سطح ($P < 0.001$) همراه بود؛ در حالی دو گروه آزواسپرمی + لتروزول و آزواسپرمی + کروسین افزایش یکسانی در سطح ($P < 0.05$) در مقایسه با گروه آزواسپرمی از خود نشان دادند (نمودار-۲).

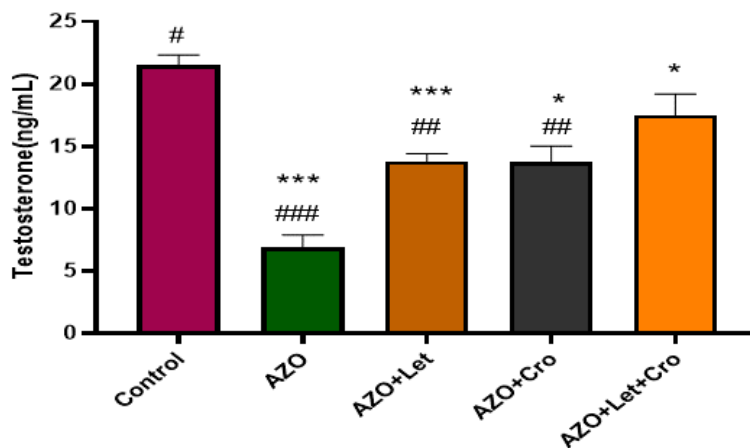
بحث

نتایج مطالعه حاضر نشان داد تیمار همزمان لتروزول و کروسین در موش های آزواسپرمی شده با بوسولفان سبب حفظ تعداد سلول های اسپرماتوگونی؛ اسپرماتوسیت و اسپرماتید؛ سلول های سرتولی و لایدیگ شد. همچنین تیمار لتروزول و کروسین باعث حفظ ضخامت غشا پایه و لایه زیای بافت تستیکولار؛ قطر خارجی و داخلی لوله شد؛ در حالی که در گروه آزواسپرمی تیمار شده با لتروزول یا کروسین این میزان تخریب جمعیت تا حدودی کاهش یافت، ولی استفاده از لتروزول یا کروسین در گروه های مورد مطالعه تفاوت معناداری در قطر داخلی و خارجی لوله مشاهده نشد. در بسیاری از موقعیت های اسپرماتوژنیک، لتروزول درمانی تعداد اسپرم های متحرک را با افزایش سطح گنادوتروپین و تستوسترون سرم بهبود بخشید (۲۷). در همین راستا برخی محققان نشان دادند که کروسین تغییرات قابل توجهی در شاخص های تولید مثل ایجاد می کند و از اثرات مضر نیکوتین در هورمون های تولید

آزواسپرمی کاهش معناداری یافت ($P < 0.05$)، ولی تغییرات معناداری در آنزیم تام اکسیدان (TAC) مشاهده نشد. میزان فعالیت آنزیم TOS در گروه آزواسپرمی + کروسین در مقایسه با گروه کنترل افزایش ($P < 0.005$) و در مقایسه با گروه آزواسپرمی کاهش معناداری یافت ($P < 0.001$) در حالی که فعالیت آنزیم TAC در گروه آزواسپرمی + کروسین در مقایسه با گروه کنترل کاهش و در مقایسه با گروه آزواسپرمی افزایش ($P < 0.05$)، در گروه آزواسپرمی + لتروزول میزان فعالیت آنزیم TOS در مقایسه با گروه کنترل افزایش ($P < 0.05$) و در مقایسه با گروه آزواسپرمی کاهش معناداری یافت ($P < 0.001$)، ولی میزان فعالیت آنزیم TAC در مقایسه با گروه کنترل کاهش معناداری یافت ($P < 0.05$) (نمودار ۱).

نتایج حاصل از آزمایش هورمون تستوسترون

میزان هورمون تستوسترون در گروه آزواسپرمی در مقایسه با گروه کنترل با کاهش معنادار همراه بود ($P < 0.001$)، در حالی که میزان هورمون تستوسترون در گروه آزواسپرمی + لتروزول و گروه آزواسپرمی + کروسین به یک اندازه در مقایسه با گروه کنترل کاهش معناداری یافت ($P < 0.05$)، همچنین در مقایسه بین گروهی با گروه آزواسپرمی؛ میزان هورمون تستوسترون در گروه آزواسپرمی + لتروزول + کروسین



نمودار ۲- نتایج حاصل از میزان تغییرات هورمون تستوسترون در مقایسه با گروه کنترل؛ آزواسپرمی؛ آزواسپرمی + لتروزول؛ # نشان دهنده اختلاف معنادار با گروه

کنترل؛ * نشان دهنده اختلاف معنادار با گروه آزواسپرمی

اختلاف معنی دار در سطح معنی داری 0.001 با گروه کنترل؛ ## اختلاف معنی دار در سطح معنی داری 0.005 با گروه کنترل؛ # اختلاف معنی داری

< 0.05 با گروه کنترل؛ *** اختلاف معنی دار در سطح معنی داری 0.001 با گروه آزواسپرمی؛ ** اختلاف معنی دار در سطح معنی داری 0.005 با گروه آزواسپرمی؛ * اختلاف

معنی دار در سطح معنی داری 0.05 با گروه آزواسپرمی؛ ns عدم وجود اختلاف معنادار

در بهبود کیفیت اسپرم ایفا کند (۳۶). نتایج پژوهش روشنخواه و همکاران نشان داد که پارامترهای اسپرم به طور قابل توجهی در گروه های درمان کروسین بهبود یافته است. با توجه به خواص آنتی اکسیدانی کروسین، به نظر می رسد این ماده دارای اثرات محافظتی بر پارامترهای تولید مثلی مردان در برابر استرس اکسیداتیو ناشی از بوسولفان باشد (۳۷). دهقانی و همکاران نیز گزارش دادند که مصرف بوسولفان باعث اختلال عملکرد غدد جنسی و کاهش سلول های زیای بیضه و جسمی در موش ها می شود (۳۸) که اختلال در اسپرماتوژنز به دنبال تجویز بوسولفان با ماهیت مخرب و اثرات قابل توجه آن بر سلول های بنیادی اسپرماتوگونیا همراه باشد (۳۹). استفاده از بوسولفان به عنوان یک روش دارویی مناسب برای تخلیه لوله های اسپرم ساز از دیرباز برای مطالعه عملکرد سلول های بنیادی ژرمینال مورد توجه قرار گرفته است (۴۰). همچنین در آنالیز بیوشیمیایی نتایج نشان داد فعالیت آنزیم TAC و هورمون تستوسترون گروه تحت درمان با لتروزول کروسین در مقایسه با گروه آزواسپرمی افزایش معناداری یافت؛ اما در گروه تحت درمان با لتروزول یا کروسین در مقایسه با گروه کنترل کاهش معناداری یافت، در حالی که میزان فعالیت آنزیم TOS گروه تحت درمان با لتروزول کروسین در مقایسه با گروه آزواسپرمی کاهش معناداری یافت. مطالعه مصباح زاده و همکاران گزارش کردند که درمان با کروسین به طور چشمگیری باعث افزایش پهنای لایه زیایی لوله های اسپرم ساز و سطح تستوسترون شد که با یافته های این تحقیق همخوانی دارد (۴۱). بنابراین به نظر می رسد اتساع عروق کروسین و افزایش جریان خون، علاوه بر ویژگی های آنتی اکسیدانی آن، عاملی در افزایش سطح تستوسترون در مطالعه فعلی باشد (۴۲). در همین راستا سلحشور و همکاران گزارش کردند که کروسین دارای اثر آنتی اکسیدانی و دفاعی است و کیفیت برخی از اسپرم ها را افزایش می دهد و مورفولوژی، سرزندگی، تحرک و تعداد طبیعی را افزایش می دهد. در واقع تستوسترون ترشح هورمون LH از هیپوفیز قدامی را از طریق مکانیزم فیدبک منفی کنترل می کند (۴۳). افزایش سطوح سرمی تستوسترون در اثر تیمار با کروسین، حاکی از تاثیر کروسین بر محور

مثل جلوگیری می کند (۲۸). کروسین می تواند به عنوان یک آنتی اکسیدان عمل کند و کیفیت اسپرم را احتمالاً به دلیل فعالیت آنتی اکسیدانی کروسین بهبود بخشد. همچنین این یافته نشان می دهد که لتروزول باعث بهبود اسپرماتوژنز می شود در حالی که هیچ گونه تغییرات پاتولوژیک قابل مشاهده ای در بافت بیضه ایجاد نمی کند (۲۹). بر اساس یافته های مطالعات رایبیرو و همکاران (۳۰)، آوزون و همکاران (۳۱) و شوشانی و همکاران (۳۲) گزارش شد که لتروزول آنزیم آروماتاز را به طور قابل برگشت مهار می کند و از تبدیل پیش سازهای آندروژن به استرادیول در بافت چربی جلوگیری می کند.

همچنین در مطالعه حاضر، بهبود برخی از پارامترهای اسپرم را می توان به خواص آنتی اکسیدانی کروسین نسبت داد. به نظر می رسد که اسپرم ها حجم زیادی از سیتوپلاسم خود را به دلیل کمبود آنتی اکسیدان در طی اسپرم زایی از دست می دهند و نسبت به افزایش ROS حساس تر می شوند. این نتایج نشان داد که کروسین می تواند به عنوان یک آنتی اکسیدان عمل کند و کیفیت اسپرم را از طریق افزایش بیان ژن های آنتی اکسیدانی ارتقا دهد. بنابراین استفاده از یک آنتی اکسیدان با منشاء گیاهی مانند کروسین بدون عوارض جانبی و با اثرات تقویتی ضروری به نظر می رسد (۳۳). در پژوهش های دیگری، یافته های اسدی و همکاران نشان داد که زعفران به طور قابل توجهی پارامترهای اسپرم اپیدیدیم در معرض کادمیوم را بهبود می بخشد (۳۴). استرس اکسیداتیو می تواند باعث ایجاد گامای معیوب با کروماتین های مختلف (بازسازی) شود که مستعد حمله رادیکال های آزاد می شود و می تواند تعداد اسپرماتوگونی ها، اسپرماتوسیت ها، اسپرماتیدها و اسپرماتوزواها را کاهش دهد (۳۳). نیکنام و محمودی نیز در پژوهشی توضیح دادند که القای دیابت به طور قابل توجهی باعث افزایش ناهنجاری اسپرم و کاهش تعداد و تحرک اسپرم و همچنین قطر لوله های اسپرم ساز و سلول های اسپرم در موش صحرایی نر می شود (۳۵). به نظر می رسد کروسین به عنوان یکی از ترکیبات اصلی زعفران عملکرد جنسی را در مدل های حیوانی بازایی می کند. کروسین می تواند به طور مشابه سطح تستوسترون را افزایش دهد و نقش اساسی

نمودند، کمال تشکر و قدردانی را به عمل آورد.

References

- Schilit SL, Menon S, Friedrich C, Kammin T, et al. SYCP2 translocation-mediated dysregulation and frameshift variants cause human male infertility. *Am J Hum Genet.* 2020;106(1):41-57.
- Griswold, Michael D. "50 years of spermatogenesis: Sertoli cells and their interactions with germ cells." *Biology of Reproduction* 99, no. 1 (2018): 87-100.
- Centers for Disease Control and Prevention. Key statistics from the National Survey of Family Growth—I listing. Accessed April 28, 2020.
- Zheng W, Zou Z, Lin S, Chen X, Wang F, Li X, Dai J. Identification and functional analysis of spermatogenesis-associated gene modules in azoospermia by weighted gene coexpression network analysis. *J Cell Biochem.* 2019;120:3934-3944.
- Liu FJ, Dong WY, Zhao H, Shi XH, Zhang YL. Effect of molybdenum on reproductive function of male mice treated with busulfan. *Theriogenology.* 2019; 126: 49-54.
- Jung SW, Kim HJ, Lee BH, Choi SH, Kim HS, Choi YK, et al. Effects of Korean Red Ginseng extract on busulfan-induced dysfunction of the male reproductive system. *Journal of ginseng research.* 2015;39(3):243-9
- Hakemi SG, Sharififar F, Haghpanah T, Babae A, Eftekhari-Vaghefi SH. The effects of olive leaf extract on the testis, sperm quality and testicular germ cell apoptosis in male rats exposed to busulfan. *Int J Fertil Steril.* 2019; 13(1): 57-65
- Barekat F, Tavalae M, Deemeh MR, Bahreinian M, Azadi L, Abbasi H, et al. A preliminary study: N-acetyl-L-cysteine improves semen quality following varicocelelectomy. *Int J Fertil Steril.* 2016;10:120-126.
- Mirhoseini M, Saki G, Hemadi M, Khodadadi A, Mohammadi Asl J. Melatonin and testicular damage in busulfan treated mice. *Iran Red Crescent Med J.* 2014;16:e14463.
- Jung SW, Kim HJ, Lee BH, Choi SH, Kim HS, Choi YK, et al. Effects of Korean red ginseng extract on busulfan-induced dysfunction of the male reproductive system. *J Ginseng Res.* 2015;39:243-249
- Diamond MP, Legro RS, Coutifaris C, Alvero R, Robinson RD, Casson P, et al. Letrozole, gonadotropin, or clomiphene for unexplained infertility. *N Engl J Med.* 2015;373(13):1230-40
- Bibancos M, Cavagnoli M, Bonetti T,

هیپوتالاموس - هیپوفیز بیضه است (۴۴). همچنین اثرات مثبت کروسین بر بسیاری از پارامترهای اسپرم گزارش شده که می توان این اثرات را به افزایش هورمون تستوسترون در اثر تزریق کروسین نسبت داد (۴۵). علاوه بر این، کروسین می تواند اثرات منفی استرس اکسیداتیو و افزایش توانایی سلول برای غلبه بر شرایط استرس اکسیداتیو از طریق جلوگیری از کاهش گلوکوتایون و افزایش ظرفیت آنتی اکسیدانی را غیرفعال کند (۴۶). یافته های سفیدگر و همکاران با نتایج مطالعه حاضر مطابقت داشتند و نشان دادند که فیتواستروژن هایی مانند کروسین به گیرنده های استروژن بیضه متصل می شوند و از طریق استراتژی هایی مانند افزایش لایه های اپیتلیال و قطر لوله های منی ساز و لومن، اسپرمزایی را تحریک می کنند (۴۷).

از جمله محدودیت های تحقیق می توان به کمبود مطالعات و محدودیت نمونه ها و مرگ و میر موش ها در حین فرایند آزمایش اشاره کرد که با بررسی های بیشتر و تمرکز بر دوز دقیق کروسین و توجه به مکانیسم های عملکردی مربوطه ضروری به نظر می رسد.

نتیجه گیری

در حالت کلی نتایج مطالعه حاضر نشان داد که بوسولفان آپوپتوز سلول های اپیتلیوم ژرمینال را القا کرده و مصرف همزمان لئروزول و کروسین باعث کاهش آپوپتوز ناشی از بوسولفان در القای ناباروری می شود؛ بنابراین، می توان رابطه معقولی بین آپوپتوز سلول های اسپرماتوگونی در معرض بوسولفان به دست آورد. پس می توان پیشنهاد نمود که کروسین یکی از مهم ترین بخش های زعفران به عنوان یک آنتی اکسیدان قوی است که می تواند از اثرات سمیت بوسولفان و آسیب DNA که ممکن است در اثر استرس اکسیداتیو ایجاد شود، جلوگیری کند.

تقدیر و تشکر

محقق بر خود لازم می داند از کلیه همکاران بخش انستیتو کسر بیمارستان امام خمینی (ره) و اساتید راهنما (خانم دکتر حیدری نصر آبادی؛ آقای دکتر صالحی پور و.....) که در اجرای این طرح همکاری

Semaco E, Motta E, Serafini PC. Letrozole therapy for obstructive Azoospermic men before in vitro fertilization (IVF) treatment with percutaneous Epididymal sperm aspiration. *JBRA Assist Reprod.* 2015;19(4):230–4.

13. Kooshesh, Leila, Soghra Bahmanpour, Shahriar Zeighami, and Mohammad Hussain Nasr-Esfahani. "Effect of Letrozole on sperm parameters, chromatin status and ROS level in idiopathic Oligo/Asthenio/Teratozoospermia." *Reproductive Biology and Endocrinology* 18 (2020): 1-9.

14. Yao Y, Wan Y, Shi X, Gua L, Jiang H, Zhang X, et al. Letrozole protects against cadmium-induced inhibition of spermatogenesis via LHCGR and Hsd3b6 to activate testosterone synthesis in mice. *Reprod Biol Endocrinol.* 2022 Mar 2;20(1):43.

15. Hmood Jassim A, Abed AS, Kareem Thamer A, Judi HK, Enad AH. Effect of Letrozole Administration as a Selective Aromatase Inhibitor on Male Rat's Reproductive Performance. *Arch Razi Inst.* 2022 Feb 28;77(1):367-373.

16. Drobnis EZ, Nangia AK. Male Reproductive Functions Disrupted by Pharmacological Agents. *Adv Exp Med Biol.* 2017;1034:13-24.

17. Hosseinzadeh H, Sadeghnia HR, Ziaee T, Danaee A. Protective effect of aqueous saffron extract (*Crocus sativus* L.) and crocin, its active constituent, on renal ischemia-reperfusion-induced oxidative damage in rats. *J Pharm Pharmaceut* 2005;8:387-93

18. Ghasemnejad-Berenji M. Immunomodulatory and anti-inflammatory potential of crocin in COVID-19 treatment. *J Food Biochem.* 2021 May;45(5): e13718.

19. Waranya Rueangchainikhom, Ubol Saeng-anan, Teraporn Vutyavanich, Waraporn Piromlertamorn, Usanee Sanmee. Effects of Crocin on Human Sperm Viability, Motility, Morphology, DNA Fragmentation and Reactive Oxygen Species Levels after Freezing and Thai J Obstetr Gynaecol. March 2023;31(2):115-124.

20. El-Sheikh, Marwa M., Maha M. Aziz, Sahar SM Abdelrahman, and Marwa Abd El Hameed Mohmad. The protective effect of crocin against testicular toxicity induced by ionizing radiation via AKT/FOXO pathway. *Environ Toxicol.* 2023;38(12):2981-2992.

21. Kazemi F, Vosough I, Sepahi S, Mohajeri SA. Effect of crocin versus fluoxetine in treatment of mild to moderate obsessive-compulsive disorder: a double blind randomized clinical trial. *Human Psychopharmacol.* 2021;36:e2780.

22. Amanpour A, Kelebek H, Selli S. GLC/HPLC methods for Saffron (L.). *Bioactive Mol Food.* 2019:1987–2035.

23. Bathaie SZ, Farajzade A, Hoshyar R. A

review of the chemistry and uses of crocins and crocetin, the carotenoid natural dyes in saffron, with particular emphasis on applications as colorants including their use as biological stains. *Biotechnic Histochem.* 2014;89:401–11.

24. Mehdipour M, Daghigh Kia H, Najafi A, Mohammadi H, Álvarez-Rodriguez M. Effect of crocin and naringenin supplementation in cryopreservation medium on post-thaw rooster sperm quality and expression of apoptosis associated genes. *PLoS One.* 2020;15(10):e0241105.

25. Sapanidou V, Taitzoglou I, Tsakmakidis I, Kourtzelis I, Fletouris D, Theodoridis A, et al. Antioxidant effect of crocin on bovine sperm quality and in vitro fertilization. *Theriogenology.* 2015;84(8):1273-1282.

26. Shokri A, Baharara J, Amini E. Evaluation the antioxidant effect of crocin on neonate Balb/C mouse spermatogonial stem cells. *Cell Tissue J.* 2016;7(3):219-229.

27. Huang IS, Huang WJ, Lin AT. Distinguishing non-obstructive azoospermia from obstructive azoospermia in Taiwanese patients by hormone profile and testis size. *J Chin Med Assoc.* 2018 Jun;81(6):531–535

28. Cavallini G, Biagiotti G, Bolzon E. Multivariate analysis to predict letrozole efficacy in improving sperm count of non-obstructive azoospermic and cryptozoospermic patients: a pilot study. *Asian J Androl.* 2013;15(6):806.

29. Haeri P, Mohammadipour A, Heidari Z, EbrahimzadehBideskan A. Neuroprotective effect of crocin on substantia nigra in MPTP-induced Parkinson's disease model of mice. *Anat Sci Int.* 2018;94:119-127.

30. Ribeiro MA, Gameiro L, Scarano WR, Briton-Jones C, Kapoor A, Rosa MB, et al. Aromatase inhibitors in the treatment of oligozoospermic or azoospermic men: a systematic review of randomized controlled trials. *JBRA Assist Reprod.* 2016; 20(2):82-8.

31. Uzun B, Atli O, Perk B, Burukoglu D, Ilgin S. Evaluation of the reproductive toxicity of naproxen sodium and meloxicam in male rats. *Hum Exp Toxicol.* 2015; 34(4):415-29.

32. Shoshany O, Abhyankar N, Mufarreh N, Daniel G, Niederberger C. Outcomes of anastrozole in oligozoospermic hypoandrogenic subfertile men. *Fertil Steril.* 2017; 107(3):589-94.

33. Roshankhah SH, Salahshoor MR, Jalili F, Karimi F, Sohrabi M, Jalili C. Crocin effects on the nicotine-induced ovary injuries in female rat. *Int J Life Sci Pharm.* 2017;7:1–8.

34. Asadi MH, Zafari F, Sarveazad A, Abbasi M, Safa M, Koruji M, et al. Saffron improves epididymal sperm parameters in rats exposed to cadmium. *Nephrourol Mon.* 2014;6:e12125.

35. Niknam Z, Mahmoudi R. The effect of Aloe vera extract on the sperm quality in male diabetic rats. *Bull Environ Pharmacol Life Sci*. 2014;3:223-8
36. Longobardi V, Zullo G, Cotticelli A, Salzano A, Albero G, Navas L, Rufrano D, Claps S, Neglia G. Crocin Improves the Quality of Cryopreserved Goat Semen in Different Breeds. *Animals (Basel)*. 2020 Jun 26;10(6):1101
37. Roshankhah S, Jalili C, Salahshoor MR. Effects of crocin on sperm parameters and seminiferous tubules in diabetic rats. *Adv Biomed Res*. 2019;8:4-11
38. Dehghani F, Sotoude N, Bordbar H, Panjeshahin MR, Karbalay-Doust S. The use of platelet-rich plasma (PRP) to improve structural impairment of rat testis induced by busulfan. *Platelets*. 2019;30(4):513-20
39. Jalilvand N, Hosseini M, Beheshti F, Ebrahimzadeh-Bideskan A. Protective effect of PPAR γ agonist pioglitazone, on testicular tissue and sperm parameters in hypothyroid rats. *Toxin Rev*. 2019;24:1-10
40. Honaramooz A, Behboodi E, Hausler CL, et al. Depletion of endogenous germ cells in male pigs and goats in preparation for germ cell transplantation. *J Androl*. 2005; 26(6): 698-705.
41. Mesbahzadeh B, Hassanzadeh-Taheri M, Aliparast MS, Baniyadi P, Hosseini M. The protective effect of Crocin on cisplatin-induced testicular impairment in rats. *Bmc Urology*. 2021;21(1):1-9.
42. Jin W, Zhang Y, Xue Y, Han X, et al. Crocin attenuates isoprenaline-induced myocardial fibrosis by targeting TLR4/NF- κ B signaling: connecting oxidative stress, inflammation, and apoptosis. *N-S Arch Pharmacol*. 2020;393(1):13-23.
43. Salahshoor MR, Azari P, Roshankhah S, Zokaei A, Foroughinia A. The effect of Crocin on sperm parameters disorders induced by peripheral administration of nitrosamines in male rats. *J Med Life*. 2022 Mar;15(3):362-367.
44. Jalili C, Tabatabaei H, Kakaberiei S, Roshankhah S, Salahshoor MR. Protective role of Crocin against nicotine-induced damages on male mice liver. *Int J Prev Med*. 2015;6:92.
45. Salahshoor MR, Khazaei M, Jalili C, Keivan M. Crocin improves damage induced by nicotine on a number of reproductive parameters in male mice. *Int J Fertil Steril*. 2016;10:71-8.
46. Suh KS, Chon S, Jung WW, Choi EM. Crocin attenuates methylglyoxal-induced osteoclast dysfunction by regulating glyoxalase, oxidative stress, and mitochondrial function. *Food Chem Toxicol*. 2019;124:367-73.
47. Sefidgar SM, Ahmadi-hamedani M, Javan AJ, Sani RN, Vayghan AJ. Effect of crocin on biochemical parameters, oxidative/antioxidative profiles, sperm characteristics and testicular histopathology in streptozotocin-induced diabetic rats. *Avicenna J Phytomed*. 2019;9(4):347-55.