



اثر آپیزین بر سمیت کبدی و ریوی ناشی از دوکسوروبیسین در موش صحرایی نر

علی قاسمی: کمیته‌ی تحقیقات دانشجویی، دانشگاه علوم پزشکی ایران، تهران، ایران
اطلسی صفایی: کمیته‌ی تحقیقات دانشجویی، دانشگاه علوم پزشکی ایران، تهران، ایران
محمد شبانی: گروه فارماکولوژی، دانشکده پزشکی، دانشگاه علوم پزشکی ایران، تهران، ایران
علی محمدخانی‌زاده: گروه فیزیولوژی، دانشگاه علوم پزشکی ایران، تهران، ایران
ID یاسر عزیز: گروه فیزیولوژی، دانشگاه علوم پزشکی ایران، تهران، ایران (* نویسنده مسئول) azizi.y@iums.ac.ir

چکیده

کلیدواژه‌ها

دوکسوروبیسین،
آپیزین،
سمیت کبدی و ریوی،
نیتریک اکساید

زمینه و هدف: دوکسوروبیسین به عنوان یکی از پرکاربردترین داروهای شیمی درمانی، در درمان بدخیمی‌هایی شامل لنفوما، لوکمیا و سرطان پستان استفاده می‌شود. اگرچه سمیت قلبی، مهم‌ترین عارضه جانبی این دارو است، اما ایجاد سمیت کبدی و ریوی نیز جزء عوارض این دارو هستند. آپیزین یک فلاونوئید گیاهی دارای خواص آنتی‌اکسیدانی، ضدالتهابی و ضدتوموری است. هدف این مطالعه بررسی اثرات آپیزین بر سمیت کبدی و ریوی ناشی از دوکسوروبیسین با تأکید بر نقش احتمالی نیتریک اکساید (Nitric oxide -NO) بود.

روش کار: این مطالعه از نوع تجربی بود. ۶۰ سر موش صحرایی نر از نژاد ویستار به ۶ گروه ۱۰ تایی به صورت تصادفی تقسیم شدند. برای ایجاد سمیت کبدی و ریوی در گروه‌های ۳، ۴، ۵ و ۶ دوکسوروبیسین با دوز ۲ میلی گرم/کیلوگرم و به تعداد ۶ دوز در فواصل زمانی ۴۸ ساعته به صورت داخل صفاقی (i.p) تزریق شد. آپیزین با دوز ۵۰ میلی گرم/کیلوگرم در گروه‌های ۲، ۴ و ۶ به حیوانات گاوآژ شد. برای جلوگیری از سنتز نیتریک‌اکساید، L-NAME به صورت ۶ دوز ۳۰ میلی گرم/کیلوگرم در فواصل زمانی ۴۸ ساعته به صورت داخل صفاقی (i.p) در گروه‌های ۵ و ۶ تزریق شد.

یافته‌ها: آپیزین توانست از آسیب‌های بافتی ناشی از دوکسوروبیسین در ریه و کبد جلوگیری کند. همچنین سبب بهبود کاهش وزن و کاهش فیبروز ریوی در موش‌ها شد ($P < 0.05$). تزریق دوکسوروبیسین و درمان با آپیزین سبب تغییرات معنی‌دار آنزیم‌های کبدی و فیبروز کبدی نشد. مهار سنتز NO توسط L-NAME سبب شد که غالب اثرات محافظتی آپیزین بر بافت‌های کبد و ریه از بین برود.

نتیجه‌گیری: آپیزین آسیب‌های القا شده توسط دوکسوروبیسین را کاهش داد. به نظر می‌رسد که مهار ساخت نیتریک اکساید سبب می‌شود که اثرات محافظتی آپیزین کاهش یابند. احتمالاً آپیزین اثرات محافظتی خود در سمیت کبدی و ریوی ناشی از دوکسوروبیسین را به واسطه افزایش بیان نیتریک اکساید اعمال می‌کند.

تعارض منافع: گزارش نشده است.

منبع حمایت‌کننده: حامی مالی ندارد.

شیوه استناد به این مقاله:

Ghasemi A, Safaei A, Sheibani M, Mohammadkhanizadeh A, Azizi Y. Effects of Apigenin on Liver and Lung Toxicity Caused by Doxorubicin in Male Rats. Razi J Med Sci. 2025(16 Jun);32:69.

Copyright: ©2024 The Author(s); Published by Iran University of Medical Sciences. This is an open-access article distributed under the terms of the CC BY-NC-SA 4.0 (<https://creativecommons.org/licenses/by-nc-sa/4.0/deed.en>).

*انتشار این مقاله به صورت دسترسی آزاد مطابق با CC BY-NC-SA 4.0 صورت گرفته است.



Effects of Apigenin on Liver and Lung Toxicity Caused by Doxorubicin in Male Rats

Ali Ghasemi: M.D, Student Research Committee, Iran University of Medical Sciences, Tehran, Iran

Atlasi Safaei: MSc, Student Research Committee, Iran University of Medical Sciences, Tehran, Iran

Mohammad Sheibani: M.D., Ph.D., Department of Pharmacology, School of Medicine, Iran University of Medical Sciences, Tehran, Iran

Ali Mohammadkhanizadeh: Ph.D., Department of Physiology, School of Medicine, Iran University of Medical Sciences, Tehran, Iran

Yaser Azizi: Ph.D., Department of Physiology, School of Medicine, Iran University of Medical Sciences, Tehran, Iran
(*Corresponding Author) azizi.y@iums.ac.ir

Abstract

Background & Aims: Doxorubicin (Adriamycin; DOX), the anthracycline antibiotic, was first produced from *Streptomyces peucetius* var. *caesius* in 1960. Doxorubicin is used in the treatment of various types of malignancies including lymphoma, leukemia and solid tumors including lung, breast, and bladder cancers. Cardiac myocytes are potentially more susceptible to the long-term adverse effects of chemotherapy agents such as doxorubicin due to the less regeneration ability in cardiac cells. Although cardiac toxicity is the main side effect of this drug, liver and lung toxicity have also been reported. Also, it has been reported that DOX is implicated in pulmonary toxicity. Although pulmonary toxicity prompted by DOX has not been proficiently characterized, oxidative stress signaling has been included as the foremost reason of this toxicity. Moreover, liver dysfunction or liver toxicity also are commonly associated with DOX administration.

Apigenin is a flavonoid found in different type of herbs, fruits, and vegetables such as chamomile, parsley, celery, and basil. Various flavonoid interactions with multiple cellular mechanisms allow apigenin to modify cellular regulatory pathways that change the behavior of all cells. These pathways include several cell cycle-related cascades such as proliferation and differentiation, growth, apoptosis, and autophagy. Apigenin has various beneficial health effects, including antioxidant, anti-inflammatory, antiviral, antibacterial, anti-carcinogenic, neuroprotective, and cardioprotective which exert beneficial effects in preventing a wide variety of chronic diseases, promoting health, and enhancing therapeutic efficacy. One study showed that apigenin prevents DOX-induced damage and improves myocardial function through antioxidant effects. The aim of this study was to investigate the effects of apigenin on liver and lung toxicity caused by DOX and the possible role of nitric oxide.

Methods: 60 male Wistar rats were randomly divided into 6 groups (n=10). Control group (animals received vehicle without any intervention), apigenin (animals received daily administration of 50 mg/kg for 2 weeks), DOX (animals received 6 repeated 12 mg/kg DOX every other day for two weeks), apigenin+DOX (animals received 6 repeated 12 mg/kg DOX every other day and daily injection of 50 mg/kg apigenin for 2 weeks), DOX+L-NAME (animals received 6 repeated 12 mg/kg DOX every other day and daily injection of 30 mg/kg L-NAME for 2 weeks), and DOX+apigenin+L-NAME (animals received 6 repeated 12 mg/kg DOX every other day, daily injection of 30 mg/kg L-NAME, and 50 mg/kg apigenin for 2 weeks). For induction of liver and lung toxicity in groups 3, 4, 5, and 6, DOX was injected intraperitoneally (i.p.) in 6 doses of 2 mg/kg every 48 hours. Apigenin was

Keywords

Doxorubicin,
Apigenin,
Hepatopulmonary
toxicity,
Nitric Oxide

Received: 01/03/2025

Published: 16/06/2025

administered orally (p.o) with a dose of 50 mg/kg in groups 2, 4, and 6. To prevent the formation of nitric oxide (NO), L-NAME was injected i.p. in groups 5 and 6 at 6 doses of 30 mg/kg every 48 hours. At the end of 2 weeks, the animals were anesthetized by ketamine (75 mg/kg) and xylazine (5 mg/kg). Then, the liver and lung tissues were separated and fixed in formalin 10% solution for assessment of tissue damages by H&E staining and tissue fibrosis by Masson trichrome staining. Also, the serum samples were collected for evaluating levels of aspartate aminotransferase (AST) and alanine transaminase (ALT) for evaluating liver function.

Results: Data analysis showed that apigenin could prevent tissue changes caused by DOX in liver and lung tissues. Neutrophil infiltration, tissue disarrangement, hemorrhage, and inflammatory alterations were significantly lower in apigenin-received group than DOX group. The histopathological changes were consistent with DOX-induced lung damage. Apigenin also reduced lung fibrosis ($p < 0.05$) and collagen deposition. Administration of L-NAME could significantly reverse protective effects of apigenin in lung fibrosis. On the other hand, inhibition of NO by L-NAME prevented almost all protective effects of apigenin. Moreover, apigenin could improve weight loss associated with DOX toxicity. DOX injection and apigenin treatment did not cause significant changes in liver enzymes (AST and ALT) and liver fibrosis.

Conclusion: From these results, we can conclude that there exists a strong correlation between the use of DOX and risk for developing hepatotoxicity and lung toxicity. There are multiple reasons for DOX-induced hepatotoxicity and lung toxicity. Apigenin, as a potent anti-inflammatory agent, could reduce the lung and liver tissue damages induced by DOX, decrease the degree of lung fibrosis, and enhance body weight of animals after receiving DOX. It seems that inhibition of nitric oxide by L-NAME administration decreases the protective effects of apigenin. Apigenin probably exerts a part of its protective effects against liver and lung toxicity caused by DOX by increasing the expression of NO. More investigations and researches are needed for discovering all aspects of apigenin protective mechanisms in DOX-induced organ damages.

Conflicts of interest: None

Funding: None

Cite this article as:

Ghasemi A, Safaei A, Sheibani M, Mohammadkhanizadeh A, Azizi Y. Effects of Apigenin on Liver and Lung Toxicity Caused by Doxorubicin in Male Rats. *Razi J Med Sci.* 2025;(16 Jun);32.69.

Copyright: ©2024 The Author(s); Published by Iran University of Medical Sciences. This is an open-access article distributed under the terms of the CC BY-NC-SA 4.0 (<https://creativecommons.org/licenses/by-nc-sa/4.0/deed.en>).

***This work is published under CC BY-NC-SA 4.0 licence.**

مقدمه

داروی ضد سرطان دوکسوروبیسیسین (از خانواده آنتراسایکلین‌ها) به دلیل کارایی در درمان طیف وسیعی از بدخیمی‌ها مانند سارکوم، سرطان‌های خون و بسیاری از تومورهای جامد (solid tumors) در شیمی درمانی به وفور مورد استفاده قرار می‌گیرد. علی‌رغم استفاده‌ی گسترده‌ی بالینی از دوکسوروبیسیسین، عوارض جانبی دوکسوروبیسیسین یک نگرانی عمده برای متخصصان انکولوژی است. گزارش شده است که قلب یک هدف اصلی برای ایجاد عوارض و سمیت ناشی از دوکسوروبیسیسین است. با این حال، افزایش شواهد نشان می‌دهد که این عامل ضد تومور همچنین سایر اندام‌ها از جمله کبد، کلیه و مغز را تحت تأثیر قرار می‌دهد. حداکثر تا ۴۰ درصد بیماران پس از درمان دچار افزایش آنزیم‌های کبدی می‌شوند (۱ و ۲).

کبد عضوی حیاتی است که نقش اصلی را در متابولیسم داروها و مواد غذایی دارد و دارای عملکردهای متعددی از جمله ذخیره‌ی گلوکز به صورت گلیکوژن، سنتز پروتئین‌های پلاسما، سم زدایی و غیره می‌باشد. در طول درمان با دوکسوروبیسیسین، کبد غلظت‌های زیادی از دوکسوروبیسیسین را دریافت، تجمع و متابولیزه می‌کند. از این رو، قابل انتظار است که کبد یکی از اندام‌های تحت تأثیر دوکسوروبیسیسین باشد. به علاوه، به نظر می‌رسد مهم‌ترین علت سمیت دوکسوروبیسیسین در کبد، القای استرس اکسیداتیو باشد. دو مسیر متفاوت برای تولید رادیکال‌های آزاد توسط دوکسوروبیسیسین شرح داده شده است. در مسیر اول تشکیل رادیکال آزاد سمی کوئینون از دوکسوروبیسیسین و در مسیر دوم، رادیکال‌های آزاد وابسته به آهن دوکسوروبیسیسین از مکانیسم غیر آنزیمی حاصل می‌شوند. دوکسوروبیسیسین نه تنها باعث افزایش رادیکال‌های آزاد در کبد می‌شود، بلکه تولد آن را برای سمیت‌زدایی از گونه‌های اکسیژن فعال کاهش می‌دهد (۳-۵). دیده شده است که دوکسوروبیسیسین سبب تغییر پارامترهای عملکردی کبدی می‌شود و این تغییرات با افزایش سایتوکاین‌های التهابی و همچنین تغییر در بیان نیتریک اکساید (Nitric oxide -NO) مرتبط هستند (۶ و ۷).

در مورد اثرات سمی دوکسوروبیسیسین بر ریه تحقیقات

کمی انجام شده و بیشتر به صورت گزارش موردی در معبود بیماران سرطانی که با این دارو یا داروی دیگری از خانواده‌ی دوکسوروبیسیسین تحت درمان بودند مشاهده شده است (۸ و ۹). در مطالعه‌ی در سال ۲۰۱۰ توسط کیوتاکا و همکاران بیان شد که آمروبیسیسین به عنوان یک آنتراسایکلین و هم خانواده‌ی دوکسوروبیسیسین می‌تواند منجر به ایجاد بیماری بافت بینابینی ریه (Interstitial lung disease-ILD) شود (۸).

آپیژنین یک فلاونوئید طبیعی است که به طور گسترده‌ای در سبزیجات، میوه‌ها، برگ‌های سبز و نخود فرنگی دیده شده است و فلاونوئید غالب در گیاهانی مانند کرفس، جعفری و بابونه می‌باشد. تاکنون حدود ۵۰۰۰ فلاونوئید شناسایی شده است که آپیژنین، کوئرستین، کامپفرول و میریستین رایج‌ترین آن‌ها هستند. مصرف آپیژنین می‌تواند خطر ابتلا به بیماری‌های مزمن را کاهش دهد. این امر در سال‌های اخیر به عنوان یک عامل تقویت کننده‌ی سلامتی با سمیت ذاتی کم مورد توجه ویژه قرار گرفته است. عملکردهای بیولوژیکی دیگری از جمله اثرات ضد افسردگی، ضد التهابی، اثرات محافظتی بر کبد، ضد ترومبوز، ضد سرطان، ضد حساسیت و ضد اکسیداسیون از آن دیده شده است (۱۳-۱۰). مصرف همزمان آپیژنین و دوکسوروبیسیسین در مبتلایان به تومور کبدی سبب ایجاد اثر سینرژیسم در درمان این تومور شده است (۱۴). نارینژنین (هم خانواده‌ی آپیژنین) نیز نقش مهمی در کاهش سمیت کبدی دوکسوروبیسیسین در موش‌ها دارد (۱۵). بنابراین با توجه به عوامل درگیر در پاتوژنز سمیت کبدی و ریوی از یک سو و خواص آنتی‌اکسیدانی و آنتی‌آپوپتوتیک آپیژنین از سوی دیگر، در این مطالعه اثرات آپیژنین بر مدل سمیت کبدی و ریوی القا شده توسط داروی دوکسوروبیسیسین در موش صحرایی نر مورد بررسی قرار گرفت و اینکه آیا نیتریک اکساید (NO) در این اثرات نقشی دارد یا نه؟

روش کار

این مطالعه از نوع مطالعه تجربی بود.

داروها و مواد: داروی دوکسوروبیسیسین از شرکت

۵۰ میلی گرم/کیلوگرم به حیوان‌ها گاوژا شد که این دوز بر اساس مطالعات قبلی این گروه انتخاب شد (۱۸ و ۱۹).

۴. گروه سمیت کبدی و ریوی + آپیزنین: در این گروه همزمان با القای مدل سمیت کبدی و ریوی، آپیزنین با دوز ۵۰ میلی گرم/کیلوگرم به مدت ۱۲ روز متوالی به حیوانات گاوژا شد. لازم به ذکر است که داروی دوکسوروبیسین با دوز تجمعی ۱۲ میلی گرم/کیلوگرم به صورت ۶ دوز ۲ میلی گرم/کیلوگرم در فواصل زمانی ۴۸ ساعته به صورت داخل صفاقی (i.p) تزریق شد.

۵. گروه سمیت کبدی و ریوی + L-NAME: در این گروه همزمان با القای مدل سمیت کبدی و ریوی، برای جلوگیری از ساخت نیتریک اکساید (NO)، L-NAME به میزان ۶ دوز ۳۰ میلی گرم/کیلوگرم در فواصل زمانی ۴۸ ساعته به صورت داخل صفاقی (i.p) تزریق شد.

۶. گروه سمیت کبدی و ریوی + آپیزنین + L-NAME: در این گروه همزمان با القای مدل سمیت کبدی و ریوی، آپیزنین با دوز ۵۰ میلی گرم/کیلوگرم به مدت ۱۲ روز متوالی به حیوانات گاوژا شد. لازم به ذکر است که داروی دوکسوروبیسین با دوز تجمعی ۱۲ میلی گرم/کیلوگرم به صورت ۶ دوز ۲ میلی گرم/کیلوگرم در فواصل زمانی ۴۸ ساعته به صورت داخل صفاقی (i.p) تزریق شد. همچنین برای جلوگیری از ساخت NO قبل از هر بار تجویز دوکسوروبیسین، L-NAME به میزان ۶ دوز ۳۰ میلی گرم/کیلوگرم به صورت داخل صفاقی (i.p) تزریق شد.

وزن تمامی حیوانات در ابتدا و انتهای مطالعه اندازه گرفته شد و در پایان مطالعه از تمامی حیوانات نمونه‌ی خونی به منظور اندازه‌گیری شاخص‌های آسیب کبدی (ALT و AST) گرفته شد. در نهایت تمامی حیوانات کشته شده و بافت کبدی و ریوی آن‌ها بعد از خروج از بدن در پارافرمالدهید فیکس شده و بعد از تهیه قالب‌های پارافینی برش‌های ۶ میکرونی، به منظور انجام مطالعات بافتی تحت رنگ آمیزی هماتوکسیلین لئوزین (H&E) و ماسون تری کروم (Masson's

اکسیرنانوسینا (تهران-ایران) تهیه شد. L-NAME (L-NG-Nitro Arginine Methyl Ester)، آپیزنین و متیل کربوکسی سلولز (حلال آپیزنین) از شرکت تمادکالا (تهران-ایران) خریداری شد.

حیوانات: برای انجام این مطالعه از تعداد ۶۰ سر موش صحرایی نر از نژاد ویستار که از مرکز مطالعات تجربی و مقایسه‌ای دانشگاه علوم پزشکی ایران خریداری شد، استفاده گردید. تمامی پروتوکل مطالعه توسط کمیته‌ی اخلاق و کار با حیوانات آزمایشگاهی مورد تأیید بود (کد اخلاق: IR.IUMS.FMD.REC.1400.588). تمامی حیوانات در محیطی با چرخه‌ی نور و تاریکی ۱۲ ساعته، رطوبت ۲۵ درصد، دمای 22 ± 2 درجه‌ی سانتی‌گراد و با دسترسی آزاد به آب و غذا قرار داشتند و به منظور انجام آزمایش به صورت تصادفی در ۶ گروه ۱۰ تایی قرار گرفتند.

طراحی مطالعه

گروه‌های مورد مطالعه به شرح زیر می‌باشد:

۱. گروه کنترل: در این گروه نرمال سالین به عنوان حلال دوکسوروبیسین در طی ۱۲ روز با فواصل زمانی ۴۸ ساعته و به صورت داخل صفاقی (i.p) تزریق شد و علاوه بر آن عمل گاوژا با متیل کربوکسی سلولز (حلال آپیزنین) نیز به مدت ۱۲ روز متوالی انجام شد.

۲. گروه سمیت کبدی و ریوی: در این گروه مدل سمیت کبدی و ریوی توسط تزریق داروی دوکسوروبیسین با دوز تجمعی ۱۲ میلی گرم/کیلوگرم به صورت ۶ دوز ۲ میلی گرم/کیلوگرم در فواصل زمانی ۴۸ ساعته به صورت داخل صفاقی (i.p) انجام شد. با توجه به مدل‌های معتبر موجود جهت القای سمیت دوکسوروبیسین بر اندام‌های مختلف، غالباً از دو روش دو هفته‌ای و یا یک ماهه برای القای این سمیت استفاده می‌شود. در این مطالعه از روش دو هفته‌ای استفاده شده است. در این روش، دوز هر بار تزریق دوکسوروبیسین ۲ میلی گرم/کیلوگرم و با فواصل یک روز در میان به مدت دو هفته می‌باشد (دوز تجمعی ۱۲ میلی گرم/کیلوگرم) (۱۶ و ۱۷).

۳. گروه آپیزنین: در این گروه فقط آپیزنین با دوز

trichrome) قرار گرفتند.

اندازه‌گیری سطوح سرمی آنزیم ALT و AST:
برای این منظور ۲۴ ساعت بعد از آخرین مداخله، از قلب تمامی حیوانات خونگیری انجام شده و سطوح سرمی ALT و AST سنجیده شد. به اصطلاح گلوتامیک پیروویک ترانس آمیناز سرم (SGPT-Serum Glutamic Pyruvic Transaminase)، آنزیمی است که در سرم و در بافت‌های مختلف بدن و همچنین در کبد یافت می‌شود. در سنجش ALT، آنزیم ALT یک گروه آمینه را از آلانین به α -کتوگلوئارات منتقل می‌کند و پیرووات و گلوئارات تولید می‌کند. پیرووات در طی واکنشی یک پروب تقریباً بی‌رنگ را به شکلی رنگی ($OD_{max} = 570$ نانومتر) و فلورسنت (نانومتر $Ex/Em = 535/587$) تبدیل می‌کند. سنجش AST یا گلوئارات-اگزالواستات ترانس آمیناز (Serum Glutamic Oxaloacetic -SGOT) Transaminase) برای تشخیص آسیب کبدی انجام شد. این روش بر اساس تشخیص گلوئارات است که در شرایط آسیب کبدی، از یک پروب تقریباً بی‌رنگ به رنگ ($\lambda_{max} = 450$ نانومتر) تبدیل می‌شود (۲۲-۲۰). برای انجام این سنجش، از پروتکل کیت (ab105135) استفاده شد.

شاخص‌های تغییرات بافتی: بعد از خونگیری از قلب، تمامی حیوانات کشته شده و بافت کبدی و ریوی آن‌ها پس از خارج شدن و شستشو در سرم فیزیولوژی، در پارافرمالدهید فیکس شدند. بعد از تهیه قالب‌های پارافینی برش‌های ۶ میکرونی تهیه شده و به منظور انجام مطالعات بافتی تحت رنگ‌آمیزی هماتوکسیلین و ائوزین (H&E) و ماسون تری کروم (به منظور بررسی فیبروز) قرار گرفتند. پس از رنگ‌آمیزی نمونه‌ها توسط میکروسکوپ نوری بررسی شده و با دوربین دیجیتال عکس‌هایی با بزرگ‌نمایی‌های مختلف تهیه شد. برای سنجش درصد ناحیه‌ی فیبروز از کبد و ریه‌ی هر حیوان برش‌هایی انتخاب شد و توسط نرم افزار فوتوشاپ درصد فیبروز به درصد کل بافت محاسبه شد.

روش تجزیه و تحلیل داده‌ها: تمامی داده‌ها با

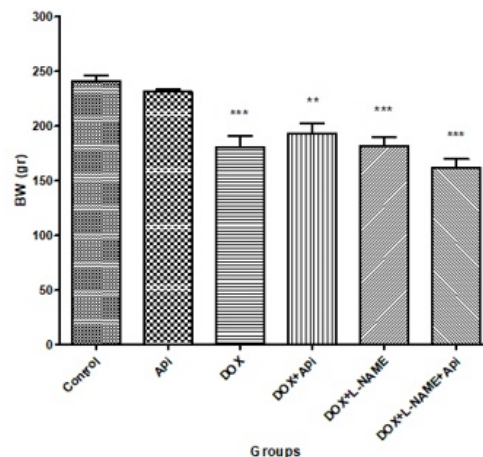
استفاده از نرم افزار SPSS 16.0 و نرم افزار Prism آنالیز و به صورت ($Mean \pm SEM$) بیان شدند. به منظور مقایسه بین گروه‌ها از آزمون آماری آنالیز واریانس یک طرفه (One way ANOVA) و تست آزمون تکمیلی توکی استفاده شد. سطح معنی‌داری داده‌ها نیز $P < 0.05$ در نظر گرفته شد.

یافته‌ها

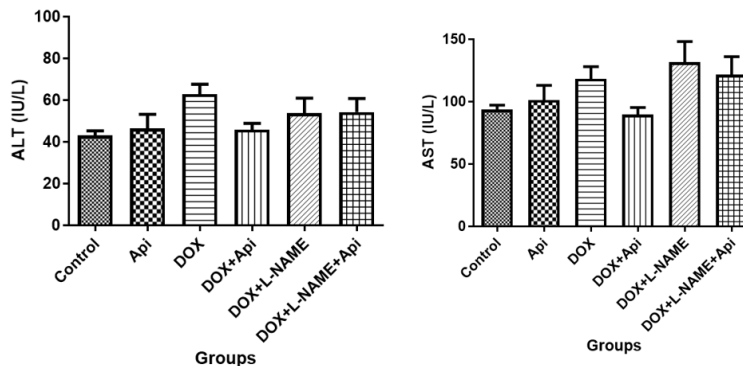
اثر آپیزنین و L-NAME بر تغییرات وزن: آنالیز نتایج حاصل از اندازه‌گیری وزن بدن حیوانات نشان داد (نمودار ۱) که وزن بدن در گروه‌های DOX، DOX+L-NAME و DOX+L-NAME+Api در مقایسه با گروه کنترل کاهش معنی‌داری دارند ($P < 0.001$). همچنین وزن بدن در گروه DOX+Api در مقایسه با گروه کنترل کاهش یافت ($P < 0.01$).

اثرات دوکسوروبیسین، آپیزنین و L-NAME بر شاخص‌های آسیب کبدی: آنالیز آماری نتایج حاصل نشان داد که هیچ تفاوت معنی‌داری بین سطوح سرمی آنزیم‌های کبدی ترانس آمیناز آلانین (ALT) و آسپارات ترانس آمیناز (AST) در گروه‌های مورد مطالعه وجود ندارد (نمودار ۲).

اثرات دوکسوروبیسین، آپیزنین و L-NAME بر تغییرات بافتی کبد (رنگ آمیزی H&E): برای بررسی تغییرات بافتی از رنگ آمیزی H&E استفاده شد. نتایج حاصل از رنگ‌آمیزی H&E نشان داد که تزریق DOX با ۶ دوز متوالی با فواصل ۴۸ ساعته باعث ایجاد نکروز، انفیلتراسیون سلول‌های التهابی، واکوئولاسیون در سلول‌های کبدی (هیپاتوسیت‌ها)، ازهم‌گسیختگی نظم هیپاتوسیت‌ها و سینوزوئیدها شده بود که این تغییرات به خصوص در گروه دوم که تنها دوکسوروبیسین دریافت کرده بودند بارزتر بود (شکل ۱). درحالی که درمان با آپیزنین توانست به ساختار سلول‌ها نظم ببخشد و از نکروز سلول‌ها و تشکیل واکوئول در سلول‌ها تا حد قابل توجهی جلوگیری کند. در گروهی که تجویز همزمان آپیزنین و L-NAME (که سبب سرکوب ساخت انواع آنزیم NOS می‌شود) انجام شده است، کاهش اثرات محافظتی آپیزنین دیده



نمودار ۱- وزن بدن موش‌ها در گروه‌های مورد مطالعه. Api: آپیزن، DOX: دوکسوروبیسین و L-NAME: نیترو ال-آرژنین متیل استر، (n= ۱۰). نتایج به صورت Mean±SEM بیان شده است. $p < 0.01$ و $p < 0.001$ در مقایسه با گروه کنترل.

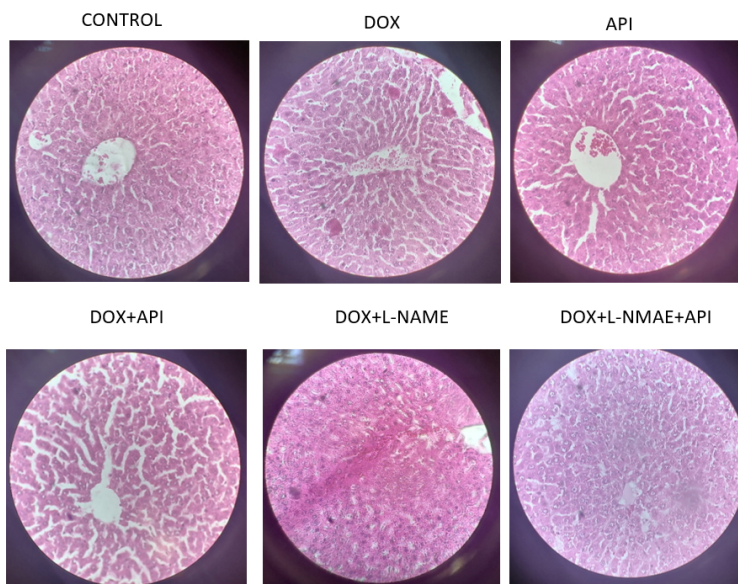


نمودار ۲- نمودار میزان سطوح سرمی آنزیم‌های ALT و AST در گروه‌های مورد مطالعه (n=۶): Api: آپیزن، DOX: دوکسوروبیسین و L-NAME: نیترو ال-آرژنین متیل استر. نتایج به صورت Mean±SEM بیان شده است.

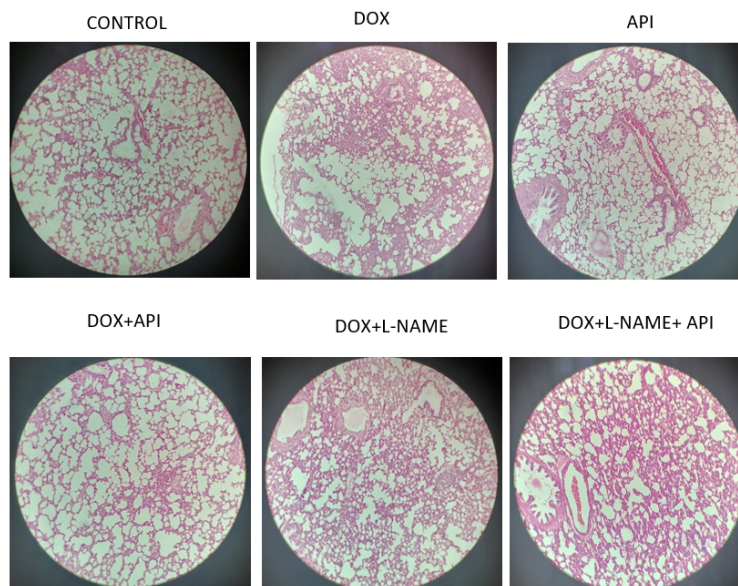
می‌شود. خصوص در گروه دوم که تنها دوکسوروبیسین دریافت کرده بودند بارزتر بود؛ درحالی که درمان با آپیزن توانست به ساختار آلوئول‌ها نظم ببخشد و حتی المقدور از ارتشاح سلول‌های التهابی و در نتیجه‌ی آن افزایش ضخامت دیواره‌ی آلوئولی بکاهد. در گروه آخر L-NAME سبب شده است تا اثرات محافظتی آپیزن در مقابل تغییرات حاصله از دوکسوروبیسین در بافت ریه خنثی شده و تقریباً هیچ اثر محافظتی از آپیزن در گروه آخر مشاهده نشود (شکل ۲).

اثرات DOX، Api و L-NAME بر میزان فیبروز

اثرات دوکسوروبیسین، آپیزن و L-NAME بر تغییرات بافتی ریه (رنگ آمیزی H&E): برای بررسی تغییرات بافتی از رنگ آمیزی H&E استفاده شد. نتایج حاصل از رنگ آمیزی H&E نشان داد که تزریق DOX با ۶ دوز متوالی با فواصل ۴۸ ساعته باعث ایجاد انفیلتراسیون سلول‌های التهابی، افزایش ضخامت دیواره‌ی آلوئول‌ها، از هم گسیختگی نظم آلوئول‌ها و همچنین یکی شدن آلوئول‌ها در نتیجه کاهش قلیل توجه غشای تنفسی شده بود، که این تغییرات به



شکل ۱- تغییرات بافت شناسی کبد در روز ۱۳ پس از مداخلات انجام شده. برش‌های عرضی ۶ میکرونی از کبد که با هماتوکسیلین و اتوزین رنگ‌آمیزی شده‌اند. تصویر میکروسکوپ نوری بافت کبد با بزرگ‌نمایی ۴۰۰ در گروه‌های مورد مطالعه، Api؛ آپیزتین، DOX؛ دوکسوروبیسین و L-NAME؛ نیترو آل-آرژنین متیل استر.

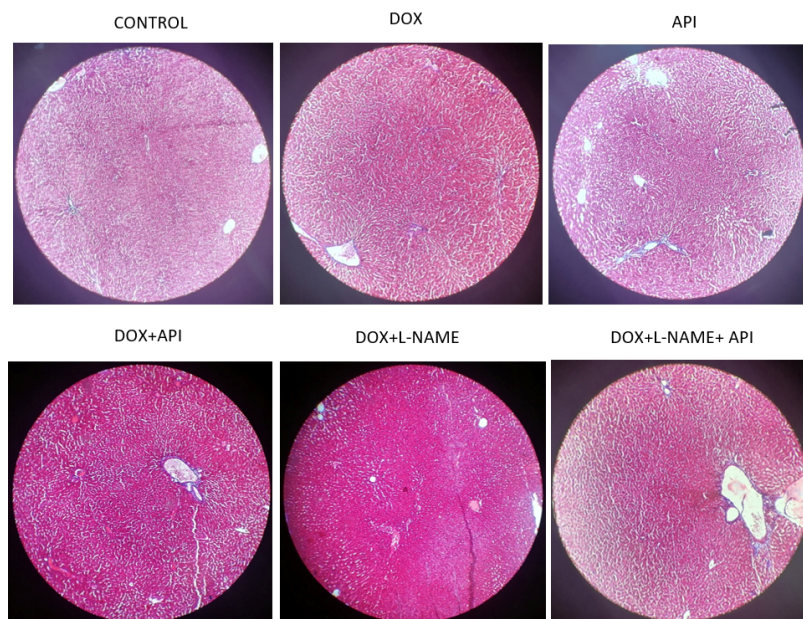


شکل ۲- تغییرات بافت شناسی ریه در روز ۱۳ پس از مداخلات انجام شده. برش‌های عرضی ۶ میکرونی از ریه که با هماتوکسیلین و اتوزین رنگ‌آمیزی شده‌اند. تصویر میکروسکوپ نوری بافت ریه با بزرگ‌نمایی ۴۰۰ در گروه‌های مورد مطالعه، Api؛ آپیزتین، DOX؛ دوکسوروبیسین و L-NAME؛ نیترو آل-آرژنین متیل استر.

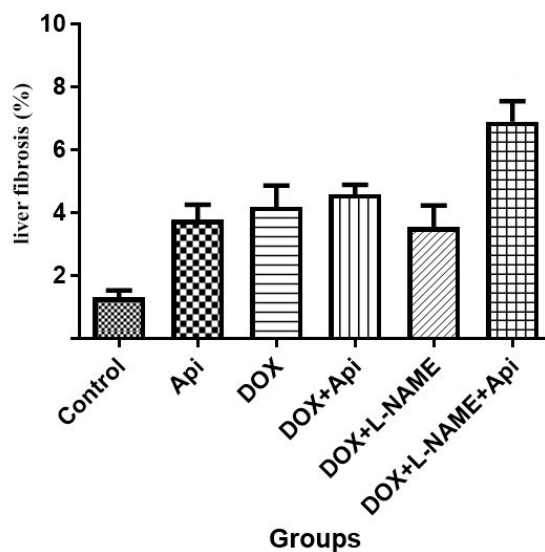
معمول در مجاری باب و دیواره‌ی عروق وجود دارد، آبی رنگ می‌کند، همچنین وجود و توزیع فیبروز التهابی (واکنشی) را در نتیجه‌ی آسیب کبدی نیز برجسته می‌کند. برای مرحله بندی بیماری‌های مزمن کبدی استفاده می‌شود و به تعیین الگوهای آسیب،

بافت کبدی (رنگ آمیزی ماسون تری کروم):

جهت بررسی تغییرات فیبروز بافتی از رنگ آمیزی ماسون تری کروم استفاده شد. این رنگ آمیزی رنگ آبی به کلاژن در پس زمینه قرمز سلول‌های کبدی و سایر ساختارها می‌دهد. کلاژن نوع ۱ را که به طور



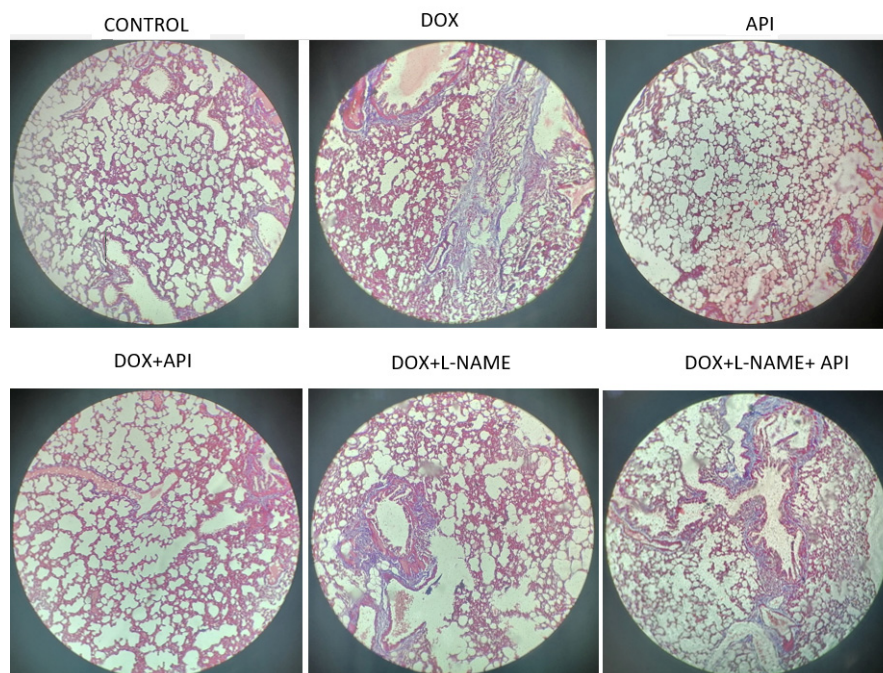
شکل ۳- تغییرات میزان فیبروز در کبد در روز ۱۳ پس از مداخلات انجام شده. برش‌های عرضی ۶ میکرونی از ریه که با ماسون تری کروم رنگ‌آمیزی شده‌اند. تصویر میکروسکوپ نوری بافت ریه با بزرگنمایی ۴۰۰ در گروه‌های مورد مطالعه. Api: آپیزتین، DOX: دوکسوروبیسین و L-NAME: نیترو ال-آرژنین متیل‌استر.



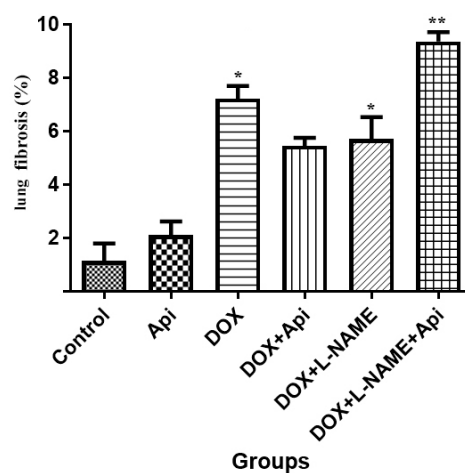
نمودار ۳- میزان فیبروز کبدی در گروه‌های مورد مطالعه (n=۶). Api: آپیزتین، DOX: دوکسوروبیسین و L-NAME: نیترو ال-آرژنین متیل‌استر. نتایج به صورت Mean±SEM بیان شده است.

اندک در بافت کبد که به سختی قابل شناسایی بود (شکل ۳) با ارجحیت نواحی اطراف عروق شد که تفاوت معناداری با گروه کنترل نداشت. نمودار ۳ ارزیابی کمی میزان فیبروز بافت کبدی را که با استفاده از نرم افزار فتوشاپ محاسبه شده است،

مانند فیبروز perisinusoidal مرتبط با استئاتوهپاتیت و فیبروز پری‌داکتال در کلانژیت اسکروزان اولیه کمک می‌کند (۲۳). نتایج حاصل از رنگ‌آمیزی ماسون تری کروم در کبد نشان داد که تزریق دوکسوروبیسین با ۶ دوز متوالی با فواصل ۴۸ ساعته تنها باعث ایجاد فیبروز



شکل ۴- تغییرات میزان فیبروز در ریه در روز ۱۳ پس از مداخلات انجام شده. برش‌های عرضی ۶ میکرونی از ریه که با ماسون تری کروم رنگ آمیزی شده‌اند. تصویر میکروسکوپ نوری بافت ریه با بزرگ‌نمایی ۴۰۰ در گروه‌های مورد مطالعه. Api: آپیزین، DOX: دوکسوروبیسین و L-NAME: نیترو ال-آرژنین متیل استر.



نمودار ۴- میزان فیبروز ریوی در گروه‌های مورد مطالعه (n=۶). Api: آپیزین، DOX: دوکسوروبیسین و L-NAME: نیترو ال-آرژنین متیل استر. نتایج به صورت Mean±SEM بیان شده است. * P<۰/۰۵ و ** P<۰/۰۱ در مقایسه با گروه کنترل.

NAME+Api (۷/۹۸ درصد) افزایش خفیف نسبت به گروه کنترل داشته است که از نظر آماری معنی‌دار نیست.

نشان می‌دهد. نتایج مطالعه‌ی حاضر نشان داد که میزان فیبروز کبدی در گروه‌های DOX (۵/۴۸ درصد)، DOX+L-NAME (۴/۲۵ درصد) و DOX+L-

در مورد تغییرات وزن، تغییرات وزن شدیدتری در گروه L-NAME + DOX + Api در مقابل گروه دریافت کننده دوکسوروبیسین تنها مشاهده شد.

آسیب کبدی و ریوی در گروه‌های دریافت کننده دوکسوروبیسین به صورت تغییرات آنزیمی، هیستوپاتولوژی و بررسی فیبروز سنجیده شد. در مورد تغییرات آنزیم‌های کبدی، دوکسوروبیسین سبب افزایش خفیف ALT و AST در موش‌ها شد. همچنین آپیزنین سبب شد تا تغییرات آنزیمی کاهش یابد، اما هیچ کدام، چه افزایش آنزیمی حاصل از تزریق دوکسوروبیسین و چه اثر محافظتی آپیزنین در کاهش این تغییرات از نظر آماری معنادار نبودند. در مورد تغییرات هیستوپاتولوژی کبد، دوکسوروبیسین سبب شد تا تغییرات پاتولوژی به صورت انفیلتراسیون سلول التهابی و از هم گسیختگی سینوزوئیدها ایجاد شود که درمان با آپیزنین سبب کاهش و جلوگیری از ایجاد چنین تغییراتی شده بود. در مورد بررسی ایجاد فیبروز در بافت کبد، نمونه‌ها تحت رنگ آمیزی ماسون تری کروم قرار گرفتند که پس از بررسی مشخص شد میزان افزایش بافت فیبروز در کبد پس از دریافت دوکسوروبیسین خفیف بوده و از نظر آماری قابل قبول نمی‌باشد. البته لازم به ذکر است که عدم ایجاد فیبروز قابل قبول در بافت کبد در نتیجه مصرف دوکسوروبیسین ممکن است به دلیل مدت زمان مصرف آن تا گرفتن نمونه از موش‌ها باشد که احتمالاً کمتر از مدت لازم جهت تشکیل بافت فیبروتیک در کبد می‌باشد. همچنین مطالعات معتبر دیگری نیز از عدم تشکیل قابل توجه بافت فیبروتیک در نتیجه مصرف دوکسوروبیسین در کبد حکایت دارد (۲۴). به نظر می‌رسد احتمالاً برای مشاهده تغییرات فیبروتیک کبدی نیاز به زمان بیشتر و دوز بیشتری باشد.

در بررسی بافت شناسی ریه در موش‌های دریافت کننده دوکسوروبیسین، التهاب و ارتشاح سلول‌های ایمنی متعاقب آن ضخیم شدگی دیواره‌ی آلوئولی و غشای تنفسی، همچنین از بین رفتن تعداد کثیری از آلوئول‌ها و ادغام شدن آلوئول‌ها مشاهده شد. در مورد فیبروز در بافت ریه نتایج حاصله نشان داد که

اثرات دوکسوروبیسین، آپیزنین و L-NAME بر میزان فیبروز بافت ریه (رنگ آمیزی ماسون تری کروم):

نتایج حاصل از رنگ آمیزی ماسون تری کروم در ریه نشان داد که تزریق دوکسوروبیسین با ۶ دوز متوالی با فواصل ۴۸ ساعته سبب فیبروز در نواحی بین آلوئولی و اطراف عروق خونی شده است که در نتیجه ضخامت دیواره‌ی بین آلوئولی را اندکی افزایش داده است. این تغییرات در گروه چهارم یعنی مصرف همزمان دوکسوروبیسین و آپیزنین خفیف‌تر بوده و اثر محافظتی آپیزنین مشهود می‌باشد. در گروه مصرف همزمان آپیزنین و L-NAME و دوکسوروبیسین خنثی شدن اثرات محافظتی آپیزنین قابل مشاهده است (شکل ۴).

نمودار ۴ ارزیابی کمی میزان فیبروز بافت ریه را که با استفاده از نرم افزار فتوشاپ محاسبه شده است، نشان می‌دهد. نتایج مطالعه‌ی حاضر نشان داد که میزان فیبروز ریه در گروه‌های DOX، DOX+L-NAME و DOX+L-NAME+Api افزایش چشمگیری نسبت به گروه کنترل داشته است ($P < 0.05$). همچنین نتایج مطالعه‌ی حاضر نشان داد که تجویز آپیزنین همراه با دوکسوروبیسین سبب کاهش رسوب کلاژن در بافت ریه در مقایسه با گروه دوکسوروبیسین شد و آن را به سطح گروه کنترل رساند.

بحث

نتایج این مطالعه نشان داد که به طور کلی تزریق داخل صفاقی ۶ دوز دوکسوروبیسین با دوز ۲ میلی گرم/کیلوگرم و با فواصل ۴۸ ساعت در موش‌ها سبب ایجاد آسیب کبدی و ریوی می‌شود. گواژ آپیزنین با دوز ۵۰ میلی گرم/کیلوگرم باعث شد تا اثرات سمی دوکسوروبیسین در کبد و ریه تا حد قابل قبولی کاهش یابد. در گروه‌هایی که تولید NO توسط L-NAME مهار شده بود تغییرات سمی حاصل از دوکسوروبیسین شدیدتر شده بود. همچنین در گروه‌های دریافت کننده آپیزنین و L-NAME همزمان با هم اثرات محافظتی آپیزنین تا حد زیادی از بین رفته بود و حتی

دوکسوروبیسین پیچیده هستند. در مطالعات اخیر، استرس اکسیداتیو (Reactive oxygen species – ROS) به عنوان یکی از مکانیسم‌های اصلی سمیت کبدی ناشی از اکسیداسیون در نظر گرفته شده است. گزارش شده است که دوکسوروبیسین می‌تواند استرس اکسیداتیو ایجاد کند، که با تجمع Reactive oxygen species (ROS) و کاهش دفاع آنتی‌اکسیدانی مشخص می‌شود و در نهایت با حمله و اکسیداسیون DNA، موجب القای آپوپتوز سلول کبدی می‌شود. سمیت کبدی ناشی از دوکسوروبیسین استرس اکسیداتیو ایجاد می‌کند که با سطح بالای ROS و کاهش مواد آنتی‌اکسیدانی در سلول‌ها همراه است (۲۸). در بدن انسان سطح پایین NO بسیاری از عملکردهای فیزیولوژیکی را (نظیر تنظیم فشار خون، پیام‌رسانی مسیرهای التهابی و مسیرهای عصبی و ...) تنظیم می‌کند. از طرف دیگر، در شرایط پاتولوژیک غلظت بالای NO نیز می‌تواند مطلوب باشد (اثرات ضد باکتری، ضد انگلی، ضد ویروسی) و یا می‌تواند اثرات مخربی مانند تشدید روند التهاب داشته باشد (۲۹). NO اساساً در سیستم‌های بیولوژیکی عملکرد دوگانه دارد. غلظت کم NO بسیاری از فرآیندهای فیزیولوژیکی را تنظیم می‌کند، اما تولید بیش از حد آن در پاتوژنز بسیاری از بیماری‌ها نقش دارد (۳۰). عملکرد غیر مستقیم NO توسط بسیاری از محققان به عنوان سمیت سلولی نام‌گذاری شده است. این عملکرد می‌تواند با استرس اکسیداتیو و استرس نیتروژاتیو (Nitrosative Stress) واسطه شود. در حالی که استرس اکسیداتیو در پاتوژنز بیماری‌های التهابی نقش دارد، استرس نیتروژاتیو می‌تواند مسئول تولید مولکول‌هایی با پتانسیل سرطان‌زایی باشد (۲۹). با توجه به عملکرد غیرمستقیم NO، همچنین مهم است که بگوییم NO بیان ژن را از طریق تعدیل فاکتورهای رونویسی (Transcription Factors) تعدیل می‌کند. مهم‌ترین این فاکتورها NF- κ B (Nuclear factor kappa-light-chain) است که یک فاکتور هسته‌ای می‌باشد. این عامل رونویسی بسیاری از مولکول‌های پیش‌التهابی، برخی آنزیم‌ها مانند Inducible Nitric

مصرف دوکسوروبیسین در موش‌ها سبب فیبروز قابل قبولی در بافت ریه شده بود که مصرف آپیزین توانست به صورت موثری از تشکیل بافت فیبروتیک جلوگیری کند که از نظر آماری قابل توجه بود، همچنین L-NAME به دلیل حذف NO سبب شد تا در گروه‌های دریافت‌کننده همزمان آپیزین و L-NAME اثرات محافظتی آپیزین در ریه مشاهده نشود، بلکه تغییرات متعاقب مصرف دوکسوروبیسین حتی شدیدتر هم شده باشد. در نتیجه می‌توان نتیجه گرفت که احتمالاً NO در مسیرهای محافظتی آپیزین نقش مهمی ایفا می‌کند؛ به طوری که حذف این ماده سبب شد تقریباً اثرات محافظتی آپیزین نیز دیگر مشاهده نشود.

آمینوترانسفرازها شامل AST و ALT می‌باشند که نشانگر آسیب سلول‌های کبدی هستند. آن‌ها با کاتالیز کردن انتقال گروه‌های آمینه از آسپارتیک اسید یا آلانین به اسید کتوگلوئیک برای تولید اسید اگزوالوآستیک و اسید پیروویک در گلوکونوژنز شرکت می‌کنند. AST به صورت ایزوآنزیم‌های سیتوزولی و میتوکندریایی وجود دارد و در کبد، عضله قلبی، عضلات اسکلتی، کلیه‌ها، مغز، پانکراس، ریه‌ها، لکوسیت‌ها و گلبول‌های قرمز یافت می‌شود. AST به اندازه ALT برای کبد حساس یا اختصاصی نیست و افزایش AST ممکن است به صورت ثانویه به علل غیر کبدی نیز دیده شود. فعالیت AST در نوزادان و کودکان تقریباً دو برابر بزرگسالان است، اما این میزان تا حدود شش ماهگی به سطح بزرگسالان کاهش می‌یابد (۲۵ و ۲۶). در مقالات متعددی افزایش شاخص‌های آسیب کبدی در درمان با دوکسوروبیسین دیده شده است. بن علی و ایسام سالوژ در سال ۲۰۱۴ نشان دادند که استفاده از دوکسوروبیسین در مطالعه‌ی حیوانی در موش‌ها سبب افزایش چشمگیر آنزیم‌های کبدی و قلبی می‌شود که حاکی از اثر سمیت کبدی و سمیت قلبی این دارو می‌باشد (۲۷). مطالعه دیگری نشان داد که نارینژین (هم‌خانواده‌ی آپیزین) نقش مهمی در کاهش سمیت کبدی به صورت افزایش آنزیم‌های کبدی و کاهش فیبروز در موش‌ها دارد (۱۵). مکانیسم‌های مسئول سمیت کبدی ناشی از

تقدیر و تشکر

مطالعه حاضر توسط دانشگاه علوم پزشکی و خدمات بهداشتی درمانی ایران مورد حمایت مالی قرار گرفت که بدین وسیله مراتب قدردانی اعلام می‌گردد. همچنین از همکار گرامی جناب آقای دکتر محمود یوسفی فرد عضو هیات علمی مرکز تحقیقات فیزیولوژی بابت مشاوره‌های ارزشمند ایشان کمال تشکر و قدردانی را داریم.

ملاحظات اخلاقی

تمامی پروتوکل مطالعه توسط کمیته‌ی اخلاق و کار با حیوانات آزمایشگاهی مورد تأیید بود (کد اخلاق: IR.IUMS.FMD.REC.1400.588). در این مطالعه سعی شد تا حیوان در حین تجویز داروها کمترین میزان درد را تجربه کند. همچنین هنگام نمونه‌گیری بیهوشی کامل به عمل آمده تا دردی احساس نشود.

مشارکت نویسندگان

علی قاسمی؛ نوشتن پیش نویس مقاله، انجام مطالعه، آنالیز داده‌ها، اطلسی صفایی؛ نوشتن پیش نویس مقاله، انجام مطالعه، محمد شیبانی؛ نوشتن پیش نویس مقاله، انجام مطالعه، ویرایش پیش نویس، علی محمدخانی‌زاده؛ نوشتن پیش نویس مقاله، آنالیز آماری، یاسر عزیزی؛ راهنمایی و ایده پردازی مطالعه، ویرایش پیش نویس، آنالیز داده‌ها

References

1. Halasani NP, Maddur H, Russo MW, Wong RJ, Reddy KR, P.P.C.o.t.A.C.o. ACG clinical guideline: diagnosis and management of idiosyncratic drug-induced liver injury. *Am J Gastroenterol.* 2021 May 1;116(5):878-898.
2. Aljobaily N, Viereckl MJ, Hydock DS, Aljobaily H, Wu TY, Busekrus R, et al., Creatine alleviates doxorubicin-induced liver damage by inhibiting liver fibrosis, inflammation, oxidative stress, and cellular senescence. *Nutrition.* 2020;13(1):41.
3. Zolfagharzadeh F, Roshan VD. Pretreatment hepatoprotective effect of regular aerobic training against hepatic toxicity induced by doxorubicin in rats. *Asian Pac J Cancer Prev.* 2013;14(5):2931-

(Oxide Synthase -iNOS، سیکلواکسیژناز (Cyclooxygenase-COX2)، سایتوکاین‌هایی مانند IL-6، TNF- α ، IL-1 β و کموکاین‌ها (IL-8) را تنظیم می‌کند. فعال سازی NF- κ B ممکن است فرآیندی را با افزایش بیان iNOS، افزایش تولید NO و سایر عواملی که ممکن است در صورت بروز فرآیندهای التهابی مزمن عامل آسیب بافت باشند، ایجاد کند (۲۹). بر اساس نتایج مطالعه حاضر، تجویز آپیزن توانست در کاهش اثرات مضر دوکسوروبیسین از جمله صدمات به بافت کبد (هپاتوسیت‌ها) و ریه و تغییر در سطح سرمی آنزیم‌های کبدی هرچند خفیف نقش داشته باشد. علاوه بر این، مهار بیان NO توسط تزریق L-NAME اثرات محافظتی آپیزن را کاهش می‌دهد.

با توجه به مطلب گفته شده در این مطالعه عدم سنجش میزان NO و نیز انجام آزمون وسترن بلات برای بررسی میزان بیان پروتئین‌های eNOS و iNOS جزء محدودیت‌های مهم مطالعه هستند که نیاز به تأمین منابع مالی داشته‌اند. همچنین سنجش میزان بیان eNOS و iNOS در بافت کبد و ریه با استفاده از روش ایمونوهیستوشیمی می‌تواند نتایج دقیق‌تری به دست آورد.

نتیجه‌گیری

با توجه به این یافته‌ها می‌توان گفت که احتمالاً مسیر عملکرد محافظتی آپیزن در سمیت کبدی و ریوی ناشی از دوکسوروبیسین به دلیل تغییر در بیان NO است. همچنین با بررسی نتایج مخرب حاصل از کاهش بیان NO در این مسیر احتمالاً آپیزن با افزایش بیان NO سبب محافظت از بافت کبد و ریه در برابر آسیب‌های ناشی از دوکسوروبیسین می‌شود. با فرض اهمیت NO در مسیر محافظتی آپیزن در سمیت کبدی و ریوی ناشی از دوکسوروبیسین می‌توان درمان‌هایی را برای کاهش اثرات مخرب این دارو بر کبد و ریه پیشنهاد کرد که به طور اختصاصی بر افزایش بیان NO اثر داشته باشند.

2936.

4. Kalender Y, Yel M, Kalender S. Doxorubicin hepatotoxicity and hepatic free radical metabolism in rats: the effects of vitamin E and catechin. *Toxicology*. 2005;209(1):39-45.

5. Carvalho C, Santos RX, Cardoso S, Correia S, Oliveira PJ, Santos MS, et al. Doxorubicin: the good, the bad and the ugly effect. *Cur Med Chem*. 2009;16(25):3267-3285.

6. Sen S, Kawahara B, Chaudhuri G. Mitochondrial-associated nitric oxide synthase activity inhibits cytochrome c oxidase: implications for breast cancer. *Free Radic Biol Med*. 2013;57:210-220.

7. Alimoradi H, Greish K, Barzegar-Fallah A, Alshaibani L, Pittalà V. Nitric oxide-releasing nanoparticles improve doxorubicin anticancer activity. *Int J Nanomed*. 2018;7771-7787.

8. Yoh K, Kenmotsu H, Yamaguchi Y, Kubota K, Ohmatsu H, Goto K, et al. Severe interstitial lung disease associated with amrubicin treatment. *J Thorac Oncol*. 2010;5(9):1435-1438.

9. Nevadunsky NS, Mbagwu C, Mizrahi N, Burton E, Goldberg GL. Pulmonary fibrosis after pegylated liposomal doxorubicin in a patient with uterine papillary serous carcinoma. *J Clin Oncol*. 2013;31(10):e167.

10. Tang D, Chen K, Huang L, Li J. Pharmacokinetic properties and drug interactions of apigenin, a natural flavone. *Expert Opin Drug Metab Toxicol*. 2017;13(3):323-330.

11. Wang M, Firman J, Liu L, Yam K. A review on flavonoid apigenin: Dietary intake, ADME, antimicrobial effects, and interactions with human gut microbiota. *BioMed Res Int*. 2019:2019.

12. Madunić J, Madunić IV, Gajski G, Popić J, Garaj-Vrhovac V. Apigenin: A dietary flavonoid with diverse anticancer properties. *Cancer Lett*. 2018;413:11-22.

13. DeRango-Adem EF, Blay J. Does oral apigenin have real potential for a therapeutic effect in the context of human gastrointestinal and other cancers? *Front Pharmacol*. 2021;12:681477.

14. Fantel A, Nekahi N, Shepard T, Cornel L, Unis A, Lemire R. The teratogenicity of N ω -nitro-L-arginine methyl ester (L-NAME), a nitric oxide synthase inhibitor, in rats. *Reprod Toxicol*. 1997;11(5):709-717.

15. Wali AF, Rashid S, Rashid SM, Ansari MA, Khan MR, Haq N, et al. Naringenin regulates doxorubicin-induced liver dysfunction: impact on oxidative stress and inflammation. *Plants*. 2020;9(4):550.

16. Timm KN, Perera C, Ball V, Henry JA, Miller JJ, Kerr M, et al. Early detection of doxorubicin-induced cardiotoxicity in rats by its cardiac metabolic signature assessed with hyperpolarized MRI. *Commun Biol*. 2020;3(1):692.

17. Meng C, Fan L, Wang X, Wang Y, Li Y, Pang S, et al. Preparation and Evaluation of Animal Models of Cardiotoxicity in Antineoplastic Therapy. *Oxid Med Cell Longev*. 2022;2022:3820591.

18. Saleh Aldayel T. Apigenin attenuates high-fat diet-induced nephropathy in rats by hypoglycemic and hypolipidemic effects, and concomitant activation of the Nrf2/antioxidant axis. *J Funct Foods*. 2022;99:105295.

19. Alamri ZZ. Protective and therapeutic effects of apigenin on thioacetamide-induced hepatotoxicity in male rats: physiological and morphological study. *Egypt Liver J*. 2024;14(1):15.

20. Singh AK, Nair AV, Singh NP. Small two-photon organic fluorogenic probes: sensing and bioimaging of cancer relevant biomarkers. *Anal Chem*. 2021;94(1):177-192.

21. Schomaker S, Potter D, Warner R, Larkindale J, King N, Porter AC, et al. Serum glutamate dehydrogenase activity enables early detection of liver injury in subjects with underlying muscle impairments. *PLoS One*. 2020;15(5):e0229753.

22. Chinnappan R, Mir TA, Alsalameh S, Makhzoum T, Alzhrani A, Al-Kattan K, et al. Low-cost point-of-care monitoring of ALT and AST is promising for faster decision making and diagnosis of acute liver injury. *Diagnostics*. 2023;13(18):2967.

23. Roskams T. Development, structure and function of the liver. *MacSween's Pathology of the Liver*. 2006:75-118.

24. Sedeman M, Christowitz C, De Jager L, Engelbrecht AM. Obese mammary tumour-bearing mice are highly sensitive to doxorubicin-induced hepatotoxicity. *BMC Cancer*. 2022;22(1):1240.

25. Lala V, Zubair M, Minter DA. Liver function tests, in StatPearls [internet]. 2022, StatPearls Publishing.

26. Oh RC, Hustead TR, Ali SM, Pantsari MW. Mildly elevated liver transaminase levels: causes and evaluation. *Am Fam Physician*. 2017;96(11):709-715.

27. Salouge I, Ali RB, Saïd DB, Elkadri N, Kourda N, Lakhel M, et al. Means of evaluation and protection from doxorubicin-induced cardiotoxicity and hepatotoxicity in rats. *J Cancer Res Ther*. 2014;10(2):274-278.

28. Song S, Chu L, Liang H, Chen J, Liang J, Huang Z, et al. Protective effects of dioscin against doxorubicin-induced hepatotoxicity via regulation of Sirt1/FOXO1/NF- κ B signal. *Front Pharmacol*. 2019;10:1030.

29. Martina A, Jana P, Anna SB. Nitric oxide—Important messenger in human body. *Open J Mol Integrat Physiol*. 2012:2012.

30. Änggård E. Nitric oxide: mediator, murderer, and medicine. *Lancet*. 1994;343(8907):1199-1206.