

معرفی یک مورد آبسه پانکراس در کودک تحت دیالیز صفاقی مزمن

چکیده

مقدمه: پانکراتیت در کودکان شایع نیست. نارسایی مزمن کلیه، همودیالیز و دیالیز صفاقی مزمن، بروز پانکراتیت را افزایش می‌دهند. نکرز، سودوکیست و آبسه پانکراس، از عوارض پانکراتیت می‌باشند.

معرفی بیمار: بیمار، دختر ۵ ساله مبتلا به نارسایی شدید کلیه در زمینه فوکل سگمنتال گلوبولین اسکلروزیس بود که از سن ۳ سالگی تحت درمان با دیالیز صفاقی مزمن بود و به علت درد شکم بستری شده بود. درد متناوب از ۴ ماه قبل شروع شده بود و با گذشت زمان، شدت آن افزایش یافته بود. بیمار کاشکسی شدید و افت فشار خون داشت. در بررسی آزمایشگاهی، کدورت مکرر مایع پریتون با کشت منفی مایع دیالیز صفاقی و افزایش مختصر آمیلاز سرم گزارش شد. سونوگرافی، سی‌تی‌اسکن و MRI شکم، کیست پانکراس را مطرح کردند. در حین عمل جراحی یک سودوکیست عفونی پانکراس، مشاهده و تخلیه شد. بیمار تحت درمان حمایتی و آنتی‌بیوتیکی قرار گرفت، ولی پس از ۲ هفته علی‌رغم بهبودی حال عمومی، بیمار با تابلوی مجدد سپسیس و از کار افتادن ارگان‌های بدن، فوت نمود.

نتیجه‌گیری: در کودکان تحت دیالیز صفاقی مزمن با اختلال وزن‌گیری، دردهای شکمی و کدورت مایع دیالیز، باید به پانکراتیت و عوارض آن اندیشید، همچنین بررسی عملکرد پانکراس و سونوگرافی پانکراس توصیه می‌شود.

*دکتر نکیسا هومن I

دکتر سیدجواد نصیری II

دکتر پروین علی‌پور III

دکتر میترا مهرآزما IV

دکتر الهام طلاچیان V

دکتر خدیجه محلوجی VI

دکتر حسن اتوکش VII

دکتر رزیتا حسینی شمس‌آبادی VIII

دکتر محمد فیصل ناجی‌العنقره IX

کلیدواژه‌ها: ۱- آبسه پانکراس ۲- سودوکیست پانکراس ۳- دیالیز صفاقی مزمن
۴- استافیلوکوک اپیدرمیدیس ۵- پانکراتیت مزمن

تاریخ دریافت: ۸۵/۳/۲۳، تاریخ پذیرش: ۸۵/۶/۱۹

مقدمه

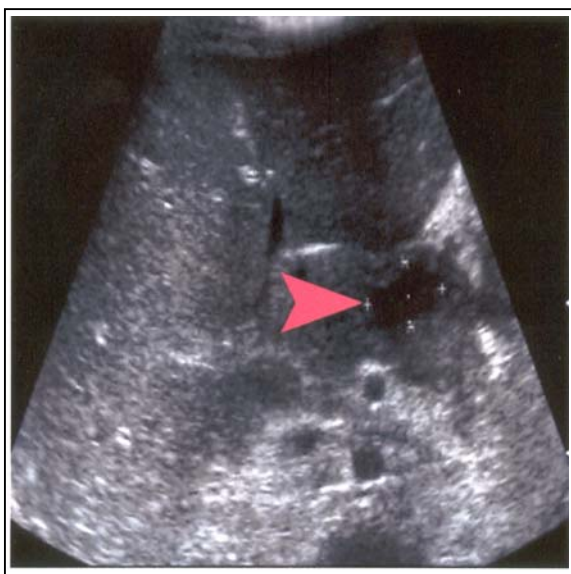
پانکراتیت در کودکان شایع نیست^(۱) و ثانویه به علل متابولیک، توکسیک، بیماری‌های ژنتیکی و اتوایمون و انسداد مجاری پانکراسی رخ می‌دهد.^(۲،۳) نارسایی مزمن کلیه، همودیالیز و دیالیز صفاقی مزمن

(Continous ambulatory peritoneal dialysis=CAPD)، بروز پانکراتیت و اختلال عملکرد پانکراس را افزایش می‌دهند.^(۴-۶) شیوع پانکراتیت حاد در بیماران تحت دیالیز صفاقی مزمن، ۰/۱۶-۴/۳ در هر صد درمان در سال گزارش

- I) استادیار و فوق تخصص نفرولوژی کودکان، بیمارستان حضرت علی‌اصغر(ع)، بزرگراه مدرس، خیابان وحید دستگردی، دانشگاه علوم پزشکی و خدمات بهداشتی - درمانی ایران، تهران، ایران (*مؤلف مسؤول).
- II) استادیار و فوق تخصص جراحی کودکان، بیمارستان حضرت علی‌اصغر(ع)، بزرگراه مدرس، خیابان وحید دستگردی، دانشگاه علوم پزشکی و خدمات بهداشتی - درمانی ایران، تهران، ایران.
- III) دانشیار و متخصص رادیولوژی، بیمارستان حضرت علی‌اصغر(ع)، بزرگراه مدرس، خیابان وحید دستگردی، دانشگاه علوم پزشکی و خدمات بهداشتی - درمانی ایران، تهران، ایران.
- IV) استادیار و متخصص پاتولوژی، بیمارستان حضرت علی‌اصغر(ع)، بزرگراه مدرس، خیابان وحید دستگردی، دانشگاه علوم پزشکی و خدمات بهداشتی - درمانی ایران، تهران، ایران.
- V) استادیار و فوق تخصص گوارش کودکان، بیمارستان حضرت علی‌اصغر(ع)، بزرگراه مدرس، خیابان وحید دستگردی، دانشگاه علوم پزشکی و خدمات بهداشتی - درمانی ایران، تهران، ایران.
- VI) استاد و فوق تخصص عفونی کودکان، بیمارستان حضرت علی‌اصغر(ع)، بزرگراه مدرس، خیابان وحید دستگردی، دانشگاه علوم پزشکی و خدمات بهداشتی - درمانی ایران، تهران، ایران.
- VII) دانشیار و فوق تخصص نفرولوژی کودکان، بیمارستان حضرت علی‌اصغر(ع)، بزرگراه مدرس، خیابان وحید دستگردی، دانشگاه علوم پزشکی و خدمات بهداشتی - درمانی ایران، تهران، ایران.
- VIII) دستیار فوق تخصصی نفرولوژی کودکان، بیمارستان حضرت علی‌اصغر(ع)، بزرگراه مدرس، خیابان وحید دستگردی، دانشگاه علوم پزشکی و خدمات بهداشتی - درمانی ایران، تهران، ایران.
- IX) پزشک عمومی.

Serum amylase= 324 IU/L, Dialysate Amylase= 41 IU/L.

کشت خون و مایع دیالیز، منفی بود. در سونوگرافی شکم یک توده با ابعاد ۱۸×۱۰ میلی‌متر با ضایعات کیستیک در ناحیه تنه پانکراس با تصاویر اکو در داخل آن گزارش شد (شکل شماره ۱). Follow through، نرمال بود و در مقاطع سی‌تی‌اسکن شکم و لگن، تغییرات کیستیک پانکراس گزارش شد. بیمار با تشخیص سودوکیست پانکراس تحت درمان حمایتی قرار گرفت.



شکل شماره ۱- سونوگرافی شکم - توده کیستیک در پانکراس

۲ هفته بعد، مجدداً بیمار با درد شکم و کدورت مایع دیالیز بستری شد. درد به طور ثابت در ناحیه اپی‌گاستر بود. در آنالیز مایع دیالیز صفاقی WBC=4000/mm³، پلی‌مورفونوکلئار ۷۷٪ و لنفوسیت ۲۲٪ گزارش شد و در کشت آن، استافیلوکوک اورئوس رشد نمود. تزریق وانکومایسین به صورت داخل صفاقی شروع شد. درد بیمار تسکین یافت و کدورت مایع صفاق از بین رفت. ۲ ماه بعد، مجدداً بیمار به دلیل درد شکم که به تناوب هر ۲ ساعت بوده است، مراجعه نمود. همزمان دفع ماده چرب نارنجی رنگ چسبناک از طریق مقعد را ذکر می‌نمود. در طی این مدت کاهش وزن به میزان ۳ کیلوگرم و افت فشار خون

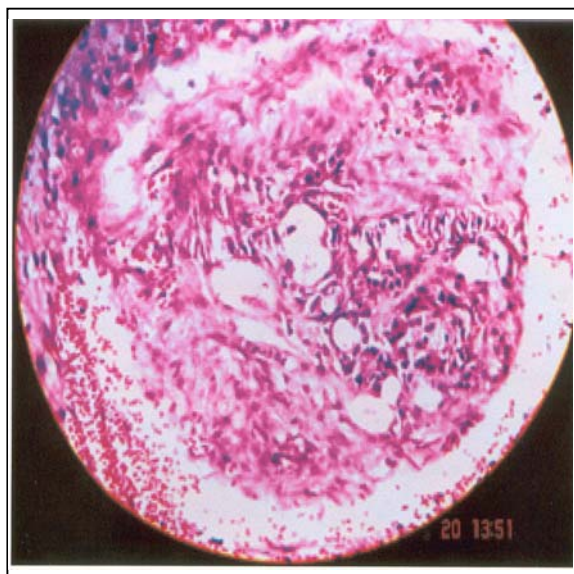
شده است.^(۷-۹) به دلیل شوک قلبی - عروقی، نارسایی تنفسی و نارسایی اعضای متعدد بدن، پانکراتیت با مرگ و میر بالا همراه است. سن پایین و سوء‌تغذیه، خطر مرگ ناشی از پانکراتیت را افزایش می‌دهند. از عوارض گزارش شده پانکراتیت در CAPD، آبسه پانکراس^(۱۰، ۱۱)، سودوکیست پانکراس^(۱۲) و نکروز پانکراس^(۱۳) می‌باشد. در این مقاله یک کودک تحت CAPD که با دردهای شدید شکمی مراجعه کرده بود و در بررسی‌های تصویربرداری و عمل جراحی، کیست عفونی پانکراس تشخیص داده شده بود، معرفی می‌شود.

معرفی بیمار

بیمار، دختر ۵ ساله مبتلا به نارسایی شدید کلیه در زمینه فوکال سگمنتال گلومرولواسکلروزیس بود که از ۳ سالگی تحت درمان با دیالیز صفاقی مزمن (CAPD) به میزان ۲۰۰ سی‌سی چهار بار در روز بوده است که با درد شدید ناحیه اپی‌گاستر و دفع ماده نارنجی رنگ چسبناک از مقعد در سال ۱۳۸۴ بستری شد. بیمار از ۴ ماه قبل از بستری، درد شکم با شدت کمتر و به طور متناوب داشت که با خم کردن زانوها بهتر می‌شد و گهگاه با تهوع و استفراغ همراه بود. در بررسی‌های آزمایشگاهی، کدورت مایع صفاق با WBC=۱۳۵۰/mm³، پلی‌مورفونوکلئار ۳۸٪ و لنفوسیت ۶۲٪ کشت منفی دیالیز داشت. عکس ساده شکم و سونوگرافی کامل شکم و پانکراس، طبیعی بود. برای بیمار، آنتی‌بیوتیک داخل صفاق (سفازولین و سفتری‌زوکسیم) تجویز شد. یک ماه بعد، بیمار مجدداً با دردهای کولیکی شکم بویژه در اطراف ناف مراجعه نمود که برخی شب‌ها به دلیل درد از خواب بیدار می‌شد. درد وی با ایبوپروفن بهتر می‌شد. نتایج بررسی‌های آزمایشگاهی به شرح زیر بود:

WBC= 26100/mm³: (PMN=90%)(Lymph=9%)
 Hb= 9.7g/dl, Platelet= 105000/mm³
 Cholesterol= 249mg/dl, Triglyceride= 566mg/dl
 BS= 81mg/dl, BUN= 34mg/dl, Cr= 6.7mg/dl
 Na= 130mEq/l, K= 7.4mEq/l
 Ca= 9.3mg/dl, P= 3.3mg/dl, Alkaline phosphatase= 1010IU/L
 Total Protein= 6.3g/dl, Albumin= 3.3g/dl, CRP= negative

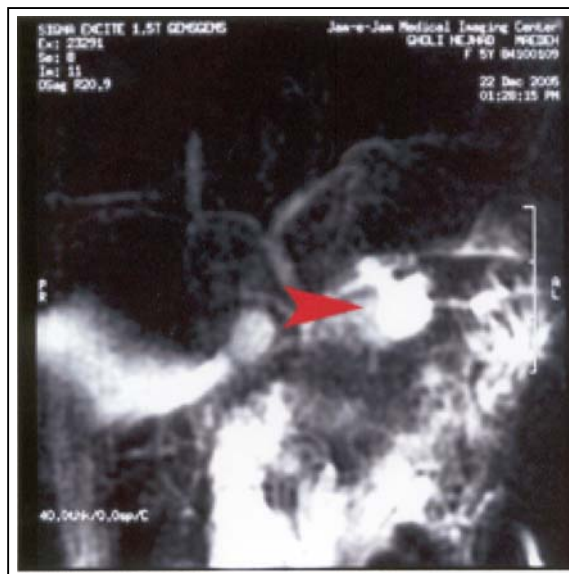در بررسی نمونه از نظر پاتولوژی، فیبروز پانکراس به نفع پانکراتیت مزمن گزارش شد (شکل شماره ۳).



شکل شماره ۳- نمونه میکروسکوپ نوری (بزرگنمایی $\times 40$ رنگ آمیزی هماتوکسیلین ائوزین) - فیبروز پانکراس به نفع پانکراتیت مزمن

بیمار پس از عمل، تحت درمان با وانکومايسين، مترونیدازول و سفتریاکسون قرار گرفت. سه روز پس از عمل دچار برادیکاردی، افزایش فشار خون و کاهش سطح هوشیاری شد. سی تی اسکن مغز، بیوشیمی سرم و نمونه مایع نخاع، طبیعی بود. TPN (Total parenteral nutrition) و انفوزیون ایزوپروترونول، دوپامین و دوپوتامین شروع شد. آنتی بیوتیک‌ها به سفپیم تغییر یافتند و یک هفته پس از بهبود حال عمومی، گرانول آنزیم‌های پانکراس (Creon) شروع شد. ۵ روز پس از شروع داروهای فوق، بیمار دچار احساس سوزش در ناحیه مقعد و سپس تاول‌های شفاف دور مقعد شد. اسهال تاول حاوی پلی مورفونوکلرها بود و ضایعات سریعاً به پوست، تنه، اندام‌ها، دور دهان و چشم گسترش یافتند که کراست سیاه رنگ داشتند. کشت ترشحات، E.coli بود، لذا آمیکاسین به داروهای وی افزوده شد ولی علی‌رغم اقدامات فوق، ضایعات گسترش یافتند و بیمار با دیسترس تنفسی درگذشت.

داشته است. در معاینه بالینی، وزن ۱۰ کیلوگرم، قد ۸۹ سانتی‌متر، و دور سر ۴۹ سانتی‌متر و فشارخون ۸۰/۵۰ میلی‌متر جیوه داشت. آمیلاز سرم، ۱۶۵ واحد (محدوده نرمال: ۰-۲۲۰ واحد در لیتر) و لیپاز، ۲۵۵ واحد در لیتر (محدوده نرمال: کمتر از ۹۰ واحد در لیتر) بود. مایع صفاق، طبیعی و بررسی مدفوع از نظر چربی، منفی بود. در اندوسکوپی، گاستریت خفیف و در پاتولوژی نمونه معده، موکوزال کالسیینوزیس گزارش شد. بررسی از نظر H.Pylori منفی بود. در سونوگرافی کنترل، یک توده هتروژن با ابعاد ۱۷×۱۳ میلی‌متر در خلف پانکراس با جابجایی پانکراس به قدام گزارش شد. در MRI شکم، سایز کیست بزرگ‌تر شده بود. در MRCP (Magnetic Resonance Cholangiopancreatography)، تصویر high signal با حدود مشخص در تنه پانکراس گزارش شد (شکل شماره ۲).



شکل شماره ۲- MRCP - کیست پانکراس

بیمار لاپاراتومی شد؛ چسبندگی روده، نکروز چربی در امتوم، پانکراس بسیار بزرگ متورم و سفت با یک کیست عفونی در تنه پانکراس مشاهده شد که حاوی ترشحات سبز رنگ و چرکی بود. کشت ترشحات، استافیلوکوک اپیدرمیدیس مقاوم به متی‌سیلین بود. کشت از نظر بی‌هوایی، منفی بود.

بحث

ایجاد آبسه پانکراس ناشی از استافیلوکوک اپیدرمیدیس در زمینه پانکراتیت مزمن در کودکان تحت دیالیز صفاقی مزمن از موارد نادر می‌باشد. تنها ۴ مورد گزارش آبسه پانکراس در CAPD در مرور مقالات از سال ۱۳۴۰ به بعد در مدلاین یافت شد.^(۱۰-۱۳) فاکتورهای مختلفی از جمله ضربه، عفونت، تجویز فوروزماید، سولفونامیدها، هپارین، رانیتیدین و NSAIDs (Non-steroidal anti inflammatory drugs)، هیپوپاراتیروئیدسم، هیپرتری گلیسریدمی، نارسایی عروقی و آنومالی‌های پانکراس را از علل پانکراتیت نام برده‌اند.^(۱۴ و ۱۵) جذب قند و بافر از مایع دیالیز، جذب مواد توکسیک در مایع دیالیز، کیسه‌ها یا لوله‌های دیالیز صفاقی می‌تواند خطر بروز پانکراتیت را در CAPD افزایش دهد.^(۱۵) تنها فاکتور خطر یافت شده در بیمار فوق، بالا بودن سطح تری‌گلیسرید و کلسترول بوده است.

تشخیص پانکراتیت در بیماران مبتلا به نارسایی مزمن کلیه و دیالیزی به دلیل بالا بودن سطح سرمی آمیلاز ثانویه به کاهش دفع کلیوی و بالا بودن لیپاز به دلیل اثر لیپولیتیک هپارین و کاهش کلیرانس کلیوی، بسیار دشوار است. در بیماران CAPD در صورت بروز هر گونه علائم گوارشی، کاشکسی، کدورت یا خونی شدن مایع دیالیز در حضور کشت منفی باید به پانکراتیت شک نمود. افزایش سطح سرمی آنزیم آمیلاز بیش از ۳ برابر نرمال و یا آمیلاز مایع دیالیز صفاقی حداقل به میزان ۱۰۰ واحد بین‌المللی در لیتر، به نفع تشخیص می‌باشد. سونوگرافی و سی‌تی‌اسکن شکم به تأیید تشخیص کمک می‌کنند.^(۹-۱۵) بروز پانکراتیت حداقل ۱۶ ماه بعد از شروع دیالیز صفاقی مزمن گزارش شده است.^(۴) از عوارض دیررس پانکراتیت، نکروز، سودوکیست و آبسه پانکراس است که بندرت در CAPD گزارش شده است. فلورهای روده (هوازی و بی‌هوازی) از جرم‌های مسؤول ایجاد آبسه پانکراس می‌باشند و به ترتیب شیوع شامل E.coli، کلبسیلا پنومونی، انتروکوک، استافیلوکوک و سودوموناس می‌باشند.^(۱۴) اپیدرمیدیس شایع‌ترین جرم پریتونیت در بیماران CAPD

است و از طریق کاتتر می‌تواند عفونت‌های داخل شکمی ایجاد کند.

شیوع مرگ و میر در پانکراتیت و آبسه پانکراس بالا است و بروز آن در نارسایی مزمن کلیه، خطر مرگ را تا ۷۰٪ افزایش می‌دهد.^(۲) عوامل پرخطر بودن پانکراتیت حاد در کودکان شامل سن کمتر از ۷ سال، وزن کمتر از ۲۳ کیلوگرم، گویچه سفید بیش از ۱۸۵۰۰ عدد در هر میلی‌متر مکعب در هنگام بستری، LDH (Lactate dehydrogenase) بیش از ۲۰۰۰ واحد بین‌المللی در لیتر در بدو بستری، تجمع مایع بیش از ۷۵ میلی‌لیتر به ازای هر کیلوگرم وزن در فضای سوم در عرض ۴۸ ساعت و افزایش اوره به میزان بیش از ۵ میلی‌گرم در هر دسی‌لیتر در عرض ۴۸ ساعت می‌باشد.^(۲) بیمار معرفی شده به دلیل FTT (Failure to thrive) شدید، نقص ایمنی اکتسابی ثانویه به دیالیز صفاقی و نارسایی مزمن کلیه، سن پایین و گویچه سفید بالا، در گروه پرخطر قرار می‌گرفت. متعاقب پانکراتیت، بیمار دچار کیست پانکراس شد و ثانویه به پریتونیت، آبسه ایجاد شد.

در کودکان تحت دیالیز صفاقی مزمن با اختلال وزن‌گیری و دردهای شکمی و کشت منفی مایع دیالیز باید به پانکراتیت و عوارض آن اندیشید و بررسی عملکرد پانکراس و سونوگرافی مکرر پانکراس توصیه می‌شود.

فهرست منابع

- 1- Lopez MJ. The changing incidence of acute pancreatitis in children: A single institution perspective. *J Pediatr* 2002; 140(5): 622-24.
- 2- Whitcomb DC, Lowe ME. Acute and chronic pancreatitis. In: Walker WA, Goulet O, Kleinman RE, Sherman PM, Shneider BL, Sanderson IR, editors. *Pediatric gastrointestinal disease*. 4 th ed. New York: BC Decker; 2004. p. 1584-97.
- 3- Forbes A, Leung JW, Cotton PB. Relapsing acute and chronic pancreatitis. *Arch Dis Child* 1984; 59(10): 927-34.
- 4- Bruno MJ, van Westerloo DJ, van Dorp WT, Dekker W, Ferwerda J, Tytgat GN, et al. Acute pancreatitis in peritoneal dialysis and haemodialysis: Risk, clinical course, outcome, and possible etiology. *Gut* 2000; 46(3): 385-9.

- 5- Robinson DO, Alp MH, Grant AK, Lawrence JR. Pancreatitis and renal disease. *Scand J Gastroenterol* 1977; 12(1): 17-20.
- 6- Ventrucchi M, Campieri C, Di Stefano M, Ubalducci GM, Li Bassi S, Di Grazia A, et al. Alterations of exocrine pancreas in end-stage renal disease. Do they reflect clinically relevant uremic pancreopathy? *Dig Dis Sci* 1995; 40(12): 2576-81.
- 7- Rutsky EA, Robards M, Van Dyke JA, Rostand SG. Acute pancreatitis in patients with end-stage renal disease without transplantation. *Arch Intern Med* 1986; 146(9): 1741-5.
- 8- Pannekeet MM, Krediet RT, Boeschoten EW, Arisz L. Acute pancreatitis during capd in the netherlands. *Nephrol Dial Transplant* 1993; 8(12): 1376-81.
- 9- Padilla B, Pollak VE, Pesce A, Kant KS, Gilinsky NH, Deddens JA. Pancreatitis in patients with end-stage renal disease. *Medicine(Baltimore)* 1994; 73(1): 8-20.
- 10- Hu J, Sheu MH, Yang WC, Li JC, Ng YY. Peritonitis and pancreatic abscess in a capd patient. *Perit Dial Int* 2002; 22(3): 430-31.
- 11- Piraino B, Hamburger RJ. Complicated multiorganism peritonitis. *Perit Dial Int* 1995; 15(8): 394-400.
- 12- Singh S, Wadhwa N. Peritonitis, pancreatitis, and infected pseudocyst in a continuous ambulatory peritoneal dialysis patient. *Am J Kidney Dis* 1987; 9(1): 84-6.
- 13- Poyrazoglu MH, Duponsel R, Gunduz Z, Okur H, Karaman OY, Tahan F. Acute pancreatitis in a girl with amyloidosis during peritoneal dialysis. *Perit Dial Int* 2001; 21(sup 1): S91.
- 14- Baron MJ, Madoff LC. Pancreatic infections. In: Mandell GL, Bennett JE, Dolin R, editors. *Principles and practice of infectious disease*. 6 th ed. Pennsylvania: Elsevier Churchill Livingstone; 2005. p. 959-66.
- 15- Caruana RJ, Wolfman NT, Karstaedt N, Wilson DJ. Pancreatitis: An important cause of abdominal symptoms in patients on peritoneal dialysis. *Am J Kidney Dis* 1986; 7(2): 135-40.

Pancreatic Abscess in a child on Continuous Ambulatory Peritoneal Dialysis

^I *N. Hooman, MD ^{II} S.J. Nasiri, MD ^{III} P. Alipour, MD ^{IV} M. Mehrazma, MD
^V E. Talachian, MD ^{VI} Kh. Mahlooji, MD ^{VII} H. Otoukesh, MD
^{VIII} R. Hoseini Shamsabadi, MD ^{IX} M. Feisal Najj Alanaghareh, MD

Abstract

Introduction: Pancreatitis is uncommon in children. The incidence is higher in chronic renal failure, hemodialysis, and chronic ambulatory peritoneal dialysis (CAPD) patients and accompanied with late complications including pancreatic necrosis, pseudocyst and abscess.

Case Report: We report a 5 year old girl with end stage renal disease due to focal segmental glomerulosclerosis, being on CAPD for two years. She was admitted for intermittent severe epigastric pain of four months duration, hypotension, severe cachexia and cloudy drained dialysate with negative culture and mild increment serum amylase. On abdominal imaging a pancreatic cyst was reported which was an infected cyst on laparotomy. Despite drainage of suppurative fluid and antibiotic therapy, the patient expired with severe sepsis and multiorgan dysfunction two weeks after operation.

Conclusion: The presence of poor weight gain, unexplained abdominal pain and cloudy drained dialysate in children on CAPD may suggest pancreatitis. Frequent evaluation of pancreatic function and sonography is recommended.

Key Words: 1) Pancreatic Abscess 2) Pancreatic Pseudocyst
 3) Continuous Ambulatory Peritoneal Dialysis 4) Staphylococcus Epidermidis
 5) Chronic Pancreatitis

I) Assistant Professor of Pediatric Nephrology, Hazrat Ali Asghar Hospital, Vahid Dastgerdi st., Modarres highway, Iran University of Medical Sciences and Health Services, Tehran, Iran. (*Corresponding Author)

II) Assistant Professor of Pediatric Surgery, Hazrat Ali Asghar Hospital, Vahid Dastgerdi st., Modarres highway, Iran University of Medical Sciences and Health Services, Tehran, Iran.

III) Associate Professor of Radiology, Hazrat Ali Asghar Hospital, Vahid Dastgerdi st., Modarres highway, Iran University of Medical Sciences and Health Services, Tehran, Iran.

IV) Assistant Professor of Pathology, Hazrat Ali Asghar Hospital, Vahid Dastgerdi st., Modarres highway, Iran University of Medical Sciences and Health Services, Tehran, Iran.

V) Assistant Professor of Pediatric Gastroenterology, Hazrat Ali Asghar Hospital, Vahid Dastgerdi st., Modarres highway, Iran University of Medical Sciences and Health Services, Tehran, Iran.

VI) Professor of Pediatric Infectious diseases, Hazrat Ali Asghar Hospital, Vahid Dastgerdi st., Modarres highway, Iran University of Medical Sciences and Health Services, Tehran, Iran.

VII) Associate Professor of Pediatric Nephrology, Hazrat Ali Asghar Hospital, Vahid Dastgerdi st., Modarres highway, Iran University of Medical Sciences and Health Services, Tehran, Iran.

VIII) Fellowship in Pediatric Nephrology, Hazrat Ali Asghar Hospital, Vahid Dastgerdi st., Modarres highway, Iran University of Medical Sciences and Health Services, Tehran, Iran.

IX) General Physician.