

بررسی اثر طول و مدت زمان باقی ماندن تاندون در تونل استخوانی بر روی قدرت چسبندگی تاندون به استخوان، یک مطالعه بیومکانیکی بر روی خرگوش

چکیده

زمینه و هدف: فاکتورهای متعددی بر قدرت استحکام تاندون در کمپلکس تاندون - استخوان اثر می‌گذارند. در این مطالعه تأثیر طول تاندون داخل تونل استخوانی و مدت زمان ماندن تاندون داخل تونل از زمان کاشتن، بر قدرت استحکام کمپلکس تاندون - استخوان در یک مدل خرگوش، تحت بررسی بیومکانیک قرار گرفت.

روش بررسی: تعداد ۲۴ پای عقبی از ۱۴ سر خرگوش سفید نر بالغ ۶ ماهه نیوزلندی با وزن ۲/۵-۳ کیلوگرم، تحت عمل کاشتن تاندون اکستانسور بلند انگشت در متافیز پروگزیمال تیبیا قرار گرفتند. خرگوش‌ها برحسب طول تونل استخوانی (۱ و ۲ سانتی‌متر) و مدت زمان کاشته شدن (۶ و ۱۲ هفته)، به ۴ گروه تقسیم شدند. ۷ خرگوش، بعد از ۶ هفته (گروه یک و دو) و ۷ خرگوش، بعد از ۱۲ هفته (گروه سه و چهار) قربانی شدند و اندام عمل شده جهت بررسی قدرت استحکام مجموعه تاندون استخوان، تحت کشش قرار گرفت.

یافته‌ها: در گروه اول (یک سانتی‌متر - ۶ هفته) ۴ تاندون از استخوان درآمد و یک تاندون پاره شد. در گروه دوم (۲ سانتی‌متر - ۶ هفته) ۶ تاندون از استخوان درآمد و یک تاندون پاره شد. در گروه سوم (یک سانتی‌متر - ۱۲ هفته) یک تاندون از استخوان درآمد و ۵ تاندون پاره شد. در گروه چهارم (۲ سانتی‌متر - ۱۲ هفته) یک تاندون از استخوان درآمد و ۵ تاندون پاره شد. متوسط نیرو برای درآوردن تاندون از استخوان در ۶ هفته، برای گروه یک، ۴/۹۸ نیوتن و برای گروه دو، ۹/۳۷ نیوتن بود و در ۱۲ هفته، برای گروه سه، ۶/۳۶ نیوتن و برای گروه چهار، ۱۰/۸۱ نیوتن بود. ارتباط معنی‌دار تنها بین طولهای ۱ و ۲ سانتی‌متر بعد از ۱۲ هفته وجود داشت. محل کنده‌شدن تاندون برای طولهای مختلف بعد از ۶ و ۱۲ هفته دارای اختلاف معنی‌داری بود.

نتیجه‌گیری: براساس این مطالعه افزایش طول تاندون داخل استخوان در صورت نگهداری آن به مدت ۱۲ هفته، بر استحکام قدرت کمپلکس تاندون - استخوان می‌افزاید؛ به عبارت دیگر افزایش طول تاندون داخل تونل استخوانی، قدرت مقاومت آن در برابر نیروی کشش را با گذشت زمان و ترمیم محکم‌تر تاندون به استخوان افزایش می‌دهد؛ از طرف دیگر افزایش مدت زمان ماندن تاندون داخل تونل استخوانی بدون در نظر گرفتن طول تاندون داخل تونل نیز، باعث افزایش قدرت کمپلکس می‌شود.

کلیدواژه‌ها: ۱ - کمپلکس تاندون استخوان ۲ - پیوند تاندون هامسترینگ ۳ - تاندون اکستانسور انگشت خرگوش

*دکتر عباس مدنی I

دکتر علی چشم خاوری II

دکتر یونس علیزاده III

دکتر داوود شریفی IV

تاریخ دریافت: ۸۴/۱۱/۲۴، تاریخ پذیرش: ۸۵/۱۱/۲۵

(I) استادیار و متخصص جراحی استخوان و مفاصل، بیمارستان فیروزگر، میدان ولی‌عصر، خیابان ولدی، دانشگاه علوم پزشکی و خدمات بهداشتی - درمانی ایران، تهران، ایران (*مؤلف مسؤول).

(II) متخصص جراحی استخوان و مفاصل.

(III) استادیار و PhD مکانیک، دانشکده مکانیک، دانشگاه امیرکبیر، تهران، ایران.

(IV) دانشیار و دامپزشک، دانشکده دامپزشکی، دانشگاه تهران، تهران، ایران.

مقدمه

در حال حاضر بازسازی لیگامان متقاطع قدامی زانو (Anterior cruciate ligament=ACL) با استفاده از تاندون‌های سمی تاندینوسوس و گراسیلیس، عمل رایجی می‌باشد. بازسازی موفقیت آمیز ACL با گرافت تاندونی نیاز به چسبندگی خوب و محکم گرافت در داخل تونل استخوانی فمور و تیبیا دارد. در مراحل اولیه ترمیم، ضعیف‌ترین محل، اتصال گرافت تاندونی به استخوان است.^(۱) برای محافظت گرافت در برابر کشیده شدن و بیرون آمدن آن از داخل کانال، تأخیر در شروع حرکت و سپس فیزیوتراپی و ورزش‌ها و فعالیت‌های ویژه لازم است.^(۲)

فاکتورهای متعددی مثل مدت زمان قرارگیری تاندون داخل تونل استخوانی، طول تاندون داخل تونل استخوانی، زمان شروع حرکت، زمان شروع وزن گذاشتن و غیره بر روی ترمیم گرافت تاندونی داخل تونل استخوان متاثر می‌باشد. اثر

ترمیم تاندون به استخوان قبلاً در مطالعات مختلف تحت بررسی قرار گرفته است.^(۳-۵) براساس مطالعه‌ای که در سال ۱۹۶۳ توسط forward و cowan بر روی خرگوش انجام شد^(۶)، ترمیم تاندون به استخوان شامل تشکیل یک «کال نرم» است که اجازه می‌دهد طی ۳ هفته اول، سلولهای غضروفی به داخل گرافت تاندونی تهاجم پیدا کنند. سپس اتصال مستقیم تاندون - استخوان بوسیله فیبرهای کلاژنی (مشابه فیبرهای شارپی در محل اتصال تاندون‌های نرمال) صورت می‌گیرد. در حدود ماه سوم، تاندون به سختی به استخوان تازه رسیده در اطراف تونل استخوانی می‌چسبد.

در سال ۱۹۹۳، Rodeo و همکاران^(۷) با مطالعه‌ای بر روی سگ، اثر مدت زمان ماندن تاندون داخل تونل استخوانی را بر روی قدرت مجموعه استخوان - تاندون بررسی کردند. براساس این مطالعه هر چه تاندون مدت زمان بیش‌تری داخل تونل بماند، قدرت استحکام آن افزایش می‌یابد.

در سال ۲۰۰۱، Greis و همکاران^(۸) در تحقیقی بر روی سگ، اثر طول تاندون و fitness (هم اندازه بودن) تاندون در تونل استخوانی پروگزیمال تیبیا را بر روی قدرت مجموعه

تاندون - استخوان مورد ارزیابی قرار دادند که اثر افزایش دهنده‌ای داشت.

در مطالعه‌ای در سال ۱۹۹۹، آقای Rodeo و همکاران^(۸) اثر پروتئین مورفوژنیک استخوان (BMP = Bone morphogenetic protein) را بر روی افزایش ترمیم تاندون در استخوان مورد بررسی قرار دادند. براساس این مطالعه، BMP بر میزان استحکام تاندون در کمپلکس تاندون - استخوان می‌افزاید.

در سال ۲۰۰۳، Kyung و همکاران^(۹) با مطالعه‌ای بر روی خرگوش، اثر تقویت تاندون کاشته شده در تونل استخوانی به وسیله پریوست را بر روی ترمیم تاندون به استخوان مورد بررسی قرار دادند. براساس این مطالعه کاشتن گرافت تاندونی همراه با پریوست نسبت به گرافت تاندونی به تنهایی، استحکام بیش‌تری به کمپلکس تاندون - استخوان می‌دهد.

با توجه به اینکه طول تاندون داخل تونل استخوان توسط جراح قابل تغییر است و از طرف دیگر مدت زمان بی‌حرکتی در ترمیم تاندون داخل تونل استخوانی نقش بسزایی دارد، این مطالعه پایه‌ای بر روی خرگوش، می‌تواند در درک و فهم تکنیک بازسازی ACL و بازتوانی بعد از آن مفید واقع شود. هدف از این مطالعه، بررسی اثر طول گرافت تاندونی و مدت زمان باقی ماندن گرافت تاندونی داخل تونل استخوانی بر روی مقاومت کمپلکس تاندون - استخوان در برابر نیروی کشش می‌باشد.

روش بررسی

در این مطالعه آینده‌نگر، ۱۴ سر خرگوش سفید نر بالغ ۶ ماهه نیوزلندی با وزن ۳-۲/۵ کیلوگرم مورد استفاده قرار گرفتند. عمل جراحی بر روی پای پشتی خرگوش‌ها در شرایط استریل و تحت بیهوشی عمومی توسط تزریق داخل عضلانی کتامین هیدروکلراید با دوز ۳۰ میلی‌گرم به ازاء هر کیلوگرم، دیازپام (یک میلی‌گرم) و گزیلازین انجام گرفت.

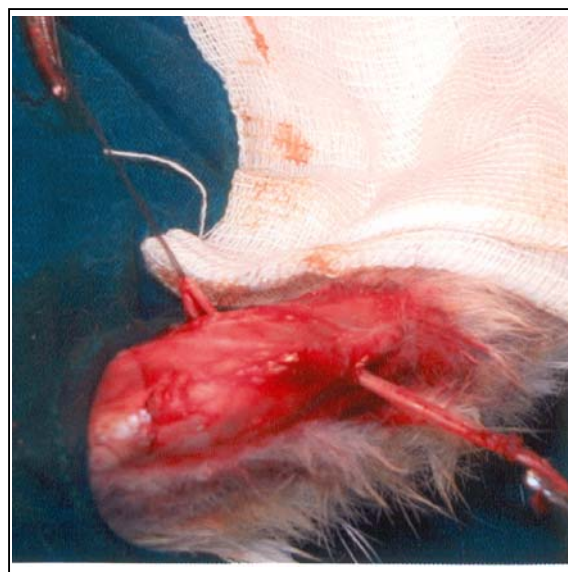
با یک برش طولی قدامی - داخلی از قسمت پروگزیمال تیبیا (خارج از مفصل زانو)، متافیز پروگزیمال تیبیا آشکار شد و یک سوراخ یک سانتی‌متری به قطر ۲ میلی‌متر و یک سوراخ

استخوان تیبیای آنها کاملاً از بقیه پا جدا شد و از نسوج نرم متصل به آن کاملاً پاک شد و فقط تاندون عضله اکستانسور بلند انگشتان و قسمتی از آن که از استخوان گذرانده شده بود و بر روی سطح خارجی تیبیا دوخته شده بود، نگه داشته شد. بخیه‌هایی که برای نگه داشتن بخش آزاد گرافت تاندونی بکار رفته بودند، خارج شدند و تمام بافت نرم اطراف محل خروج تاندون از تونل استخوانی نیز برداشته شد. چهار اندام به دلیل صدمه به تاندون و یا نسوج نرم، حین آماده‌سازی از مطالعه حذف شده و روی هم ۲۴ اندام آماده بررسی گردیدند.

آزمایش بیومکانیکی بلافاصله بعد از کشتن خرگوش‌ها و آماده‌سازی تیبیای آنها در آزمایشگاه مقاومت مصالح دانشکده مکانیک دانشگاه امیرکبیر توسط یک سیستم ماشینی (Tensile testor-zwick 1144) انجام شد.

تاندون خارج شده از تونل استخوانی توسط نخ نایلون شماره یک به صورت whipstitch دوخته شد تا بتواند به دستگاه کشش آویزان شود. با استفاده از سیستم ماشینی مزبور، تست کشش (tensile test) انجام گرفت. بدین ترتیب که تیبیا با یک گیره در دستگاه به نحوی نگه داشته شد که نیروی کشش در امتداد محور طولی تونل استخوانی، به تاندون نیرو وارد کند و تاندون توسط نخ بخیه شده به آن به قسمتی از دستگاه که نیروی کشش به آن وارد می‌کرد، متصل شد (شکل شماره ۲) و قدرت کشش تاندون (tensile tendon strength) در برابر حداکثر قدرت مقاومت ترکیب تاندون استخوان (Maximal pullout load) مورد ارزیابی قرار گرفت. تاندون با نیرویی که با سرعت ۵ میلی‌متر در ثانیه افزایش می‌یافت، کشیده شد تا، یا از سوراخ استخوانی بیرون بیاید، یا تاندون از وسط پاره شود و یا تاندون از محل نخ یا اتصال به گیره پاره شود. حداکثر نیروی کشش به نیوتن در زمان پاره شدن تاندون (failure force) و محل کنده شده تاندون (failure point) در زمان پاره شدن ثبت شد و توسط یک نرم‌افزار کامپیوتری که به دستگاه وصل بود، به صورت نمودار کشیده شد.

۲ سانتی‌متری به قطر ۲ میلی‌متر داخل متافیز پروگزیمال تیبیا در خارج از مفصل به ترتیب در طرف راست و چپ از داخل به خارج ایجاد شد (شکل شماره ۱). سپس با یک برش طولی قدامی در ناحیه مچ پا، تاندون اکستانسور بلند انگشت، مشخص و از محل اتصال آن در دیستال بریده شد. سپس تاندون بریده شده، از محل برش پروگزیمال به بالا کشیده شد و از محل سوراخ ایجاد شده در متافیز تیبیا به کمک یک سر سوزن، که به عنوان tendon passer مورد استفاده قرار گرفت، گذرانده شد و توسط نخ نایلون ۳/۰ بر روی سطح خارجی پروگزیمال تیبیا در زیر تاندون تیبیالیس قدامی دوخته شد. پس از شستشوی فراوان، بافت زیر جلدی توسط یک نخ ویکریل ۳/۰ دوخته شد و زخم تحت پانسمان قرار گرفت. بعد از عمل، اندام تحتانی بی‌حرکت نشد و به خرگوش‌ها اجازه داده شد تا آزادانه حرکت کنند. هر دو خرگوش در یک قفس نگهداری شدند.



شکل شماره ۱- تاندون عضله اکستانسور بلند انگشتان از تونل پروگزیمال تیبیا در خارج از مفصل گذرانده شد.


بعد از ۶ هفته تحت بیهوشی عمومی با تزریق سولفات منیزیم به داخل قلب، ۷ خرگوش کشته شدند (۱۴ پا)، ۷ خرگوش بعدی، بعد از ۱۲ هفته به همین ترتیب کشته شدند.

داخل تونل ۶ هفته بود.
 گروه ۲: طول تونل ۲ سانتی‌متر و زمان ماندن تاندون داخل تونل ۶ هفته بود.
 گروه ۳: طول تونل یک سانتی‌متر و زمان ماندن تاندون داخل تونل ۱۲ هفته بود.
 گروه ۴: طول تونل ۲ سانتی‌متر و زمان ماندن تاندون داخل تونل ۱۲ هفته بود.

میانگین حداکثر نیروی کشش در زمان کنده شدن تاندون بعد از ۶ هفته در تونل استخوانی یک سانتی‌متری، $4/98$ نیوتن و در تونل استخوانی ۲ سانتی‌متری، $9/37$ بود، این اختلاف از نظر آماری معنی‌دار نیست ($p \text{ value} = 0/09$). محل کنده شدن تاندون در هر دو گروه بعد از ۶ هفته مشابه هم بود و تفاوتی نداشت (فقط در یک مورد در هر گروه، محل کنده شدن تاندون دور از محل خروج تاندون از تونل بود و در بقیه موارد تاندون از داخل تونل بیرون آمد). میانگین حداکثر نیروی کشش در زمان کنده شدن تاندون بعد از ۱۲ هفته در تونل استخوانی یک سانتی‌متری، $6/36$ نیوتن و در تونل ۲ سانتی‌متری، $10/81$ نیوتن بود، این اختلاف از نظر آماری معنی‌دار بود ($p \text{ value} = 0/02$). در هر دو گروه فقط در $16/6\%$ موارد، محل کنده شدن تاندون، تونل استخوانی بود.

اختلاف میانگین حداکثر نیروی کشش در زمان پاره شدن تاندون در گروه تونل یک سانتی‌متری، بعد از ۶ و ۱۲ هفته از نظر آماری معنی‌دار نبود ($p \text{ value} = 0/91$). اختلاف میانگین حداکثر نیروی کشش در زمان پاره شدن تاندون در گروه تونل ۲ سانتی‌متری بعد از ۶ و ۱۲ هفته از نظر آماری معنی‌دار نبود ($p \text{ value} = 0/54$). اختلاف میانگین حداکثر نیروی کشش در زمان پاره شدن تاندون در گروه تونل یک سانتی‌متری بعد از ۶ هفته و گروه تونل ۲ سانتی‌متری بعد از ۱۲ هفته، معنی‌دار بود ($p \text{ value} = 0/03$).

اختلاف میانگین حداکثر نیروی کشش در زمان پاره شدن تاندون در گروه تونل ۲ سانتی‌متری بعد از ۶ هفته و گروه تونل یک سانتی‌متری بعد از ۱۲ هفته معنی‌دار نبود ($p \text{ value} = 0/01$). نتایج فوق‌الذکر در جدول شماره ۱ نشان داده شده است.



شکل شماره ۲- تیبیا به یک گیره در دستگاه به نحوی نگه داشته شد که نیروی کشش در امتداد محور طولی تونل استخوانی به تاندون نیرو وارد کند و تاندون توسط نخ بخیه شده به آن به قسمتی از دستگاه که نیروی کشش به آن وارد می‌کرد، متصل شد.

نتایج بدست آمده بعد از ۶ و ۱۲ هفته برای سوراخ استخوانی ۱ و ۲ سانتی‌متری به روش آماری T Test با یکدیگر مقایسه شدند. نتایج بدست آمده برای تونل استخوانی ۱ و ۲ سانتی‌متری بعد از ۶ و ۱۲ هفته به روش آماری T Test با یکدیگر مقایسه شدند.

نتایج محل کنده شدن تاندون به دو گروه عمده: خارج شدن تاندون از تونل و کنده شدن تاندون دور از محل تونل (از وسط تاندون یا از محل گره)، طبقه‌بندی شد و بعد از ۶ و ۱۲ هفته برای تونل ۱ و ۲ سانتی‌متری، دو به دو توسط تست Chi-square با یکدیگر مقایسه شدند. اهمیت آماری نتایج در صورتی قابل توجه (significant) در نظر گرفته شدند که مقدار عدد p کمتر از $0/05$ باشد ($P \text{ value} < 0/05$).

یافته‌ها

خرگوش‌ها برای بررسی در چهار گروه قرار گرفتند:
 گروه ۱: طول تونل یک سانتی‌متر و زمان ماندن تاندون

جدول شماره ۱- مقایسه گروه‌های مورد مطالعه و اهمیت آن از نظر آماری

P* value	گروه ۱	گروه ۲	گروه ۳	گروه ۴
گروه ۱	-	۰/۰۹	۰/۹۱	۰/۰۳
گروه ۲	-	-	۰/۰۶	۰/۵۴
گروه ۳	-	-	-	۰/۰۲
گروه ۴	-	-	-	-

۰/۰۵ < P* value از نظر آماری معنی‌دار است.

بر اساس تست chi-square، محل پاره شدن تاندون برای گروه‌های ۶ هفته‌ای (۱ و ۲ سانتی‌متری) و ۱۲ هفته‌ای (۱ و ۲ سانتی‌متری) تفاوت معنی‌داری نداشت. برای محل پاره شدن تاندون در تونل استخوانی یک سانتی‌متری، بین گروه ۶ و ۱۲ هفته‌ای، تفاوت معنی‌داری وجود داشت (P value=۰/۰۳). برای محل پاره شدن تاندون در تونل استخوانی ۲ سانتی‌متری بین گروه ۶ و ۱۲ هفته‌ای تفاوت معنی‌داری وجود داشت (P=۰/۰۱) (value).

بحث

ترمیم محکم گرافت تاندونی داخل تونل استخوانی در اسرع وقت، لازمه بازسازی موفق رباط متقاطع قدامی و بازتوانی بعد از آن است. امروزه دو تاندونی که بیش‌تر برای بازسازی رباط متقاطع قدامی مورد استفاده قرار می‌گیرند، تاندون کشکی و تاندون‌های هامسترینگ می‌باشند. تاندون کشکی با توجه به وجود استخوان در دو انتها، بهتر به استخوان ثابت شده و سریع‌تر جوش می‌خورد؛ لذا مسأله جوش خوردن تاندون‌های هامسترینگ، اهمیت بیش‌تری دارد.^(۹) موفقیت در عمل جراحی بازسازی رباط با استفاده از گرافت تاندونی، مستلزم اتصال محکم گرافت در داخل تونل استخوانی می‌باشد که این مهم با رشد استخوان به سمت نسج واسطه فیبروواسکولر، شروع و با مینرالیزاسیون تدریجی این نسج واسطه و چسبیدن و نفوذ استخوان به داخل لایه خارجی تاندون صورت می‌پذیرد.^(۷) در مطالعه بر روی خرگوش نیز این اتصال با رشد فیبرهای کلاژن بین استخوان و تاندون نشان داده شده است^(۴) و بررسی

میکروسکوپی آن اسیفیکاسیون جدار تاندونی را نشان داده است.^(۱۰ و ۱۱)

بررسی‌ها و مطالعات متعددی در جهت هر چه مستحکم نمودن این پیوند صورت گرفته است. آقای Kotaro با حفظ مقداری از پریوست به پیوند تاندونی، سعی در مستحکم‌تر نمودن پیوند کرده است.^(۱۲)

آقای Chen و همکاران^(۱۳) و آقای Chih و همکاران^(۱۴) در مطالعه‌ای که بر روی خرگوش انجام دادند، ملاحظه کردند که حفظ مقداری از پریوست و پیچیدن آن به دور تاندون اکستانسور بلند انگشتان در خرگوش در داخل تونل استخوانی، هجوم استخوان‌سازی جدید را به طرف تاندون افزایش می‌دهد.

در مطالعه حاضر، ارتباط بین طول تاندون داخل تونل استخوانی و مدت زمان باقی ماندن تاندون داخل تونل با مقاومت در برابر نیروی کشش بررسی شد.

آقای Greis و همکاران^(۱) در مطالعه‌ای که بر روی گوسفند انجام دادند، دریافتند که افزایش قطر کانال استخوانی نسبت به قطر گرافت تاندونی تا ۲۵٪ از قدرت چسبندگی تاندون استخوان می‌کاهد. در این مطالعه سعی بر این بود که خصوصیات فیزیکی خرگوش‌ها و هم‌اندازه بودن قطر تاندون با قطر تونل استخوانی (fitness) در حد امکان یکسان و مشابه باشد. با استفاده از پای راست و پای چپ خرگوش‌ها برای طول متفاوت سوراخ‌های مورد مقایسه، تأثیر تفاوت فیزیکی خرگوش‌ها بر نتایج این مطالعه به حداقل رسید. هر چه محل پاره شدن تاندون از محل خروج از تونل استخوانی دورتر بود، نشانه استحکام بیش‌تر مجموعه تاندون - تونل استخوانی در نظر گرفته شد.

قدرت متوسط گروه تاندون‌های موجود در تونل یک سانتی‌متری بعد از ۶ هفته، حدود ۴۰٪ قدرت متوسط گروه تاندون‌های موجود در تونل ۲ سانتی‌متری بود، البته این اختلاف از نظر آماری معنی‌دار نبود که با نتایج آقای Sakai^(۱۵) و Greis^(۱) مطابقت دارد. تقریباً تمام نمونه‌ها بعد از ۶ هفته به دنبال اعمال نیروی کششی، از تونل استخوان بیرون آمدند (به جز یک مورد در هر گروه)، بعد از ۱۲ هفته، قدرت

بعد از ۶ و ۱۲ هفته شد، اختلاف معنی داری وجود نداشت، ولی قدرت اتصال تاندون داخل تونل با گذشت این زمان به اندازه‌ای تغییر کرده بود که در اغلب موارد تاندون بعد از ۱۲ هفته در محلی دور از تونل کنده شد.

این یافته‌ها حاکی از اثر مضاعف طول زمان باقی ماندن تاندون در تونل بر روی اثر افزایش طول تاندون داخل تونل می‌باشد، به عبارت دیگر اثر افزایش مدت زمان ماندن تاندون داخل تونل بر روی استحکام کمپلکس تاندون - استخوان، بیش‌تر از اثر افزایش طول تاندون داخل تونل است. بدین ترتیب این مطالعه نشان می‌دهد که قدرت بیولوژیک تاندون داخل مجموعه تاندون - استخوان، ارتباط مستقیم با طول تاندون و مدت زمان گذشته از زمان گذاشتن گرافت داخل تونل دارد.

نتیجه‌گیری

افزایش طول تاندون داخل تونل استخوانی، قدرت مقاومت آن در برابر نیروی کشش را با گذشت زمان و ترمیم محکم‌تر تاندون به استخوان افزایش می‌دهد؛ لذا به منظور افزایش قدرت تاندون در برابر کنده شدن از تونل استخوانی بعد از ۱۲ هفته توصیه می‌شود از حداکثر طول تاندون داخل تونل استخوانی استفاده شود و در بازتوانی بعد از عمل جراحی، قدرت ورزش‌های توصیه شده و مقدار حرکت مفصل بتدریج و به مرور زمان افزایش یابد.

فهرست منابع

- 1- Patrick E Greis, Robert T Burks, Kent Bachus, Mark G Luker. The influence of tendon length and fit on the strength of a tendon-bone tunnel complex: A biomechanical and histologic study in the dog. Am J of sports med 2001; 29(4): 493-7.
- 2- Kyung HS, Kim SY, Oh CW, Kim ST. Tendon to bone tunnel healing in a rabbit model: the effect of periosteum augmentation at the tendon-to-bone interface. Knee surg Sports traumatol Arthrosc 2003 jan; 1: 9-15.
- 3- Grana WA, Egle DM, Mahnken R, Coodhart CW. An analysis of autograft fixation after anterior cruciate ligament reconstruction in a rabbit model. Am J sports med 1994; 22: 344-51.

متوسط گروه تاندون‌های موجود در سوراخ یک سانتی‌متری، حدود ۴۲٪ قدرت متوسط گروه تاندون‌های موجود در تونل ۲ سانتی‌متری بود که این اختلاف از نظر آماری معنی دار بود. به جز یک مورد کنده شدن تاندون از تونل، در بقیه موارد بعد از ۱۲ هفته، تاندون به دور از تونل کنده شد. با وجود افزایش قدرت مقاومت کمپلکس تاندون - استخوان در برابر کشش، در هر کدام از گروه‌های ۱ و ۲ سانتی‌متری بعد از ۱۲ هفته از زمان کاشتن تاندون داخل تونل (نسبت به زمان ۶ هفته)، این افزایش از نظر آماری معنی دار نبود. اختلاف بین قدرت متوسط گروه تاندون‌های یک سانتی‌متری بعد از ۶ هفته و گروه تاندون‌های ۲ سانتی‌متری بعد از ۱۲ هفته نیز از نظر آماری معنی دار بود.

اینکه این یافته‌ها در سوراخ‌های ۱ و ۲ سانتی‌متری بعد از ۶ هفته از نظر آماری معنی دار نبود ولی بعد از ۱۲ هفته معنی دار شد و از طرفی اختلاف معنی دار بین قدرت تاندون‌های گروه ۱ سانتی‌متری بعد از ۶ هفته و تاندون‌های گروه ۲ سانتی‌متری بعد از ۱۲ هفته، نشان می‌دهد که با گذشت زمان چسبیدن بیش‌تر و محکم‌تر تاندون به استخوان باعث می‌شود تا اثر افزایش طول تاندون داخل تونل نیز بیش‌تر بارز شود؛ به عبارت دیگر، گرچه بعد از ۶ هفته قدرت مجموعه تاندونی - استخوانی در تاندون تونل ۲ سانتی‌متری حدود ۲ برابر تاندون تونل ۱ سانتی‌متری بود، ولی به دلیل عدم استحکام کافی ترمیم، این اختلاف از نظر آماری معنی دار نبود، ولی بعد از ۱۲ هفته و محکم‌تر شدن ترمیم، این اختلاف معنی دار شد که با نتایج مطالعه آقای Goradio^(۱۶) و Cowan^(۱۷) مطابقت دارد. گرچه ممکن است کم بودن تعداد نمونه‌ها یکی از دلایل معنی دار نشدن اختلافات بعد از ۶ هفته باشد، ولی تعداد نمونه در مطالعه حاضر مشابه با بسیاری از تحقیقات منتشر شده دیگر در این زمینه بود. از طرف دیگر با اینکه محل کنده شدن تاندون‌ها در سوراخ‌های ۱ و ۲ سانتی‌متری بعد از زمان یکسان، تفاوت معنی داری نداشت، ولی این اختلاف بین گروه‌ها بعد از ۶ و ۱۲ هفته معنی دار بود. این اختلاف معنی دار حکایت از این دارد که گرچه بین حداکثر نیرویی که باعث کنده شدن تاندون

- 4- Liu SH, Panossian V, Al-shaihk R, Tomin E, Shepherd E, Finerman GA, et al. Morphology and matrix composition during early tendon to bone healing. *Clin orthop* 1997; 339: 235-60.
- 5- Whiston TB, Walmsley R. Some observation on the reaction of bone and tendon after tunneling of bone and insertion of tendon. *J B J S* 1960; 42 B: 377-86.
- 6- Forward AD, Cowan RJ. Tendon suture to bone. An experimental investigation in rabbits. *J B J S* 1963: 45A: 807-23.
- 7- Rodeo SA, Arnoczky SP, Torzilli PA. Tendon-healing in a bone tunnel: A biomechanical and histological study in the dog. *J B J S* 1993; 75A: 1795-803.
- 8- Rodeo SA, Suzuki K, Deng X, Deng X-H, Wozney J, Warren RF, et al. Use of recombinant human bone morphogenic protein-2 to enhance tendon healing in a bone tunnel. *Am j sports med* 1999; 27: 476-88.
- 9- Corry IS, Webb JM, Clingeleffer AJ, Pinczewski LA. Arthroscopic reconstruction of the anterior cruciate ligament: A comparison of patellar tendon autograft and four-strand hamstring tendon autograft. *Am J Sports Med* 1999; 27: 444-54.
- 10- Blickenstaff KR, Grana WA, Egle D. Analysis of a semitendinosus autograft in a rabbit model. *Am J Sports Med* 1997; 25: 554-9.
- 11- Harris NL, Indelicato PA, Bloomberg MS, Meister K, Wheeler DL. Radiographic and histologic analysis of the tibial tunnel after allograft anterior cruciate ligament reconstruction in goats. *Am J Sports Med* 2002 May-Jun; 30(3): 368-73.
- 12- Kotaro Yamakado, Katsuhiko Kitaoka, Hiroshi Yamada, Kensaku Hashiba, Ryuichi Nakamura, Katsuro Tomita. The Influence of Mechanical stress on graft healing in a bone tunnel: Arthroscopy. *The Journal of Arthroscopic and Related Surgery* 2002; 18(1): 82-90.
- 13- Chen CH, Chen WJ, Shih CH. Enveloping of periosteum on the hamstring tendon graft in anterior cruciate ligament reconstruction. *Arthroscopy* 2002 May-Jun; 18(5): 27E.
- 14- Chih-Hwa Chen, Wen-Jer Chen, Chun-Hsiung Shih, Chung-Yeung Yang, Shih-Jung Liu, Po-Yen Lin. Enveloping the tendon graft with periosteum to enhance tendon-Bone healing in bone tunnel: A Biomechanical and Histologic study in Rabbits: Arthroscopy. *The Journal of Arthroscopic and Related Surgery* 2003; 19(3): 290-6.
- 15- Sakai H, Fukui N, Kawakami A, Kurosawa H. Biological fixation of the graft within bone after anterior cruciate ligament reconstruction in rabbits (Effects of the duration of postoperative immobilization). *J Orthop Sci* 2000; 5: 43-51.
- 16- Goradia VK, Rochat MC, Grana WA, Rohrer MD, Prasad HS. Tendon-to-bone healing of a semitendinosus tendon autograft used for ACL reconstruction in a sheep model. *Am J Knee Surg* 2000; 13: 143-51.

The Influence of Tendon Length and Time of Implantation on the Strength of a Tendon-Bone Tunnel Complex: A Biomechanical study in Rabbit

^I
*A. Madani, MD

^{II}
A. Cheshm Khavari, MD
^{IV}
D. Sharifi, PhD

^{III}
Y. Alizadeh, PhD

Abstract

Background & Aim: Many factors influence the tensile strength of the tendon in a tendon-bone tunnel complex. The purpose of this study is to determine the influence of tendon length & time of implantation of the tendon in the bone tunnel on the tensile strength of the tendon in a rabbit model.

Material and Methods: In this prospective study fourteen adult (age 6 months) White New Zealand rabbits (weight: 2.5-3 kg) underwent bilateral hindlimb (n=24) surgery in which the Extensor digitorum longus tendon was implanted into the tibial metaphyseal extra-articular bone tunnel. Based on the length of bone tunnel (1 or 2 cm) and duration of implantation (6 or 12 wks), the rabbits were divided into 4 groups. Seven rabbits were sacrificed after 6 weeks (groups 1 and 2) and 7 others were sacrificed after 12 weeks (groups 3 and 4) for tendon tensile loading test to determine ultimate pull-out strength.

Results: In group one (1 cm, 6wks) one tendon was ruptured and four were pulled out, in group two (2 cm, 6 wks) one tendon ruptured and six pulled-out, in group three (1cm, 12wks) one tendon was pulled out and five ruptured and in group four (2 cm, 12 wks) five tendons ruptured and one was pulled-out. The mean failure force after 6 wks. was 4.98N for group one and 9.37N for group two. After 12 wks. it was 6.36N for group three and 10.81N for group four. Failure force difference was significant between 1 and 2 cm tendon lengths after 12 wks. Tendon rupture site was significantly different after 6 & 12 wks.

Conclusion: This study demonstrated that the tendon length within a bone tunnel influences tendon tensile strength after 12 weeks. In other words, increase in tendon length within the bone tunnel, increases its' resistance against tensile strength with the passage of time. Time of implantation has an additive effect to tendon length on the tendon tensile strength of the tendon-bone tunnel complex.

Key Words: 1) Tendon Bone Complex 2) Hamstring Tendon Graft 3) Rabbit Extensor Tendon

^I) Assistant Professor of Orthopedics, Firoozgar Hospital, Valadi st., Valiasr sq., Iran University of Medical Sciences and Health Services, Tehran, Iran. (*Corresponding Author)

^{II}) Orthopedic Surgeon.

^{III}) Assistant Professor of Mechanics, College of Mechanics, Amir Kabir University of Technology, Tehran, Iran.

^{IV}) Associate Professor of Veterinary Medicine, Veterinary College, Tehran University of Medical Sciences and Health Services, Tehran, Iran.