



استفاده از سونوگرافی حین عمل در رزکسیون گلیوما مغزی: گزارش موارد

سید علی احمدی: استادیار، گروه جراحی مغز و اعصاب، دانشکده پزشکی، دانشگاه علوم پزشکی ایران، تهران، ایران

ساینا درویش نیا: گروه بیهوشی، دانشکده پزشکی، دانشگاه علوم پزشکی ایران، تهران، ایران

امید مسعودی: گروه جراحی مغز و اعصاب، دانشکده پزشکی، دانشگاه علوم پزشکی ایران، تهران، ایران

سید محمد رضا مهاجری: گروه جراحی مغز و اعصاب، دانشکده پزشکی، دانشگاه علوم پزشکی ایران، تهران، ایران (* نویسنده مسئول) smr.mohajery@gmail.com

چکیده

کلیدواژه‌ها

تومور مغزی،

سونوگرافی،

نوئیشن،

گلیوما

زمینه و هدف: سونوگرافی در جراحی‌های تومورهای مغزی به دلیل غیرتهاجمی، ارزان بودن و تصویربرداری Realtime از ضایعه بسیار پر کاربرد گشته است. چالش مهم این شیوه تفسیر یافته‌های تصویربرداری است.

روش کار: در این مطالعه ۱۹ بیمار با ضایعات گلیوما توسط تصویربرداری MRI قبل و بعد از عمل مورد ارزیابی قرار گرفتند. جهت اندازه‌گیری حجم تومور مساحت تومور در کلیه برش‌های تصویربرداری MRI با هم جمع شد و در فاصله برش‌ها ضرب گردید. پس از جراحی و در حین بستری ۳ بیمار فوت شدند. لذا، در فالوآپ در نظر گرفته نشده‌اند.

یافته‌ها: در این مطالعه ۷ زن و ۱۲ مرد حضور داشتند که میانگین سنی آن‌ها ۴۶/۵ سال بود. در ۳۲٪ بیماران تومور در ناحیه Eloquent قرار داشت. در ۱۶ بیمار زنده مانده، میانگین طول عمل ۳ ساعت بود. میانگین خونریزی حین عمل ۳۵۰ میلی لیتر بود. همچنین در بررسی هوشیاری بیماران در ۲۴ ساعت پس از جراحی، میانگین مقیاس کمای گلاسکو یا جی سی اس (GCS, Glasgow Coma Scale) ۱۲/۸ بود. میانگین مدت زمان بستری در ۱۶ بیمار با گلیوما که زنده ماندند ۹/۳ روز بود. در ۱۶ بیمار میانگین اندازه تومور در تصویربرداری پیش از جراحی ۳۰/۴۴ میلی لیتر بود. در تصویربرداری پس از جراحی، میانگین اندازه تومور ۴ میلی لیتر بود. در ارزیابی و سعت رزکسیون (Extent of resection) به طور میانگین ۹۰/۵٪ از تومور برداشته شده بود.

نتیجه‌گیری: از جمله مزایای مهم استفاده از سونوگرافی حین جراحی که در بیماران این مطالعه مشاهده شد، می‌توان به امکان تشخیص بطن‌ها در حاشیه تومور و پیشگیری از ورود به بطن در حین جراحی اشاره کرد که از بروز عوارض قابل توجه از جمله ونتریکولیت پیشگیری می‌کند.

تعارض منافع: گزارش نشده است.

منبع حمایت‌کننده: حامی مالی ندارد.

شیوه استناد به این مقاله:

Ahmadi SA, Darvishnia S, Masoodi O, Mohajeri SMR. Use of Intraoperative Ultrasound in Cerebral Glioma Resection: Case Series. Razi J Med Sci. 2023;30(6): 187-194.

* انتشار این مقاله به صورت دسترسی آزاد مطابق با CC BY-NC-SA 3.0 صورت گرفته است.



Case Series

Use of Intraoperative Ultrasound in Cerebral Glioma Resection: Case Series

Seyad Ali Ahmadi: Assistant Professor, Neurosurgery Department, Medicine Faculty, Iran University of Medical Sciences, Tehran, Iran

Saina Darvishnia: Department of Anesthesiology, Medicine Faculty, Iran University of Medical Sciences, Tehran, Iran

Omid Masoodi: Neurosurgery Department, Medicine Faculty, Iran University of Medical Sciences, Tehran, Iran

Seyed Mohammad Reza Mohajeri: Neurosurgery Department, Medicine Faculty, Iran University of Medical Sciences, Tehran, Iran (* Corresponding Author) smr.mohajery@gmail.com

Abstract

Background & Aims: Intraoperative ultrasound (IOUS) is a non-invasiveness, affordability, and the possibility of repeated use during surgery without significant time consumption. One of the attractions of this modality is the real-time imaging of the lesion. According to the nature of brain tumors, tissue movement can occur in each step of the surgery (including opening dura and start of resection). Thus, real-time intraoperative ultrasonography significantly helps the surgeon to identify the real-time location of the mass and close structures

Methods: Between 2019 and 2022, patients with brain tumors were evaluated. To select the samples, 33 patients with intra-axial brain tumors were initially selected. Then, the decisions of two neurosurgeons were collected regarding the possibility of gross total resection of tumors in these cases. As a result, 4 patients were excluded from the study, and 29 patients were included. In the next step, tumor resection was performed using IOUS. According to the pathology results, 10 patients with pathologies other than glioma were excluded, and 19 patients with glioma lesions were evaluated.

The patient was admitted with a brain tumor, and initial imaging was done. During surgery, the ultrasound probe with a sterile cover entered the surgical field before opening the dura. The exact location of the tumor was determined over the dura, and so the dura was opened. With the ultrasound guide, the location of the lesion was determined, and the resection of the lesion began. Then, ultrasound was performed intermittently to determine the tumor area, and surgery continued until the complete resection of the lesion. Within 72 hours after the surgery, an MRI was performed to evaluate the extent of resection.

In order to measure the tumor volume, MRI images with the same cut distance were evaluated. Therefore, the tumor area in all MRI imaging slices was added together and multiplied by the slice distance. Then, the amount of resection was calculated by comparing the volume of the tumor before and after surgery.

Results: 19 patients were selected to participate in the study. Three patients died after surgery and during hospitalization and were therefore not included in the follow-up, but only in the pre-surgical examinations.

The characteristics of the patients are listed in table 1. In this study, there were 7 women and 12 men, whose average age was 46.5 years (average 40 years for women and 50 years for men). Most of the patients were middle-aged adults. Regarding the alertness and functional status of the patients, the average GCS was 13, and the median GCS of the samples was 14. The minimum GCS was 9, corresponding to a 58-year-old man with recurrent glioblastoma. Also, the median KPS of the patients was 80, the minimum of which was 10 and related to the same patient with glioblastoma recurrence.

Regarding the location of the lesions, most of the lesions were observed in the frontal lobe and mostly on the left side. In 32% of patients (6 out of 19 patients), the tumor was located in the eloquent area, and the lesion had an ill margin in 17 out of 19 patients.

3 patients died after surgery and they were excluded from the analysis. In the remaining 16 patients, the average length of surgery was 3 hours, with a minimum of 1.5 hours and a maximum of 5 hours. The average intraoperative bleeding was 350 cc. Also, in examining the

Keywords

Brain tumors,
Ultrasound,
Navigation,
Glioma

Received: 08/07/2023

Published: 09/09/2023

consciousness, the average GCS was 10.4 in one hour after surgery, 12.3 in 6 hours after surgery, and 12.8 in 24 hours after surgery. The average length of hospitalization in 16 patients with glioma who survived was 9.3 days, with a minimum hospitalization time of 3 days and a maximum of 38 days.

In 16 patients of this study, the size and amount of tumor resection were calculated according to the imaging done before and after the surgery. The mean size of the tumor in pre-surgical imaging was 30.44 cc. The smallest tumor was 3.5 cc in a 47-year-old woman with complaints of headache and convulsions, whose lesion was located in the right parietal, with glioblastoma pathology. There were no lesions left in imaging after surgery. Also, the largest tumor was 74 cc in a 52-year-old man with a complaint of anxiety. In imaging, a butterfly-type glioma was observed with frontal involvement on both sides (predominantly on the right side). In the post-surgery examination, only 56% of the tumor was resected, which happened due to the proximity of the lesion to the lateral ventricle and preventing the opening of the ventricle.

In the post-surgery imaging, the mean tumor size was 4 cc. In evaluating the extent of resection, an average of 90.5% of the tumor was resected. The largest residual tumor of 32 cc was related to the patient with a butterfly tumor, which was mentioned earlier.

Out of 16 patients examined, 11 patients were extubated in the operating room. The reason for non-extubation in 5 other patients was low GCS.

Based on the extent of resection, the amount of resection was divided into three categories: gross total resection (GTR) with a tumor removal rate of more than 95%, subtotal resection (STR) with a tumor removal rate between 80 and 95%, and partial resection (PR) with a tumor removal rate of less than 80%. According to this classification, there was only one patient with partial resection in the study.

In the comparison between the amount of resection and the complications after surgery, it was observed that resection of GTR is related to the amount of dysphagia experienced by the patient after surgery. It was also observed that the rate of extubation in women is significantly higher than in men. All 6 women in the study were extubated in the operating room, whereas only 5 out of 10 men were extubated during surgery. The study did not find any correlation between complications and the amount of tumor resection or bleeding, nor hospitalization of patients. However, more comprehensive studies are needed for a more detailed investigation.

Conclusion: Ultrasound during surgery can be used as a modality in brain tumor surgery because it has efficient results, and its use is easy and cheap. Although ultrasound cannot be considered as a substitute for other modalities during surgery to monitor the patient, its use can be beneficial for the patient.

Among the important advantages of using ultrasound during surgery that were observed in the patients of this study, we can mention the possibility of detecting the ventricles in the periphery of the tumor and preventing entry into the ventricle during surgery, which prevents the occurrence of significant complications such as ventriculitis. One of the reasons why complete resection was not performed in some patients was the long interval between preoperative imaging and surgery, which caused some tumor foci to be missed during surgery.

Conflicts of interest: None

Funding: None

Cite this article as:

Ahmadi SA, Darvishnia S, Masoodi O, Mohajeri SMR. Use of Intraoperative Ultrasound in Cerebral Glioma Resection: Case Series. Razi J Med Sci. 2023;30(6): 187-194.

*This work is published under CC BY-NC-SA 3.0 licence.

مقدمه

سونوگرافی حین جراحی یک روش پرکاربرد در پزشکی می‌باشد که در جراحی‌های تومورهای مغزی نیز مورد استفاده قرار می‌گیرد. غیرتهاجمی و ارزان بودن این شیوه همراه با امکان کاربرد مکرر حین جراحی بدون افزایش قابل توجه زمان، از جمله ویژگی‌هایی است که کاربرد سونوگرافی را برای متخصصین جراحی مغز و اعصاب جذاب نموده است (۱). اولین استفاده از اولتراسوند حین عمل در جراحی مغز و اعصاب در سال ۱۹۸۲ توسط شاندر و همکاران صورت گرفت (۲). یکی از مشکلات استفاده از سونوگرافی محدودیت کاربرد آن در مناطقی از جمجمه با ضخامت بالا می‌باشد، هر چند که امروزه با استفاده از ضخامت کم استخوان تمپورال، سونوگرافی transcranial Doppler جهت ارزیابی جریان شریانی کورد استفاده قرار می‌گیرد (۳). چالش مهم هنگام استفاده از سونوگرافی حین جراحی تفسیر یافته‌های تصویربرداری است، خصوصاً اینکه در طول جراحی، آرتیفکت‌های بافت ممکن است افزایش یابد و شناسایی تومور باقیمانده می‌تواند چالش برانگیز باشد. علی‌رغم وجود چالش‌های مهم در استفاده از سونوگرافی حین جراحی، یکی از جذابیت‌های استفاده از سونوگرافی، تصویربرداری real time از ضایعه می‌باشد که با توجه به ماهیت تومورهای مغزی و جابه‌جایی بافت‌ها در هر کدام از مراحل جراحی از جمله باز کردن دورا و شروع رزکسیون، می‌تواند کمک قابل توجهی به جراح نماید (۴). از زمان ورود ام‌آر‌آی حین جراحی به حوزه جراحی اعصاب بخشی از این مشکل برطرف شد، هر چند که ام‌آر‌آی حین جراحی با محدودیت‌های قابل توجهی همراه است که سبب می‌گردد استفاده از آن در همه جراحی‌ها امکان‌پذیر نباشد (۵).

تکنیک‌های مختلفی در سونوگرافی در اختیار کاربر قرار می‌گیرد که شناخت و استفاده درست از آن در بهینه کردن کاربرد سونوگرافی موثر است. به عنوان مثال B-mode US می‌تواند در شناسایی آناتومی فیلد جراحی کمک کننده باشد. از طرف دیگر سونوگرافی داپلر می‌تواند با شناسایی عروق در فیلد جراحی، به جراح در رزکسیون کمک کند (۳).

روش کار

از سال ۲۰۱۹ تا ۲۰۲۲ بیماران با تومور مغزی مورد ارزیابی قرار گرفتند. جهت انتخاب نمونه‌ها، ابتدا ۳۳ بیمار با تومور مغزی اینترآگزیکال انتخاب شدند. سپس ۴ بیمار که با نظر دو متخصص جراح مغز و اعصاب امکان رزکسیون کامل وجود نداشت، از طرح خارج شده و ۲۹ بیمار وارد طرح شدند. در مرحله بعد رزکسیون تومور با استفاده از سونوگرافی انجام گردید. با توجه به جواب پاتولوژی، ۱۰ بیمار که پاتولوژی غیر از گلیوم داشتند، حذف شده و ۱۹ بیمار با ضایعات گلیوما مورد ارزیابی قرار گرفتند.

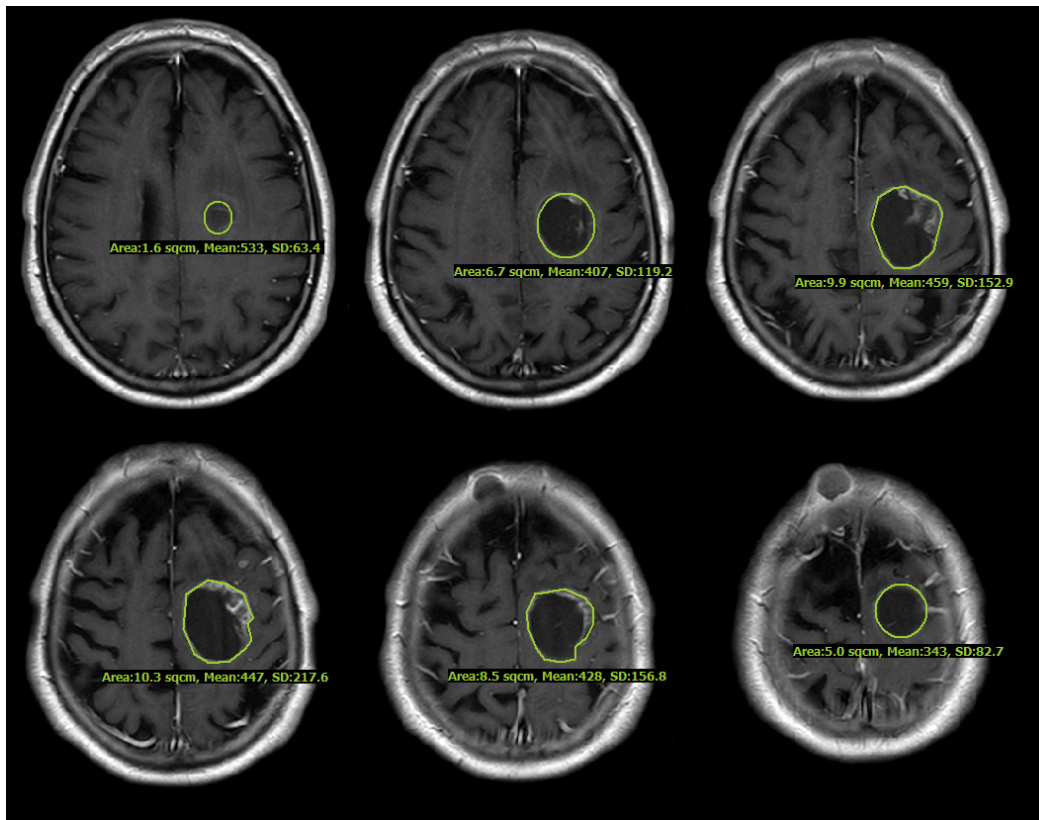
جهت انجام رزکسیون، دو متخصص جراح مغز و اعصاب و یک متخصص طب اورژانس دارای مدرک دوره سونوگرافی، با هم همکاری می‌کردند.

بررسی تصویربرداری و استراتژی درمان: بیمار با تومور مغزی بستری شده و تصویربرداری اولیه از بیمار انجام گردید. پیش از شروع جراحی، براساس MRI محل حدودی ضایعه روی پوست تعیین گردید. سپس پوست برش زده شد و کرایوتومی انجام گردید. در این مرحله قبل از باز کردن دورا، پروب سونوگرافی با کاور استریل وارد فیلد جراحی گردید. از روی دورا محل دقیق تومور مشخص شد. سپس دورا باز شد. زیر نظر سونوگرافی، محل ضایعه تعیین و رزکسیون ضایعه آغاز می‌گردید. سپس در دوره‌های متناوب، سونوگرافی جهت تعیین محدوده تومور صورت گرفت و تا زمان رزکسیون کامل ضایعه، این کار ادامه یافت. پس از پایان رزکسیون براساس سونوگرافی، هموستاز انجام شد و دورا و محل جراحی بسته شد. طی ۷۲ ساعت پس از جراحی، MRI مجدد از بیمار انجام گردید.

جهت اندازه‌گیری حجم تومور، تصاویر MRI با فاصله برش‌های یکسان مورد ارزیابی قرار گرفت. از این رو، مساحت تومور در کلیه برش‌های تصویربرداری MRI با هم جمع شد و در فاصله برش‌ها ضرب گردید. سپس میزان رزکسیون با مقایسه حجم تومور قبل از جراحی و پس از آن محاسبه گردید (شکل ۱) (۶، ۷).

یافته‌ها

پس از انتخاب بیماران، در نهایت ۱۹ بیمار جهت شرکت در مطالعه انتخاب شدند که پس از جراحی و در



شکل ۱- برای محاسبه حجم تومور، نواحی تومور در بخش‌های متوالی با هم جمع شدند و سپس در فاصله بین برش‌ها ضرب شدند. به عنوان مثال، در بیمار زیر، مجموع نواحی تومور ۴۲ سانتی متر مربع و فاصله بین برش‌ها ۰.۶ سانتی متر بود. بنابراین حجم تومور ۲۵.۲ سانتی متر مکعب بود.

قرار داشت و ضایعه در ۱۷ بیمار از ۱۹ بیمار دارای حاشیه نامشخص بود.

با توجه به اینکه ۳ بیمار پس از جراحی فوت کردند، از بررسی‌ها حذف شدند. در ۱۶ بیمار باقیمانده، میانگین طول عمل ۳ ساعت بود که حداقل آن ۱.۵ ساعت و حداکثر ۵ ساعت عمل جراحی به طول انجامید. میانگین خونریزی حین عمل ۳۵۰ میلی لیتر بود. همچنین در بررسی هوشیاری بیماران در ۲۴ ساعت پس از جراحی، میانگین GCS در یک ساعت ۱۰.۴، در ۶ ساعت پس از جراحی ۱۲.۳ و ۲۴ ساعت پس از جراحی ۱۲.۸ بود. میانگین مدت زمان بستری در ۱۶ بیمار با گلیوما که زنده ماندند ۹.۳ روز بود که حداقل زمان بستری ۳ روز و حداکثر ۳۸ روز بود.

در ۱۶ بیمار این مطالعه سایز و میزان رزکسیون تومور با توجه به تصویربرداری‌های انجام شده قبل و پس از جراحی محاسبه گردید. میانگین اندازه تومور در تصویربرداری پیش از جراحی ۳۰.۴۴ میلی لیتر بود.

حین بستری ۳ بیمار فوت شدند. لذا، در پیگیری در نظر گرفته نشده و فقط در بررسی‌های پیش از جراحی وارد شدند.

در جدول شماره یک، ویژگی‌های بیماران قرار داده شده است. در این مطالعه ۷ زن و ۱۲ مرد حضور داشتند که میانگین سنی آن‌ها ۴۶.۵ سال بود (میانگین ۴۰ سال برای خانم‌ها و ۵۰ سال برای آقایان). اکثر بیماران در بازه سنی میانسالی بودند. در خصوص وضعیت هوشیاری و عملکردی بیماران، میانگین GCS ۱۳ و میانگین GCS نمونه‌ها ۱۴ بود. حداقل GCS ۹ بود که مربوط به آقای ۵۸ ساله با عود تومور گلیوبلاستوما بود. همچنین میانگین امتیاز عملکرد کارنوفسکی بیماران ۸۰ بود که حداقل آن ۱۰ و مربوط به همان بیمار با عود گلیوبلاستوما بود (جدول ۱).

در خصوص محل ضایعات، غالب ضایعات در لوب فرونتال و بیشتر در سمت چپ مشاهده گردید. در ۳۲٪ بیماران (۶ بیمار از ۱۹ بیمار)، تومور در ناحیه eloquent

جدول ۱- ویژگی‌های بیماران و تومور

عنوان	کل بیماران	بیماران زنده	فوت کرده
تعداد بیماران	۱۹	۱۶	۳
جنسیت			
..... مرد	۱۲	۱۰	۲
..... زن	۷	۶	۱
سن (سال)	۴۶.۵ ± ۱۵.۴	۴۴.۹ ± ۱۵.۴	۵۴.۶ ± ۱۵.۲
..... مرد	۵۰.۲ ± ۱۳.۷	۵۰.۷ ± ۱۴.۳	۴۸ ± ۱۴.۱
..... زن	۴۰ ± ۱۷.۱	۳۵.۳ ± ۱۳	۶۸
GCS			
..... قبل از عمل	۱۲.۸ ± ۲.۴	۱۳.۳ ± ۲.۲	۱۰ ± ۱
..... بعد از عمل*	۱۲.۱ ± ۳.۶	۱۲.۸ ± ۳.۴	۸.۳ ± ۲
KPS اولیه	۷۳ ± ۲۳	۷۷ ± ۲۲	۵۰ ± ۱۰
طول مدت عمل (دقیقه)	۱۸۴ ± ۵۸	۱۸۷ ± ۵۴	۱۷۳ ± ۹۱
خونریزی (میلی لیتر)	۳۸۰ ± ۱۶۶	۳۵۳ ± ۱۳۴	۵۱۶ ± ۲۷۵
ناحیه eloquent (تعداد)	۶	۴	۲
حجم تومور (میلی لیتر)			
..... قبل از عمل	۳۳.۴ ± ۲۰.۸	۳۰.۴ ± ۲۱.۴	۴۹.۱ ± ۵.۹
..... بعد از عمل	۴.۹ ± ۷.۶	۴ ± ۷.۷	۹.۶ ± ۵.۷
وسعت رزکسیون (درصد)	۸۸.۸ ± ۱۱	۹۰.۴ ± ۱۰.۲	۸۰.۱ ± ۱۲.۹
وسعت رزکسیون			
..... رزکسیون کامل (بیشتر از ۹۵٪)	۶	۶	۰
..... رزکسیون کمتر از کامل (بین ۸۰ تا ۹۵٪)	۱۱	۹	۲
..... رزکسیون جزئی (کمتر از ۸۰٪)	۲	۱	۱

• میزان GCS بیماران در ۲۴ ساعت پس از جراحی

کوچک ترین تومور ۳,۵ میلی لیتر در خانم ۴۷ ساله با شکایت سر درد و تشنج بود که ضایعه وی در پرنیتال سمت راست قرار داشت و جواب پاتولوژی گلیوبلاستوما بود. در تصویربرداری پس از جراحی هیچ ضایعه باقی نمانده بود. همچنین بزرگ ترین تومور به اندازه ۷۴ میلی لیتر در آقای ۵۲ ساله با شکایت پرخاشگری بود. در تصویربرداری انجام شده از بیمار، گلیوما نوع butterfly با درگیری فرونتال دو طرف (با ارجحیت سمت راست) مشاهده گردید. در بررسی پس از جراحی، تنها ۵۶٪ از تومور برداشته شده بود که به علت نزدیک بودن ضایعه به بطن جانبی و پیشگیری از باز شدن بطن، این اتفاق افتاده بود.

در تصویربرداری پس از جراحی، میانگین سایز تومور ۴ میلی لیتر بود. در ارزیابی وسعت رزکسیون (extent of resection) به طور میانگین ۹۰,۵٪ از تومور برداشته شده بود. بیشترین باقیمانده تومور به میزان ۳۲ میلی لیتر مربوط به بیمار با تومور butterfly بود که پیش از این بیان شد.

از ۱۶ بیمار مورد بررسی، ۱۱ بیمار در اتاق عمل اکستیب شدند. علت عدم اکستیب ۵ بیمار دیگر GCS پایین بود. میزان رزکسیون براساس وسعت آن (extent of resection) به سه دسته gross total resection با میزان برداشت تومور بالای ۹۵٪، subtotal resection با میزان برداشت تومور بین ۸۰ تا ۹۵ درصد و partial resection با میزان برداشت تومور کمتر از ۸۰٪ تقسیم شد. طبق

از ۱۶ بیمار مورد بررسی، ۱۱ بیمار در اتاق عمل اکستیب شدند. علت عدم اکستیب ۵ بیمار دیگر GCS پایین بود. میزان رزکسیون براساس وسعت آن (extent of resection) به سه دسته gross total resection با میزان برداشت تومور بالای ۹۵٪، subtotal resection با میزان برداشت تومور بین ۸۰ تا ۹۵ درصد و partial resection با میزان برداشت تومور کمتر از ۸۰٪ تقسیم شد. طبق

۶۱٪ از بیماران رزکسیون بالای ۹۰٪ داشتند که به عنوان رزکسیون کامل در نظر گرفته شدند، در حالی که در مطالعه حاضر در ۷۵٪ از بیماران بیش از ۹۰٪ رزکسیون توده انجام گردید (۹). همچنین در مطالعه سیمپسون و همکاران که بر روی ۶۴۵ بیمار انجام شد، در ۱۹٪ بیماران GTR انجام گردید. همچنین در مطالعه ژرامیک در ۷۰٪ بیماران GTR انجام گردید (۱۰). این نتایج نشان داد که استفاده از سونوگرافی حین جراحی، سبب بهبود قابل توجه میزان رزکسیون تومورهای گلیوما می گردد که میزان رزکسیون آن قابل مقایسه با رزکسیون تحت راهنمایی نوپگیشن و intraoperative mapping می باشد.

در بررسی عوارض پس از جراحی، در مطالعه کیسورن که بیماران با کمک intraoperative mapping و نوپگیشن تحت جراحی قرار گرفتند، نقص موتور در ۲٪ از بیماران و نقص کلامی در ۱٪ از بیماران مشاهده شد. در مطالعه حاضر پس از انجام رزکسیون ضایعه، پارزی و پلژی جدید و همچنین نقص کلامی جدید در یک بیمار از ۱۶ بیمار (۶٪) مشاهده شد (۸). طبق مطالعه وایوز و همکاران، نقص جدید در جراحی گلیومای بدون مانیتورینگ و نوپگیشن حین عمل بین صفر تا ۱۹٪ گزارش شده است (۱۰). در مطالعه حاضر میزان نقص نورولوژیک جدید در یک بیمار از ۱۶ بیمار (۶٪) از بیماران) مشاهده گردید. همچنین میزان مننژیت پس از جراحی یک مورد بود که بیمار پس از درمان مرخص گردید. طبق مطالعه جاکسون میزان مننژیت پس از جراحی بین ۰٫۵ تا ۱٪ گزارش شده است (۱۱). همچنین در این مطالعه میزان کلی عفونت ۱ تا ۳٪ گزارش شده است. در مطالعه حاضر به جز یک مورد مننژیت پس از جراحی، عفونت دیگری رخ نداده است. براساس این نتایج میزان عوارض جراحی تحت گاید سونوگرافی به نسبت جراحی های تحت گاید intraoperative mapping بیشتر می باشد.

در مطالعه کیسورن که بیماران با کمک intraoperative mapping و جهت یابی تحت جراحی قرار گرفتند، میانگین تعداد روز بستری بیماران در بیمارستان ۴ روز بود، در حالی که در مطالعه حاضر

جدول ۲- نتایج و عوارض جراحی در بیماران

تعداد بیماران	۱۶
دیسفاژی	۲
ضعف یا فلج اندام	۴
خونریزی	۰
عوارض قلبی	۰
مننژیت	۱
تشنج	۳
ترومبوز وریدهای عمقی	۰

این تقسیم بندی تنها یک بیمار با رزکسیون partial در مطالعه وجود داشت.

در مقایسه بین میزان رزکسیون و عوارض پس از جراحی (جدول ۲) مشاهده گردید که در رزکسیون NTR و GTR با میزان دیسفاژی بیمار پس از جراحی ارتباط داشته و سبب افزایش این عارضه می گردد. همچنین مشاهده گردید که در خانم ها میزان اکستیوب شدن به طور قابل توجهی بیشتر از آقایان می باشد، به طوری که هر ۶ زن حاضر در مطالعه در اتاق عمل اکستیوب شدند، اما از ۱۰ مرد فقط ۵ مرد در اتاق عمل اکستیوب شدند. در بررسی ها ارتباطی بین عوارض و میزان رزکسیون تومور و یا میزان خونریزی و بستری بیماران مشاهده نشد. هر چند جهت بررسی دقیق تر نیاز به مطالعات جامع تری می باشد.

بحث

در این مطالعه ۱۹ بیمار با تشخیص گلیوما که امکان رزکسیون توتال آن ها وجود داشت، تحت جراحی رزکسیون توده با گاید سونوگرافی قرار گرفتند. در این مطالعه میانگین رزکسیون توده تحت گاید سونوگرافی ۹۰٫۵٪ بود. در مطالعه کیسورن و همکاران بیماران با گلیوبلاستوما تحت جراحی رزکسیون با کمک intraoperative mapping و نوپگیشن قرار گرفتند، میزان رزکسیون توده ۹۱٫۷٪ بود که تفاوت معناداری با مطالعه ما نداشته (۸) ($p > ۰/۰۵$). در مطالعه آمیراتی و همکاران، که ۳۱ بیمار تحت جراحی رزکسیون توده گلیوبلاستوما و آناپلاستیک آستروسیتوما قرار گرفتند،

References

1. Wells PNT. Ultrasonics in medicine and biology. Vol. 22, Physics in Medicine and Biology. 1977.
2. Chandler WF, Knake JE, McGillicuddy JE, Lillehei KO, Silver TM. Intraoperative use of real-time ultrasonography in neurosurgery. *J Neurosurg.* 1982;57(2).
3. Giammalva GR, Ferini G, Musso S, Salvaggio G, Pino MA, Gerardi RM, et al. Intraoperative Ultrasound: Emerging Technology and Novel Applications in Brain Tumor Surgery. *Front Oncol.* 2022;12(February):1–12.
4. Shah I. Role of Intra-operative ultrasound in achieving complete resection of intra-axial solid brain tumors [Internet]. Vol. 64, Article in Journal of the Pakistan Medical Association. 2014. Available from: <https://www.researchgate.net/publication/269706953>
5. Ganison KD, Haspani MSM, Zain NRM. The efficacy of intra-operative ultrasound for tumour resection compared to postoperative MRI brain. Vol. 24, Malaysian Journal of Medical Sciences. Penerbit Universiti Sains Malaysia; 2017. p. 113–6.
6. A. Yones S, Moussa AS. A Fuzzy Tumor Volume Estimation Approach Based On Fuzzy Segmentation of MR Images. 2012 Nov 29 [cited 2023 Jul 14]; Available from: <https://zenodo.org/record/1328138>
7. Magistroni R, Corsi C, Martí T, Torra R. A Review of the Imaging Techniques for Measuring Kidney and Cyst Volume in Establishing Autosomal Dominant Polycystic Kidney Disease Progression. Vol. 48, American Journal of Nephrology. S. Karger AG; 2018. p. 67–78.
8. Chaichana KL, Cabrera-Aldana EE, Jusue-Torres I, Wijesekera O, Olivi A, Rahman M, et al. When Gross Total Resection of a Glioblastoma Is Possible, How Much Resection Should Be Achieved? Vol. 82, World Neurosurgery. 2014.
9. Ammirati M, Vick N, Liao Y, Ciric I, Mikhael M. Effect of the extent of surgical resection on survival and quality of life in patients with supratentorial glioblastomas and anaplastic astrocytomas. *Neurosurgery.* 1987;21(2).
10. Vives KP, Piepmeyer JM. Complications and expected outcome of glioma surgery. Vol. 42, Journal of Neuro-Oncology. 1999.
11. Jackson C, Westphal M, Quiñones-Hinojosa A. Complications of glioma surgery. In: *Handbook of Clinical Neurology.* Elsevier; 2016. p. 201–18.
12. Rajagopalan V, Chouhan RS, Pandia MP, Lamsal R, Rath GP. Effect of intraoperative blood loss on perioperative complications and neurological outcome in adult patients undergoing elective brain tumor surgery. *J Neurosci Rural Pract.* 2019;10(4):631–40.

میانگین بستری بیماران ۹ روز بود و تفاوت قابل توجهی با مطالعه کیسورن داشت ($p < 0/05$). بیماران این مطالعه در طول جراحی به طور میانگین ۳۵۳ میلی لیتر خونریزی داشتند و طول مدت جراحی ۱۸۷ دقیقه بود. در مطالعه راجاگوپالان و همکاران که جهت بررسی تاثیر خونریزی بر نتایج جراحی در بیماران با تومور مغزی انجام شد، میانگین خونریزی ۹۱۵ میلی لیتر بود (۱۲). در این مطالعه بیان گردید که تومور گلیومای درجه بالا به عنوان یک ریسک فاکتور خونریزی بیشتر در بیماران با تومور مغزی مطرح است. همچنین در این مطالعه طول مدت جراحی به طور میانگین ۳۳۱ دقیقه بود. می توان علت کاهش زمان عمل و خونریزی را در لوکالیزه شدن محل باز کردن دورا و تعیین محل تومور دانست که سبب می گردد منطقه جراحی کوچک تر از معمول بوده و لذا میزان خونریزی و زمان جراحی کاهش یابد. از جمله مزایای مهم استفاده از سونوگرافی حین جراحی که در بیماران این مطالعه مشاهده شد، می توان به امکان تشخیص بطن ها در حاشیه تومور و پیشگیری از ورود به بطن در حین جراحی اشاره کرد که از بروز عوارض قابل توجه از جمله ونتریکولیت پیشگیری می کند. یکی از دلایلی که سبب گردید در برخی از بیماران رزکسیون کامل انجام نشود، فاصله زیاد بین تصویربرداری قبل از عمل با جراحی بود که سبب گردید برخی از کانون های تومور در هنگام جراحی مورد توجه قرار نگیرد.

نتیجه گیری

سونوگرافی حین جراحی به عنوان یک روش در جراحی تومورهای مغزی می تواند استفاده گردد زیرا که می تواند در راهنمایی جراح جهت مکان نمایی توده و میزان رزکسیون آن کمک کند. استفاده از سونوگرافی در کنار آسان بودن، ارزان قیمت نیز هست. هر چند که نمی توان سونوگرافی را به عنوان جانفشین سایر روش های حین جراحی جهت مانیتور کردن بیمار به حساب آورد اما استفاده از آن می تواند به سود مریض باشد.