



بررسی تأثیر پودر سلولزی و کرومولین سدیم در کنترل علائم رینیت آلرژیک و کیفیت زندگی و ارتباط آن با یافته‌های سی تی اسکن

علیرضا وطن خواه: متخصص تصویر برداری، بخش رادیولوژی، بیمارستان شریعتی، دانشگاه علوم پزشکی تهران، تهران، ایران

سعید دبیری فر: دانشکده پیراپزشکی، دانشگاه فردوسی، مشهد، ایران

فاطمه خالقی: دانشیار، گروه رادیولوژی، دانشگاه علوم پزشکی شهید صدوقی، یزد، ایران (* نویسنده مسئول) fateme.khaleghi2016@gmail.com

چکیده

کلیدواژه‌ها

ال پودر سلولزی،
کرومولین سدیم،
رینیت آلرژیک،
کیفیت زندگی،
سی تی اسکن

زمینه و هدف: رینیت آلرژیک بیماری التهابی مخاط بینی بوده که می‌تواند زندگی روزمره بیمار را به میزان قابل توجهی تحت تأثیر قرار دهد. بنابراین مطالعه حاضر با هدف بررسی تأثیر پودر سلولزی و کرومولین سدیم در کنترل علائم رینیت آلرژیک و کیفیت زندگی بیماران و همچنین ارتباط آن با یافته‌های سی تی اسکن طراحی و انجام شد.

روش کار: مطالعه حاضر از نوع کارآزمایی بالینی بوده که بر روی بیماران مبتلا به رینیت آلرژیک مراجعه کننده به درمانگاه ENT بقیه ا. (عج) انجام شد. مطالعه بصورت رندوم و تک فاز در دو گروه (۵۰ نفر برای هر گروه) و با استفاده اسپری کرومولین با دوز ۳ پاف در روز و اسپری نازالیز با دوز ۳ پاف در روز به مدت ۶ هفته در بیماران صورت گرفت. تکمیل پرسشنامه کیفیت زندگی، نمره اندوسکوپی بینی بر اساس معیار Kennedy score, Lund و نمره دهی آنالوگ دیداری صورت گرفت. داده‌های جمع آوری شده از هر دو گروه مورد مطالعه توسط تست‌های آماری مربوطه با هم مقایسه شد.

یافته‌ها: بررسی‌های آماری نشان داد که میزان شدت عطسه و همچنین میزان شدت آبریزش بینی در هر دو گروه بعد از اتمام درمان به صورت معناداری بهبود داشت. میانگین نمره RQLQ پس از درمان بین دو گروه اختلاف معنی داری نداشت؛ با توجه به نتایج بدست آمده اختلاف آماری معناداری بین یافته‌های سی تی اسکن در هر دو گروه یافت نشد.

نتیجه گیری: بر اساس نتایج این مطالعه می‌توان نتیجه گرفت که داروی نازالیز با توجه به بهبود علائم و کیفیت زندگی در بیماران مبتلا به رینیت آلرژیک می‌تواند به عنوان دارویی موثر و بدون عارضه در درمان این بیماران مورد استفاده قرار گیرد. اما از لحاظ تأثیر گذاری موثرتر از داروی کرومولین نمی‌باشد.

تعارض منافع: گزارش نشده است.

منبع حمایت کننده: حامی مالی ندارد.

شیوه استناد به این مقاله:

Vatankhah A, Dabirifar S, Khaleghi F. Investigating the Effect of Cellulose Powder and Cromolyn Sodium in Controlling Allergic Rhinitis Symptoms and Quality of Life and Its Relationship with CT Scan Findings. Razi J Med Sci. 2023;29(12): 487-496.

*انتشار این مقاله به صورت دسترسی آزاد مطابق با [CC BY-NC-SA 3.0](https://creativecommons.org/licenses/by-nc-sa/3.0/) صورت گرفته است.



Original Article

Investigating the Effect of Cellulose Powder and Cromolyn Sodium in Controlling Allergic Rhinitis Symptoms and Quality of Life and Its Relationship with CT Scan Findings

Alireza Vatankhah: MD, Department of radiology, Shariati Hospital, Tehran University of Medical Science, Tehran, Iran

Saeed Dabirifar: Faculty of Paramedical School, Ferdosi University, Mashhad, Iran

Fateme Khaleghi: Assistant Professor, Department of Radiology, Shahid Sadoughi University of Medical Sciences, Yazd, Iran (* Corresponding author) fateme.khaleghi2016@gmail.com

Abstract

Background & Aims: Allergic rhinitis is an inflammatory disease of the nasal mucosa, the prevalence of which is estimated at 40% in children and 10-30% in adults. The symptoms of the disease include frequent sneezing, runny nose, itching of the nose, throat and eyes, which can significantly affect the patient's daily life and activities. Over time, these symptoms may lead to depression, anxiety and loss of performance by affecting a person's psyche. In the United States, this disease accounts for 2.5% of medical visits. Unfortunately, only in a small number of patients, the symptoms may be suppressed for a long time and may not return. Currently, the prevalence of disease is increasing in industrialized countries, especially in urban areas, and it imposes a lot of costs on societies. On the other hand, due to the fact that the cause of the disease is unknown, no definitive treatment has been proposed yet. But the existing symptomatic treatments have been able to relieve the annoying symptoms of the disease to some extent. The most effective treatment in patients with severe and permanent symptoms is the use of topical intranasal corticosteroids. Cellulose powder is used as a thickener in many nasal sprays. Due to the fact that cellulose powder acts as a protective layer, it plays a role in preventing the inhalation of pollen, dust and allergens and prevents these substances from reaching the nasal mucosa. As a result of allergies, the nasal mucosa has a low surface tension, and allergens can easily pass through the nasal mucosa and be absorbed by the nasal mucosa, and cellulose powder reduces the symptoms of patients by compensating this system. Also, intranasal cromolyn is widely available today and is used in the treatment of allergic rhinitis with the mechanism of inhibiting the granulation of mast cells. Although this drug is safe for general medicinal use, it is not used as a line of treatment because compared to antihistamines and intranasal corticosteroids, it is less effective in reducing symptoms, the results of a study showed. that consumption of cellulose powder significantly improved all symptoms of allergic rhinitis and especially runny nose in these people and no clinical side effects were reported in these people. Also, Nasaliz was able to control hay fever well and significantly improved the patients' symptoms. In general, CT scan is usually not recommended for simple rhinitis. However, when rhinosinusitis or nasal polyp is suspected, especially if it does not respond to medical treatment, CT scan is useful. Due to the chronic nature of this disease on one hand and patients' self-treatment and lack of attention to medical recommendations on the other hand, definitive and effective treatment of allergic rhinitis has become a challenge for patients and treatment staff. The present study was designed and carried out with the

Keywords

Cellulose powder,
Cromolyn sodium,
Allergic rhinitis,
Quality of life,
CT scan

Received: 07/01/2023

Published: 04/03/2023

aim of investigating the effects of nasal cellulose powder and sodium cromolyn in controlling the symptoms of allergic rhinitis and quality of life, as well as its relationship with CT scan findings in patients referred to Baqiyatullah Clinic.

Methods: The present study is a clinical trial that was conducted on patients with allergic rhinitis who were referred to the ENT clinic of Baghiy A. (Aj). The study was conducted as a random and single-phase study in two groups (50 people for each group) using Cromolyn spray with a dose of 3 puffs per day and nasal spray with a dose of 3 puffs per day for 6 weeks in patients. RQLQ quality of life questionnaire, nasal endoscopy score based on Lund criteria, Kennedy score, and visual analog scale (VAS) was completed. Also, in this study, patients with a clinical diagnosis of allergic rhinitis were selected for a CT scan of the Paranasal sinuses without medical treatment. They were referred to the CT scan departments of Baqiyatullah University of Medical Sciences and underwent a Paranasal CT scan and indicators such as polyps, mild mucosal thickening without obstruction, increased bone density of the sinus wall, septal deviation, inferior corneal hypertrophy, and Conca Bellaza were investigated. Then, the findings of the CT scan were reported blindly by only one radiologist. The data collected from both study groups were compared by the respective statistical tests. The significance level for data difference was considered 0.05.

Results: The severity of nasal congestion after 6 weeks of treatment was 2.27 ± 0.97 in the sodium Cromolyn group and 4.61 ± 1.1 in the cellulose powder group. There was a significant difference in the mean severity of nasal congestion after treatment between the two groups. ($P=0.03$). Statistical analysis showed that the intensity of sneezing and also the intensity of runny noses in both groups improved significantly after the completion of the treatment. ($P=0.00$). The mean RQLQ score after treatment was 22.525 ± 5.71 in the sodium Cromolyn group and 25.85 ± 2.91 in the cellulose powder group. There was no significant difference between the two groups in the average RQLQ score after treatment. ($P=0.073$). In this study, the relationship between CT scan findings in both groups of patients before and after the use of both drug categories was investigated. In this study, both groups of patients underwent CT scans before starting the treatment, and the most common findings in both groups in the CT scan were polyps, mild mucosal thickening without obstruction, increased bone density of the sinus wall, and septal deviation. hypertrophy of the inferior cornea and Conca Blesa, also according to the obtained results, no statistically significant difference was found between the findings of the CT scan in both groups ($P\text{-value}<0.05$).

Conclusion: Based on the results of this study, it can be concluded that nasal decongestant can be used as an effective drug without complications in the treatment of allergic rhinitis patients due to the improvement of symptoms and quality of life. But in terms of effectiveness, it is not more effective than Cromolyn. On the other hand, there is no correlation between CT scan findings among patients with allergic rhinitis, and it can be said that the use of radiology and especially CT scans is not recommended for allergic rhinitis.

Conflicts of interest: None

Funding: None

Cite this article as:

Vatankhah A, Dabirifar S, Khaleghi F. Investigating the Effect of Cellulose Powder and Cromolyn Sodium in Controlling Allergic Rhinitis Symptoms and Quality of Life and Its Relationship with CT Scan Findings. Razi J Med Sci. 2023;29(12): 487-496.

**This work is published under CC BY-NC-SA 3.0 licence.*

مقدمه

رینیت آلرژیک بیماری التهابی مخاط بینی است که شیوع آن در کودکان ۴۰٪ و در بزرگسالان ۳۰-۱۰٪ تخمین زده می‌شود (۱). علائم بیماری شامل عطسه‌های مکرر، آبریزش بینی، خارش بینی، گلو و چشم‌ها است (۲) که قادرند زندگی روزمره و فعالیت‌های بیمار را به میزان قابل توجهی تحت تاثیر قرار دهند (۳). این علائم با گذشت زمان با تاثیر بر روح و روان فرد ممکن است منجر به افسردگی، اضطراب و افت عملکرد وی شود (۴). در ایالات متحده، این بیماری ۲/۵٪ مراجعات طبی را شامل می‌شود (۵). متاسفانه فقط در تعداد اندکی از بیماران ممکن است علائم به مدت طولانی سرکوب شود و برگشت نداشته باشد (۶). در حال حاضر، شیوع بیماری در کشورهای صنعتی و خصوصاً در مناطق شهری رو به افزایش بوده و هزینه‌های زیادی را به جوامع تحمیل می‌نماید (۷). از طرفی با توجه به ناشناخته بودن علت بیماری هنوز درمان قطعی جهت آن پیشنهاد نشده است. ولی درمان‌های علامتی موجود، تا حدودی توانسته اند علائم آزاردهنده بیماری را برطرف نمایند (۸). موثرترین درمان در بیماران مبتلا به علائم شدید و دائمی استفاده از کورتیکواستروئیدهای موضعی اینترانازال می‌باشد (۹). پودر سلولزی به عنوان قوام دهنده در بسیاری از اسپری‌های بینی استفاده می‌شود. پودر سلولزی به دلیل آن که به عنوان یک لایه محافظ عمل می‌کند در جلوگیری از استنشاق گرده‌ها، خاک و مواد حساسیت‌زا نقش داشته و از رسیدن این مواد به مخاط بینی ممانعت می‌کند. در نتیجه آلرژی، مخاط بینی دارای کشش سطحی کمی می‌شود و آلرژن‌ها به راحتی می‌توانند از مخاط بینی عبور کرده و جذب مخاط بینی شود که پودر سلولز با جبران این سیستم باعث کاهش علائم بیماران می‌شود (۱۰). همچنین کرومولین داخل بینی امروزه به طور فراوان در دسترس است و با مکانیسم مهار گرانولا سیون ماست سل‌ها در درمان علائم رینیت آلرژیک کاربرد دارد. اگر چه این دارو برای استفاده عمومی دارویی امن است ولی به علت اینکه این دارو در مقایسه با آنتی هیستامین‌ها و کورتیکواستروئیدهای داخل بینی اثر کمتری در کاهش علائم دارد به عنوان خط لول درمان استفاده نمی‌شود (۱۱)، نتایج یک

مطالعه نشان داد که مصرف پودر سلولز باعث بهبود معنادار تمامی علائم رینیت آلرژیک و مخصوصاً آبریزش بینی در این افراد شد و هیچ گونه عارضه جانبی بالینی در این افراد گزارش نشد (۱۲). همچنین نازالیز توانست تب یونجه را به خوبی کنترل کند و به طور معناداری باعث بهبودی سریع علائم بیماران شد (۱۳). یکی از روش‌های تشخیص در بیماری‌های سینوزیت آلرژیک استفاده از رادیولوژی و بالاخص سی تی اسکن می‌باشد (۱۴). به طور کلی سی تی اسکن به طور معمول برای رینیت ساده توصیه نمی‌شود. با این حال، هنگامی که مشکوک به رینوسینوزیت یا پولیپ بینی هستیم، به خصوص که به درمان دارویی پاسخ نمی‌دهد، سی تی اسکن مفید است (۱۵). با توجه به ماهیت مزمن این بیماری از یک طرف و خود درمانی بیماران و عدم توجه به توصیه‌های پزشکی از طرف دیگر، درمان قطعی و موثر رینیت آلرژیک به چالشی پیش روی بیماران و کادر درمان تبدیل شده است. مطالعه حاضر با هدف بررسی مقایسه‌ای تاثیر پودر سلولزی نازالیز و کرومولین سدیم در کنترل علائم رینیت آلرژیک و کیفیت زندگی و همچنین ارتباط آن با یافته‌های سی تی اسکن در بیماران مراجعه کننده به درمانگاه بقیه الله (عج) طراحی و انجام شد.

روش کار

مطالعه حاضر از نوع کارآزمایی بالینی بوده که بر روی بیماران مبتلا به رینیت آلرژیک مراجعه کننده به درمانگاه ENT بقیه الله (عج) انجام شد که تعداد حجم نمونه ۵۰ نفر برای هر گروه تعیین شد. مطالعه به صورت رندوم و تک فاز در دو گروه و با استفاده اسپری کرومولین با دوز ۳ پاف در روز و اسپری نازالیز با دوز ۳ پاف در روز به مدت ۲ هفته در بیماران مبتلا به رینیت آلرژیک خفیف صورت گرفت. انتخاب بیماران بر اساس معیارهای ARIA (Allergic Rhinitis and its Impact) و IAR (Intermittent on ASTHMA) بوده که به صورت IAR (Allergic Rhinitis Persistent Allergic) و PAR (Moderat to Mild) و شدت آن نیز به Mild و Moderat to Severe تقسیم بندی شد. Moderat to Severe به معنای وجود یکی از علائم زیر می‌باشد: اشکال در خواب، اختلال در فعالیت روزانه، اوقات فراغت و ورزش،

آنالوگ دیداری. بررسی‌های ویزیت دوم عبارت بود از معاینه بالینی و اندوسکوپي و Follow up بیماران (از جهت بررسی تاثیر درمان) و نمره‌دهی آنالوگ دیداری و بررسی‌های ویزیت سوم نیز شامل معاینه بالینی کامل و اندوسکوپي بینی-پرسشنامه کیفیت زندگی و نمره‌دهی آنالوگ دیداری بود.

همچنین در این مطالعه برا ساس حجم نمونه تقریبی ۱۰۰ نفر (از هر گروه ۵۰ نفر) با تشخیص بالینی رینیت آلرژیک جهت انجام سی تی اسکن سینوس‌های پارانازال و بدون درمان طبی به بخش‌های سی تی اسکن بیمارستان‌های دانشگاه علوم پزشکی بقیه الله ارجاع شده و تحت سی تی اسکن پارانازال قرار گرفتند. در این مطالعه شاخص‌های تشخیصی از قبیل هیپرتروفی کورنه تحتانی، کونکا بلازا، انحراف سپتوم، پولیپ، ض - نخیم ش - مدگی خفی - ف مخاطی بدون انسداد، افزایش دانسیته استخوانی جدار سینوس مورد ارزیابی قرار گرفتند. در این مطالعه سی تی اسکن با دستگاه توشیبا Xvid انجام شد. ضخامت مقاطع و فواصل بین آنها ۵ میلی‌متر بوده، کیلوولتاژ ۱۲۰ و میلی‌آمپرتانیه ۱۴۰ انتخاب گردید. سپس یافته‌های سی تی اسکن توسط تنها یک متخصص رادیولوژی به صورت Blind گزارش گردید.

داده‌های جمع آوری شده از هر دو گروه مورد مطالعه در بانک نرم افزاری SPSS ذخیره و فراوانی مشخص شد. سپس نتایج هر دو روش درمانی در هر دو گروه توسط تست‌های آماری تی استیودنت جهت داده‌های کمی و CHI^۲ جهت داده‌های کیفی با هم مقایسه شد. سطح معنی‌داری جهت اختلاف داده‌های ۰/۰۵ در نظر گرفته شد.

یافته‌ها

در این مطالعه ۱۰۰ بیمار با میانگین سنی ۱۴/۸۱ ± ۳۳/۶۴ سال مورد بررسی قرار گرفت (۵۰ بیمار در هر گروه). میانگین سن در گروه کرومولین سدیم ۱۱/۲۶ ± ۳۳/۴۷ سال و در گروه پودر سلولزی ۱۲/۷۱ ± ۳۳/۴۷ سال بود. میانگین سنی دو گروه اختلاف معنی‌داری با

اختلال در مدرسه و محل کار، علائم ناتوان کننده و نداشتن علائم فوق Mild Allergic Rhinitis تلقی می‌شود. بیماران با شدت بیماری Mild وارد این مطالعه شدند. معیارهای خروج از مطالعه عبارت بود از بیماران با رینیت آلرژیک متوسط یا شدید، درمان با آنتی هیستامین‌های دیگر و یا کورتیکواستروئیدها و بارداری بر اساس شرح حال بیماران و موارد اورژانسی که نیازمند سایر مداخلات درمانی بود. مطالعه به صورت تک فاز و یک ماهه انجام گرفت. در این دوره ۳ ویزیت توسط پزشک صورت گرفت. اولین ویزیت روز قبل از شروع مطالعه و نوبت‌های بعدی ۲ هفته و ۶ هفته پس از شروع درمان. قبل از شروع مطالعه و پس از پایان آن پارامترهای ارزیابی بیماران ثبت شد. پس از ویزیت اولیه، بیماران وارد مطالعه شده و به صورت رندوم، کرومولین سدیم و پودر سلولزی دریافت کردند و در ویزیت دوم و سوم به ترتیب گروهی از پارامترها و تمام پارامترها ارزیابی شدند. پارامترهای مورد بررسی عبارت بود از: تاریخچه و معاینات بالینی از جمله رینوسکوپي که انسداد، رنگ مخاط، هایپرتروفی و ترشحات قابل ارزیابی می‌باشند. پرسشنامه کیفیت زندگی: این پرسشنامه شامل ۲۸ سوال می‌باشد که توسط خود بیمار پاسخ داده می‌شود. ۴ مجموعه سوال (۲۶ سوال) از جمله علائم بیمار، اختلالات عملکردی، فعالیت و احساسات را در بر می‌گیرد. نمره‌دهی آن بر اساس ۱ تا ۷ می‌باشد و توسط خود بیمار پر می‌شود. نمره اندوسکوپي بینی بر اساس معیار Lund - Kennedy score (نمره دهی آن بر اساس ۰ تا ۶). نمره‌دهی آنالوگ دیداری: توسط خود بیمار عدد گذاری می‌شود (۰ تا ۱۰). نمره VAS گرفتگی بینی، در یپ پشت بینی، کاهش قدرت بویایی بر اساس شدت کاهش می‌باشد که عدد ۱۰ به معنای گرفتگی کامل بینی، در یپ همیشگی پشت حلق و از دست دادن کامل قدرت بویایی می‌باشد. به منظور تسهیل عملکرد بیمار یک خط کش ۱۰ سانتی‌متری در پرسشنامه چاپ شد که بیمار عدد مورد نظر را علامتگذاری می‌کند. به طور کلی بررسی‌های ویزیت اول عبارت بود از معاینه بالینی کامل و اندوسکوپي بینی-پرسشنامه کیفیت زندگی و نمره‌دهی

بررسی‌های آماری نشان داد سابقه آلرژی بین دو گروه اختلاف معنی‌داری ندارد ($P = 0/692$). از طرف دیگر بررسی‌های آماری نشان داد سابقه آسم نیز بین دو گروه اختلاف معنی‌داری ندارد. یافته‌های معاینه قبل از درمان در بیماران به تفکیک گروه‌ها در جدول ۱ ارائه شده است. بررسی‌های آماری نشان داد که بیماران هر دو گروه از نظر یافته‌های معاینه اختلاف معنی‌داری نداشتند.

نتایج مطالعه حاضر در رابطه با بررسی تاثیر پودر سلولزی و کرومولین سدیم در کنترل علائم رینیت

یکدیگر نداشت. در مجموع ۴۳ بیمار (۴۳٪) زن و ۵۷ بیمار (۵۷٪) مرد بودند. این توزیع در گروه کرومولین سدیم به صورت ۲۷ بیمار (۵۴٪) مذکر و ۲۳ بیمار (۴۶٪) مونث و در گروه پودر سلولز به صورت ۳۰ بیمار (۶۰٪) مذکر و ۲۰ بیمار (۴۰٪) مونث بود. توزیع جنسیت در بین دو گروه اختلاف معنی‌داری نداشت ($P = 0/245$). نتایج نشان داد که از مجموع ۱۰۰ بیمار بررسی شده ۷۰ بیمار (۷۰٪) سابقه آلرژی را ذکر می‌کردند. این سابقه در گروه نازالیز در ۳۷ بیمار و در گروه کروکولین سدیم در ۳۳ بیمار وجود داشت.

جدول ۱- مقایسه یافته‌های معاینه در بیماران دو گروه

P-value بین گروه‌ها	پودر سلولزی		کرومولین سدیم		
	سمت راست	سمت چپ	سمت راست	سمت چپ	
۰/۸۲۵	۲۶ (۵۲٪)	۲۶ (۵۲٪)	۲۸ (۵۶٪)	۳۰ (۶۰٪)	پولیپ
۰/۹۵۶	۴۵ (۹۰٪)	۴۶ (۹۲٪)	۴۶ (۹۲٪)	۴۷ (۹۴٪)	ادم
۰/۲۴۱	۴۴ (۸۸٪)	۴۳ (۸۶٪)	۴۷ (۹۴٪)	۴۸ (۹۶٪)	ترشح

جدول ۲- مقایسه علائم رینیت آلژیک قبل و پس از درمان در بیماران دو گروه

P Value	پودر سلولز	کرومولین سدیم	علائم
گرفتگی بینی			
۰/۴۲۹	۶/۴۱ ± ۲/۱۸	۵/۸ ± ۲/۸۳	قبل از درمان
۰/۰۰۳	۴/۶۱ ± ۱/۱	۲/۲۷ ± ۲/۹۷	پس از درمان
	۰/۰۶۳	۰/۰۰	P Value
عطسه			
۰/۸۸۵	۵/۰ ± ۱/۵	۴/۹۵ ± ۱/۵۸	قبل از درمان
۰/۰۶۶	۲/۰۲۵ ± ۱/۰۷	۲/۴۷۵ ± ۱/۰۸	پس از درمان
	۰/۰۰۰	۰/۰۰۱	P Value
آبریزش بینی			
۰/۱۰۹	۴/۴ ± ۱/۵۸	۴/۹۷۵ ± ۱/۵۹	قبل از درمان
۰/۰۰۲	۱/۷۵ ± ۰/۰۸۱	۲/۴۵ ± ۱/۱۵	پس از درمان
	۰/۰۰۰	۰/۰۰۰	P Value
خارش بینی			
۰/۶۲۲	۳/۲۵ ± ۱/۸۵	۳/۵۵ ± ۱/۷۷	قبل از درمان
۰/۰۸۴	۲/۹۶ ± ۰/۷۹	۲/۱ ± ۱/۰۱	پس از درمان
	۰/۰۵۶	۰/۰۰۲	P Value
PND			
۰/۱۷۵	۴/۲۰ ± ۱/۷۳	۳/۳۳ ± ۱/۸۷	قبل از درمان
۰/۲۹۶	۲/۳۷ ± ۰/۹۵	۲/۱۷۵ ± ۰/۹۳	پس از درمان
	۰/۰۰۰	۰/۰۱۲	P Value
خشکی گلو			
۰/۴۵۷	۲/۹۵ ± ۱/۳۸	۳/۲ ± ۱/۶	قبل از درمان
۰/۳۷۹	۱/۶۵ ± ۰/۰۶۲	۱/۵۲۵ ± ۰/۰۶۴	پس از درمان
	۰/۰۰۰	۰/۰۰۰	P Value

جدول ۲- ادامه

علایم	کرومولین سدیم	پودر سلولز	P Value
سردرد			
قبل از درمان	۳/۱۷۵ ± ۱/۴۱	۳/۱۲۵ ± ۱/۳۲	۰/۸۷۱
پس از درمان	۲/۵ ± ۰/۶۸	۲/۸ ± ۰/۷۹	۰/۱۷۳
P Value	۰/۰۷۶	۰/۱۱۲	
خستگی			
قبل از درمان	۳/۰۵ ± ۱/۴۸	۲/۶۵ ± ۱/۴۹	۰/۲۳۳
پس از درمان	۱/۴ ± ۰/۵۹	۱/۴۵ ± ۰/۷۵	۰/۷۴۱
P Value	۰/۰۰۳	۰/۰۰۰	
خارش چشم			
قبل از درمان	۲,۷۷۵ ± ۱,۴۲	۲/۵۷ ± ۱/۵۵	۰/۵۵۰
پس از درمان	۱,۳ ± ۰,۵۶	۱/۳۵ ± ۰/۶۲	۰/۷۰۸
P Value	۰/۰۰۱	۰/۰۰۰	
اشک ریزش			
قبل از درمان	۲/۷۳ ± ۱/۲۸	۲/۲۷ ± ۱/۱	۰/۳۰۷
پس از درمان	۱/۲۷ ± ۰/۵۲	۱/۸۳ ± ۰/۴۷	۰/۸۲۲
P Value	۰/۰۰۲	۰/۰۰۶	
تحریک پذیری			
قبل از درمان	۲/۴۷ ± ۱/۷۲	۲/۷۲ ± ۱/۱۱	۰/۸۱۴
پس از درمان	۱/۳۳ ± ۰/۶۱	۱/۷۶ ± ۰/۵۳	۰/۸۴۷
P Value	۰/۰۲۳	۰/۰۰۱	

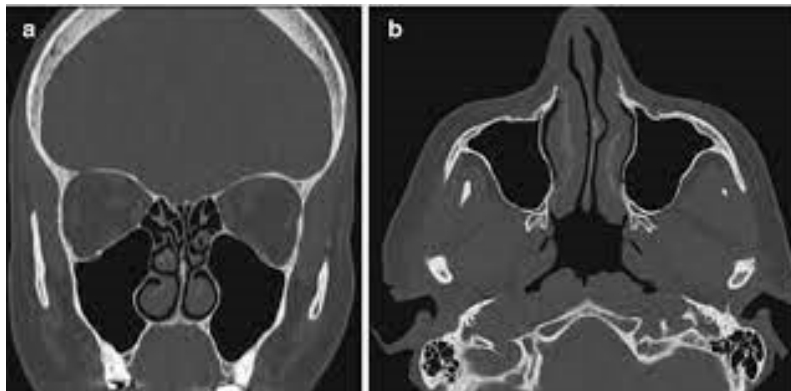
جدول ۳- مقایسه نمره کیفیت زندگی قبل و پس از درمان در بیماران دو گروه

آیتم	کرومولین سدیم	پودر سلولز	P Value
اضطراب			
قبل از درمان	۲/۷۵ ± ۱/۹۷	۲/۴۵ ± ۱/۵۸	۰/۴۴۵
پس از درمان	۱/۴ ± ۰/۸	۱/۳۲۵ ± ۰/۵۲	۰/۶۲۵
P Value	۰/۰۰	۰/۰۰	
بی حوصلگی			
قبل از درمان	۴/۳۲۵ ± ۱/۵۶	۳/۹۵ ± ۱/۲۷	۰/۳۸۲
پس از درمان	۲/۴۲۵ ± ۰/۵	۲/۲۵ ± ۰/۴۹	۰/۶۱۹
Trend P Value	۰/۰۰	۰/۰۰	
عصبانیت			
قبل از درمان	۳ ± ۱/۸۱	۲/۶ ± ۱/۲۵	۰/۵۷۳
پس از درمان	۱/۹۰ ± ۰/۵۱	۱/۹۷ ± ۰/۴۱	۰/۸۶۶
P Value	۰/۰۰	۰,۰۸۴	
ضعف بویایی			
قبل از درمان	۴/۲۱ ± ۱/۱۸	۴/۳۲ ± ۱/۳۸	۰/۸۶۳
پس از درمان	۲/۳۸ ± ۰/۳	۳/۴۸ ± ۰/۷۳	۰/۰۷۰
P Value	۰/۰۰۱	۰/۱۴۳	
کیفیت زندگی			
قبل از درمان	۴/۸۸ ± ۱۴/۹	۴۵/۹ ± ۱۳/۴۹	۰/۳۵۴
پس از درمان	۲۲/۵۲ ± ۵/۷۱	۲۵/۸۵ ± ۲/۹۱	۰/۰۷۳
P Value	۰/۰۰	۰/۰۰۰	

آلرژیک و کیفیت زندگی در جدول ۲ نشان داده شده است. نتایج بدست آمده در مطالعه حاضر در رابطه با میانگین شدت اضطراب، میزان بی حوصلگی، میزان

جدول ۴- مقایسه یافته‌های سی تی اسکن پاراناژال در بیماران مبتلا به رینیت آلرژیک در بیماران دو گروه

P-value بین گروه‌ها	پودر سلولوزی		کرومولین سدیم		علائم
	سمت راست	سمت چپ	سمت راست	سمت چپ	
۰/۹۵۶	۸ (۱۶٪)	۷ (۱۳٪)	۶ (۱۳٪)	۱۳ (۲۶٪)	هیپرتروفی کورنه تحتانی
۰/۸۴۱	۴ (۸٪)	۹ (۱۸٪)	۷ (۱۴٪)	۱۳ (۲۶٪)	کونکا بلازا
۰/۲۷۸	۹ (۱۹٪)	۱۱ (۲۲٪)	۷ (۱۴٪)	۹ (۱۹٪)	انحراف سپتوم
۰/۸۲۵	۲۶ (۵۲٪)	۲۶ (۵۲٪)	۲۸ (۵۶٪)	۳۰ (۶۰٪)	پولیپ
۰/۵۳۴	۳۰ (۶۰٪)	۲۸ (۵۶٪)	۳۲ (۶۷٪)	۳۴ (۷۲٪)	ضخیم شدگی خفیف مخاطی بدون انسداد
۰/۷۶۷	۲۹ (۵۹٪)	۳۳ (۷۳٪)	۲۱ (۴۳٪)	۲۶ (۵۴٪)	افزایش دانسیته استخوانی جدار سینوس
۰/۱۳۲	۲۳ (۴۵٪)	۱۵ (۳۰٪)	۱۳ (۲۶٪)	۲۰ (۴۰٪)	Sinus air fluid level



شکل ۱- شکل a و b نمونه ای سی تی اسکن بیماران مبتلا به رینیت آلرژیک

بحث

با توجه به ماهیت مزمن بیماری رینیت آلرژیک از یک طرف و خود درمانی بیماران و عدم توجه به توصیه‌های پزشکی از طرف دیگر، در مان قطعی و موثر رینیت آلرژیک به چالشی پیش روی بیماران و کادر درمان تبدیل شده است. با توجه به اینکه تلاش‌های درمانی به درمان قطعی نیانجامیده و عوارض دارویی برای درمان‌های قبلی گزارش شده است بنابراین ما بر آن شدیم از پودر سلولوزی به عنوان یک دارو با منشأ گیاهی بدون عوارض جانبی قابل توجه و اثربخشی مناسب جهت درمان رینیت آلرژیک استفاده نماییم و یک درمان جدیدی را برای رینیت آلرژیک پیشنهاد دهیم. لازم به ذکر است که این موضوع تا کنون در ایران انجام نشده است. نتایج حاصل از این مطالعه نشان داد که داروی نازالیز کارایی یکسانی در بهبود کیفیت زندگی بیماران مبتلا به رینیت آلرژیک در مقایسه با داروی کرومولین سدیم دارد. اما در بررسی علائم بیماران مشخص کردید که نازالیز علاوه بر بهبود علائم،

عصبانیت، میزان ضعف بویایی و میانگین نمره کیفیت زندگی بیماران قبل و بعد در مان در دو گروه مورد مطالعه در جدول ۳ نشان داده شده است.

در این مطالعه شاخص‌های تشخیصی از قبیل هیپرتروفی کورنه تحتانی، کونکا بلازا، انحراف سپتوم، پولیپ، ضخیم شدگی خفیف مخاطی بدون انسداد، افزایش دانسیته استخوانی جدار سینوس و Sinus air fluid level مورد ارزیابی قرار گرفتند. در این مطالعه بیماران هر دو گروه قبل از شروع درمان تحت سی تی اسکن قرار گرفتند و شایع‌ترین یافته‌ها در هر دو گروه در سی تی اسکن به ترتیب پولیپ، ضخیم شدگی خفیف مخاطی بدون انسداد، افزایش دانسیته استخوانی جدار سینوس، انحراف سپتوم، هیپرتروفی کورنه تحتانی و کونکا بلازا بدست آمدند. شکل ۱ (شکل a و b) نمونه‌ای سی تی اسکن بیماران مبتلا به رینیت آلرژیک را نشان می‌دهد و با توجه به نتایج بدست آمده اختلاف آماری معناداری بین یافته‌های سی تی اسکن در هر دو گروه یافت نشد (جدول ۴).

شدند. براساس نتایج این مطالعه نازالیز توانست تب یونجه را به خوبی کنترل کند، همچنین به طور معناداری توانست باعث بهبودی سریع علائم بیماران شود (۱۴). نتایج حاصل از این بررسی با مطالعه حاضر به طور نسبی همخوانی دارد. اما در مطالعه ما نازالیز بر روی خارش، سردرد، بویایی و گرفتگی بینی علاوه بر بهبود علائم نتوانست تغییر معنی داری ایجاد کند. در دیگری که در سال ۲۰۱۷ در کشور چین به منظور ارزیابی اثر کمکی و ایمنی اسپری به دو گروه مساوی تقسیم شدند که در یک گروه بیماران از اسپری نازالیز استفاده کرده و در گروه کنترل از اسپری داخل بینی مومتازون به مدت دو هفته استفاده کرده بودند. نتایج این مطالعه نشان داد که اسپری نازالیز همانند مومتازون به طور معنی داری باعث بهبود علائم بیماران گردید و کارایی ۸۶/۶۶ درصدی داشت. اما در مقایسه با مومتازون موثر تر نبود (۱۵) که نتایج حاصل از مطالعه حاضر و این مطالعه با هم همخوانی دارند.

نتیجه گیری

بر اساس نتایج این مطالعه می توان نتیجه گرفت که داروی نازالیز با توجه به بهبود علائم و کیفیت زندگی در بیماران مبتلا به رینیت آلرژیک می تواند به عنوان دارویی موثر و بدون عارضه در درمان این بیماران مورد استفاده قرار گیرد. اما از لحاظ تاثیر گذاری موثرتر از داروی کرومولین نمی باشد؛ از طرفی دیگر هیچ ارتباطی بین یافته های سی تی اسکن در بین بیماران مبتلا به رینیت آلرژیک وجود ندارد و می توان گفت استفاده از رادیولوژی و بالاکس سی تی اسکن به طور معمول برای رینیت آلرژیک توصیه نمی شود.

نتوانست به طور معنی داری خارش بینی، خارش چشم، عصبانیت بیماران به دلیل علائم، بویایی، گرفتگی بینی و سردرد را بهبود دهد. اما در سایر علائم رینیت آلرژیک مانند داروی کرومولین بهبودی چشم گیری در بیماران حاصل کرد. همچنین نتایج این مطالعه نشان داد کرومولین بر سردرد بیماران بهبودی نسبی ایجاد می کند که این بهبودی از نظر آماری معنی دار نمی باشد. همچنین هیچ کدام از بیماران حاضر در این مطالعه عوارض جانبی بعد از مصرف دارو ها نداشتند. در این مطالعه بیماران هر دو گروه قبل از شروع درمان تحت سی تی اسکن قرار گرفتند و با توجه به نتایج بدست آمده اختلاف آماری معناداری بین یافته های سی تی اسکن در هر دو گروه درمانی یافت نشد به طوری که با سایر مطالعات مشابه همخوانی دارد. استفاده از رادیولوژی و بالاکس سی تی اسکن به طور معمول برای رینیت آلرژیک توصیه نمی شود. با این حال، هنگامی که مشکوک به رینوسینوزیت یا پولیپ بینی هستیم، به خصوص که به درمان دارویی پاسخ نمی دهد، سی تی اسکن مفید است (۱۲). در مطالعه کارآزمایی بالینی که در سال ۲۰۰۹ در کشور آلمان انجام شد ۵۳ فرد به منظور بررسی اثر پودر داخل بینی سلولز در کاهش علائم رینیت آلرژیک مورد بررسی قرار گرفتند. در این مطالعه تمام بیماران تحت درمان روزانه با داروی آنتی هیستامین خوراکی بودند. نتایج این مطالعه نشان داد که مصرف پودر سلولز باعث بهبود معنادار تمامی علائم رینیت آلرژیک و مخصوصا آبریزش بینی در این افراد شد. و هیچ گونه عارضه جانبی بالینی در این افراد گزارش نشد (۱۳). در مطالعه حاضر نیز پودر نازالیز توانست به طور معنی داری باعث بهبود آبریزش بینی بیماران شود اما بر روی خارش، سردرد، بویایی و گرفتگی بینی علاوه بر بهبود علائم نتوانست تغییر معنی داری ایجاد کند. در مطالعه ما همچون مطالعه دیگر محققان هیچ گونه عارضه جانبی دیده نشد. در مطالعه ای که در سال ۲۰۰۳ در کشور انگلیس انجام شد تاثیر پودر سلولز در درمان رینیت آلرژیک فصلی مورد بررسی قرار گرفت. در این مطالعه ۱۰۲ داوطلب با متوسط سن ۴۴ سال با سابقه رینیت آلرژیک وارد مطالعه

References

1. Alqarni MS, Bukhari ZM, Abukhodair AW, Binammar DY, Alzahrani A, Alkahtani A, et al. Diagnostic Value of Single-Photon Emission Tomography Stress Test in Patients With Suspected Coronary Artery Disease in Saudi Arabia. *Cureus*. 2021;13(10):e19071.
2. Dewey M, Siebes M, Kachelrieß M, Kofoed KF, Maurovich-Horvat P, Nikolaou K, et al. Clinical

quantitative cardiac imaging for the assessment of myocardial ischaemia. *Nat Rev Cardiol.* 2020;17(7):427-450.

3. Sciacaluga C, Ghionzoli N, Mandoli GE, Sisti N, D'Ascenzi F, Focardi M, et al. The role of non-invasive imaging modalities in cardiac allograft vasculopathy: an updated focus on current evidences. *Heart Fail Rev.* 2022;27(4):1235-1246.

4. Kitagawa K, George RT, Arbab-Zadeh A, Lima JA, Lardo AC. Characterization and correction of beam-hardening artifacts during dynamic volume CT assessment of myocardial perfusion. *Radiology.* 2010;256(1):111-8.

5. Ichihara T, Ogawa K, Motomura N, Kubo A, Hashimoto S. Compton scatter compensation using the triple-energy window method for single- and dual-isotope SPECT. *J Nucl Med.* 1993;34(12):2216-21.

6. Celler A, Dixon KL, Chang Z, Blinder S, Powe J, Harrop R. Problems created in attenuation-corrected SPECT images by artifacts in attenuation maps: a simulation study. *J Nucl Med.* 2005;46(2):335-43.

7. Zhang D, Ghaly M, Mok GSP. Interpolated CT for attenuation correction on respiratory gating cardiac SPECT/CT - A simulation study. *Med Phys.* 2019;46(6):2621-2628.

8. P Dorbala S, Ananthasubramaniam K, Armstrong IS, Chareonthaitawee P, DePuey EG, Einstein AJ, et al. Single Photon Emission Computed Tomography (SPECT) Myocardial Perfusion Imaging Guidelines: Instrumentation, Acquisition, Processing, and Interpretation. *J Nucl Cardiol.* 2018;25(5):1784-1846.

9. Gong P, Almasian M, van Soest G, de Bruin D, van Leeuwen T, Sampson D, et al. Parametric imaging of attenuation by optical coherence tomography: review of models, methods, and clinical translation. *J Biomed Opt.* 2020;25(4):1-34.

10. Hutton BF, Buvat I, Beekman FJ. Review and current status of SPECT scatter correction. *Phys Med Biol.* 2011;56(14):R85-112.

11. Pretorius PH, van Rensburg AJ, van Aswegen A, Lötter MG, Serfontein DE, Herbst CP. The channel ratio method of scatter correction for radionuclide image quantitation. *J Nucl Med.* 1993;34(2):330-5.

12. Axelsson B, Msaki P, Israelsson A. Subtraction of Compton-scattered photons in single-photon emission computerized tomography. *J Nucl Med.* 1984;25(4):490-4.

13. Cade SC, Arridge S, Evans MJ, Hutton BF. Use of measured scatter data for the attenuation correction of single photon emission tomography without transmission scanning. *Med Phys.* 2013;40(8):082506.

14. Pan TS, King MA, Luo DS, Dahlberg ST, Villegas BJ. Estimation of attenuation maps from scatter and photopeak window single photon-emission computed tomographic images of technetium 99m-labeled sestamibi. *J Nucl Cardiol.* 1997;4(1 Pt 1):42-51.

15. Bokulić T, Vastenhouw B, de Jong HW, van Dongen AJ, van Rijk PP, Beekman FJ. Monte Carlo-based down-scatter correction of SPECT attenuation maps. *Eur J Nucl Med Mol Imaging.* 2004;31(8):1173-81.