



## اثر حفاظتی تمرینات مقاومتی و ویتامین D بر تغییرات هیستوپاتولوژی بافت نخاع در رت‌های ماده مبتلا به آنسفالومیلیت خود ایمن تجربی

عصمت السادات موسوی: دکتری فیزیولوژی ورزشی، دانشگاه فرهنگیان، پردیس نسیمیه، تهران، ایران  
 ID ضیاء فلاح محمدی: دانشیار، گروه فیزیولوژی ورزش، دانشکده علوم ورزشی، دانشگاه مازندران، بابل، ایران (✉ نویسنده مسئول) [zia-falm@umz.ac.ir](mailto:zia-falm@umz.ac.ir)  
 فریده فیضی: مرکز تحقیقات زیست‌شناسی سلولی و مولکولی، پژوهشکده بهداشت، دانشگاه علوم پزشکی بابل، بابل، ایران

### چکیده

#### کلیدواژه‌ها

تمرین مقاومتی،  
 ویتامین D،  
 بافت نخاع،  
 مولتیپل اسکلروزیس

**زمینه و هدف:** آسیب‌شناسی طناب نخاعی یک عامل تعیین‌کننده اصلی ناتوانی غیرقابل برگشت در مولتیپل اسکلروزیس پیش‌رونده است. هدف از این مطالعه بررسی اثر حفاظتی تمرینات مقاومتی و ویتامین D بر تغییرات هیستوپاتولوژی بافت نخاع در رت‌های ماده مبتلا به آنسفالومیلیت خود ایمن تجربی بود.

**روش کار:** در این پژوهش تجربی، ۴۸ سر موش ماده نژاد لوئیز ۴ هفته‌ای به‌طور تصادفی به ۸ گروه کنترل سالم، کنترل MS، ویتامین D سالم، ویتامین MS+D، تمرین مقاومتی سالم، تمرین مقاومتی MS+D، ویتامین D+MS+تمرین مقاومتی تقسیم شدند. رت‌ها با نخاع خوکچه هندی و ادجوانت کامل ایمونیزه شدند. مدل EAE در انتهای هفته ششم تمرینات القاء شد. رت‌ها به ازای هر کیلوگرم وزن بدن ۵ میکروگرم ویتامین D3 در ۱۵۰ میکرولیتر روغن کنجد هر دو روز یک بار به مدت ۲ هفته به‌صورت داخل صفاقی دریافت کردند. پروتکل تمرین مقاومتی به مدت ۶ هفته و ۵ روز در هفته انجام شد. مقاطع میکروسکوپی انتخاب‌شده بافت نخاع، پس از رنگ‌آمیزی هماتوکسیلین و آئوزین با میکروسکوپ نوری مطالعه شدند.

**یافته‌ها:** یافته‌های هیستوپاتولوژی بافت نخاع نشان داد گروه‌های کنترل سالم، D کنترل سالم و D مقاومتی سالم دارای بافت نخاع کاملاً طبیعی بودند. در گروه کنترل MS علاوه بر تخریب شدید میلین، التهاب مشاهده شد. در گروه‌های تمرین مقاومتی سالم و مقاومتی MS پرخونی عروق مشاهده شد. در گروه D کنترل MS التهاب و تخریب میلین مشاهده شد و در گروه D مقاومتی MS التهاب و تخریب میلین به‌صورت جزئی وجود داشت.

**نتیجه‌گیری:** به‌نظر می‌رسد تمرینات مقاومتی به همراه مصرف ویتامین D می‌تواند از تخریب میلین و التهاب بافت نخاع جلوگیری کند.

**تعارض منافع:** گزارشی نشده است.  
**منبع حمایت‌کننده:** حامی مالی ندارد.

شیوه استناد به این مقاله:

Mousavi S, Falahmohammadi Z, Feizi F. The Protective Effect of Resistance Training and Vitamin D on the Histopathological Changes of Spinal Cord Tissue in Female Rats with Experimental Autoimmune Encephalomyelitis. Razi J Med Sci. 2025(6 Sep);32:101.

Copyright: ©2024 The Author(s); Published by Iran University of Medical Sciences. This is an open-access article distributed under the terms of the CC BY-NC-SA 4.0 (<https://creativecommons.org/licenses/by-nc-sa/4.0/deed.en>).

\*انتشار این مقاله به‌صورت دسترسی آزاد مطابق با CC BY-NC-SA 4.0 صورت گرفته است.



## The Protective Effect of Resistance Training and Vitamin D on the Histopathological Changes of Spinal Cord Tissue in Female Rats with Experimental Autoimmune Encephalomyelitis

**Smatalasadat Mousavi:** PhD in Sports Physiology, Farhangian University, Nasibah Campus, Tehran, Iran

**Zia Falahmohammadi:** Associate Professor, Department of Exercise Physiology, Faculty of Sport Sciences, University of Mazandaran, Babolsar, Mazandaran, Iran (\* Corresponding Author) [zia-falm@umz.ac.ir](mailto:zia-falm@umz.ac.ir)

**Farideh Feizi:** Cellular and Molecular Biology Research Center, Health Research Institute, Babol University of Medical Sciences, Babol, Iran

### Abstract

**Background & Aims:** Multiple sclerosis is defined as a chronic inflammatory disease of the central nervous system that results in large focal lesions in the white matter of the brain and spinal cord, characterized by primary demyelination of variable axonal extent (1-4). Recently, the spinal cord tissue has received a lot of attention, so that the disorder in the spinal cord tissue leads to the disability of the affected patients (5-7). Spinal cord pathology is a major determinant of irreversible disability in progressive multiple sclerosis. Demyelinated lesion is the main characteristic of multiple sclerosis pathology (8-10). Considering the defined anatomy of the spinal cord, the study of the topography of the lesion may provide important clues about the pathogenesis of the disease. Therefore, examination of the spinal cord tissue and its possible histopathology results can be useful. There is a need for better use of existing treatments and the need for new alternative treatment options to stop the progression of multiple sclerosis and improve the mechanisms (12). In this regard, vitamin D is known as an important immunomodulatory factor, and as a result, poor vitamin D status is associated with a large number of diseases, including multiple sclerosis (14-16). On the other hand, today it is known that exercise is beneficial for the whole body and even the brain. Exercise increases the blood flow in the whole body and of course the blood flow in the brain increases as well. Studies conducted on humans and animals show that exercise increases brain function (including increasing synaptic plasticity and increasing learning and memory) and helps to recover from neurological diseases (20). In animal models of multiple sclerosis, it has been shown that exercise improves spinal cord demyelination, reduces the permeability of the blood brain barrier, and reduces the infiltration of leukocytes (21).

So far, research has not investigated the effect of exercise along with vitamin D supplementation on brain tissue structure in MS. Aerobic exercises can improve the walking speed and balance of people with MS (22, 23) and are very effective in reducing the fatigue of these patients (24). However, patients with MS may not be able to use endurance exercises due to severe weakness; because they cannot perform endurance exercises with intensity and in sufficient time. Therefore, a period of resistance training can be more effective than endurance training. Resistance exercises can improve motor performance and muscle strength in patients with MS. Also, performing resistance training causes movement units to be called and increase the frequency of electric discharge of motor neurons, following these changes, the amount of fatigue decreases and the energy to perform the activity increases. In addition, the beneficial effects of resistance training on the nervous system have been reported (25). The strategy of preventive effects of regular resistance exercises along with vitamin D consumption with the aim of synergizing these two factors in dealing with MS disease is a new perspective, whose effects on the histopathology of the spinal cord tissue in the experimental autoimmune encephalomyelitis model have not been investigated so far. Therefore, in the present study, the researcher intends to evaluate the protective effect of Resistance Training and Vitamin D on the histopathological changes of spinal cord tissue in Female Rats with Experimental Autoimmune Encephalomyelitis.

**Methods:** In this experimental study, In this experimental research, 48 male Louise 4-week-old female rats were randomly divided into 8 groups: healthy control, MS control, healthy vitamin D, vitamin D+MS, healthy resistance training, resistance training+MS, vitamin D+healthy resistance, MS+resistance training+vitamin D. The rats were immunized with the guinea pig's spit and complete adjuvant. The EAE model was induced at the end of the sixth week of exercise. Rats

### Keywords

Resistance Training,  
Vitamin D,  
Spinal Cord Tissue,  
Multiple Sclerosis

Received: 01/03/2025

Published: 06/09/2025

received 5 µg of body weight per kilogram of vitamin D3 in 150 µl of sesame oil every two days once for 2 weeks' intraperitoneal injection. Resistance training protocol was performed for 6 weeks and 5 days a week. Starting a training program with a load equal to 50% of the body weight of the rat. Animals in the first two sessions performed 8 to 10 repetitions (climbing the ladder) at 2-minute breaks. Selected microscopic sections of spinal cord tissue, then stained with hematoxylin and eosin were studied with optical microscope.

**Results:** Histopathological findings of the spinal cord showed that healthy control, D healthy control and healthy D resistance group were spinal cord tissue completely normal. In the MS control group, in addition to severe myelin degradation, inflammation was observed. In the healthy resistance training and MS resistance groups was observed vascular Hyperemia. In the D MS control group was found inflammation and myelin degradation, and in the D MS resistance group, inflammation and myelin degradation were partially.

**Conclusion:** The histopathology results of the spinal cord tissue in the present study showed that severe myelin destruction and inflammatory cells were observed in the MS control groups. In addition to the destruction of the spinal cord, the size of the spinal cord has increased and there is also an accumulation of inflammatory cells. In the healthy and multiple sclerosis resistance training groups, vascular hyperemia was observed, but there was no myelin destruction and inflammation. These findings are consistent with the results of previous studies that have shown that multiple sclerosis is associated with the destruction of myelin and inflammatory cells in the spinal cord tissue (8-10). Consistent with the results of the present study, Luzinski et al. (2021) reported that exercise in animal models of multiple sclerosis improves spinal cord demyelination and inflammation (21). In animal studies, the results of exercise in healthy mice or modeling neurological conditions include reduced neuroinflammation or breakdown of the blood-brain barrier, neurogenesis, oligodendrogenesis, neuroprotection, and remyelination. The mechanisms by which exercise improves CNS health appear to be brain-derived neurotrophic factor production, reduction of pro-inflammatory responses, and modulation of microglia activity (29-32).

Also, the histopathology findings of the spinal cord tissue showed that inflammation and myelin destruction were observed in the vitamin D control experimental autoimmune encephalomyelitis group, however, myelin destruction was less than the experimental autoimmune encephalomyelitis group. Therefore, vitamin D3 consumption has an effect on the histopathology of the spinal cord tissue of female rats suffering from experimental autoimmune encephalomyelitis (EAE). According to the results, vitamin D3 consumption can prevent myelin destruction and inflammation of the spinal cord tissue. Vitamin D can help regulate immunity and inflammation in multiple sclerosis (14, 15). Since the spinal cord tissue of the multiple sclerosis vitamin D group had less myelin destruction than the multiple sclerosis control group, it can be concluded that vitamin D had a positive protective role in preventing EAE complications. On the other hand, in the present research, the findings of the histopathology of the spinal cord tissue showed that in the combined group of resistance training with vitamin D consumption in the MS group, inflammation and myelin destruction were present in a small way, in fact, the myelin destruction was less compared to multiple sclerosis. Therefore, according to the results of resistance training and vitamin D consumption alone, the combination of resistance training and vitamin D consumption can prevent the destruction of myelin and inflammation of the spinal cord tissue. There were some limitations in the present research, including the lack of measurement of functional indicators of spinal cord tissue. Also, by changing the dose of vitamin D, clearer results may be achieved. However, more research is needed in this field.

According to the results, it seems that resistance exercises along with vitamin D intake can prevent myelin destruction and inflammation of spinal cord tissue. Since there was less myelin destruction in the spinal cord tissue following resistance training and vitamin D consumption than in the MS group, it can be concluded that resistance training and vitamin D consumption had a positive protective role in preventing EAE complications.

**Conflicts of interest:** None

**Funding:** None

### Cite this article as:

Mousavi S, Falahmohammadi Z, Feizi F. The Protective Effect of Resistance Training and Vitamin D on the Histopathological Changes of Spinal Cord Tissue in Female Rats with Experimental Autoimmune Encephalomyelitis. *Razi J Med Sci.* 2025(6 Sep);32:101.

Copyright: ©2024 The Author(s); Published by Iran University of Medical Sciences. This is an open-access article distributed under the terms of the CC BY-NC-SA 4.0 (<https://creativecommons.org/licenses/by-nc-sa/4.0/deed.en>).

**\*This work is published under CC BY-NC-SA 4.0 licence.**

## مقدمه

مولتیپل اسکلروزیس به عنوان یک بیماری التهابی مزمن سیستم عصبی مرکزی تعریف شده است که منجر به ضایعات کانونی بزرگ در ماده سفید مغز و نخاع می شود که با دمیلائیناسیون اولیه با وسعت متغیر آکسون مشخص می شود (۴-۱). اخیراً بافت نخاع مورد توجه زیادی قرار گرفته است به طوری که اختلال در بافت نخاع ناتوانی بیماران مبتلا را به همراه دارد (۷-۵). آسیب شناسی طناب نخاعی یک عامل تعیین کننده اصلی ناتوانی غیرقابل برگشت در مولتیپل اسکلروزیس پیشرونده است. ضایعه دمیلائینه شده مشخصه اصلی آسیب شناسی مولتیپل اسکلروزیس است (۱۰-۸). با توجه به آناتومی مشخص شده نخاع، مطالعه توپوگرافی ضایعه ممکن است سرنخ های مهمی در مورد پاتوژنز بیماری ارائه دهد. بنابراین بررسی بافت نخاع و نتایج احتمالی هیستوپاتولوژی آن می توانند مفید باشد. نخاع بخشی از سیستم عصبی مرکزی است که بسیاری از وظایف آن از جمله وظایف حرکتی را بر عهده دارد و تخریب بافت میلین مسیره های آن می تواند موجب اختلال حرکتی شود (۱۱).

نیاز به استفاده بهتر از درمان های موجود و ضرورت گزینه های درمانی جدید جایگزین برای توقف پیشرفت بیماری مولتیپل اسکلروزیس و بهبود مکانیسم ها وجود دارد (۱۲). در همین رابطه، ویتامین D از دیرباز برای عملکرد اصلی خود در متابولیسم کلسیم شناخته شده است، جایی که جذب کلسیم روده ای را تحریک می کند (۱۳). ویتامین D همچنین به عنوان یک عامل تعدیل کننده ایمنی مهم شناخته می شود و در نتیجه وضعیت ضعیف ویتامین D با تعداد زیادی از بیماری ها از جمله مولتیپل اسکلروزیس مرتبط است (۱۴-۱۶). علاوه بر این، چندین ژن مرتبط با ویتامین D در رابطه با نقش آنها در ایجاد ام اس مورد بررسی قرار گرفته است (۱۷). شواهد اپیدمیولوژیک ارتباط بین مولتیپل اسکلروزیس و ویتامین D توسط مطالعات در بزرگسالان پشتیبانی می شود. در میان شرکت کنندگان، زنانی که در ابتدا، رژیم غذایی یا مکمل، ویتامین D بالایی دریافت می کردند، در مقایسه با زنان با مصرف کم ویتامین D،

خطر نسبی کمتری برای ابتلا به مولتیپل اسکلروزیس داشتند (۱۸). سایر داده های آینده نگر در پرسنل نظامی همبستگی معکوس بین سطح ویتامین D سرم و خطر ابتلا به ام اس را نشان داد (۱۹). از طرفی، امروزه مشخص شده است که ورزش برای همه بدن و حتی مغز سودمند است ورزش جریان خون را در کل بدن افزایش می دهد و بالطبع جریان خون در مغز نیز افزایش می یابد. مطالعات انجام شده بر روی انسان و حیوان نشان می دهد که ورزش باعث افزایش عملکرد مغز (شامل افزایش شکل پذیری سیناپسی و افزایش یادگیری و حافظه) و کمک به بهبودی بیماری های عصبی می شود (۲۰). در مدل های حیوانی مولتیپل اسکلروزیس نشان داده شده است که ورزش باعث بهبود دمیلائیناسیون نخاعی، کاهش نفوذپذیری سد خونی مغز و کاهش نفوذ لکوسیت ها می شود (۲۱).

تاکنون در تحقیقات به بررسی اثر تمرینات ورزشی به همراه مکمل گیری ویتامین D بر ساختار بافت مغز در بیماری MS پرداخته نشده است. تمرینات هوازی می تواند سرعت راه رفتن و تعادل افراد مبتلا به ام اس را بهبود بخشد (۲۲، ۲۳) و در کاهش خستگی این بیماران بسیار موثر می باشد (۲۴). با این حال، بیماران مبتلا به ام اس به علت ضعف شدید ممکن است قادر نباشند از تمرینات استقامتی استفاده کنند؛ زیرا آنها نمی توانند تمرینات استقامتی را با شدت و در مدت زمان کافی انجام دهند. بنابراین، یک دوره تمرین مقاومتی بیش از تمرین استقامتی می تواند مؤثر باشد. تمرینات مقاومتی می توانند باعث بهبود عملکرد حرکتی و قدرت عضلانی در بیماران مبتلا به ام اس شوند. همچنین انجام تمرین مقاومتی باعث فراخوانی واحدهای حرکتی و افزایش تواتر تخلیه الکتریکی نورون های حرکتی می شود به دنبال این تغییرات میزان خستگی کاهش یافته و انرژی انجام فعالیت افزایش می یابد. علاوه بر این، اثرات مفید تمرینات مقاومتی بر سیستم عصبی گزارش شده است (۲۵). بنابراین اثرات مفید احتمالی تمرینات مقاومتی بر بافت نخاع می تواند پیامدهای امیدوار کننده ای برای این بیماران به همراه داشته باشد. راهبرد اثرات پیشگیرانه تمرینات منظم مقاومتی همراه با مصرف ویتامین D با هدف هم افزایی این دو

عامل، در مقابله با بیماری ام اس دیدگاه تازه ای است که تاکنون اثرات آن بر هیستوپاتولوژی بافت نخاع در مدل آنسفالمیلیت خود ایمن تجربی بررسی نشده است. بنابراین، در پژوهش حاضر محقق قصد دارد به ارزیابی اثر حفاظتی تمرینات مقاومتی و ویتامین D بر تغییرات هیستوپاتولوژی بافت نخاع در رت های ماده مبتلا به آنسفالمیلیت خود ایمن تجربی بپردازد.

## روش کار

پژوهش حاضر از نوع تجربی می باشد. مطالعه حاضر با شماره IR.UMZ.REC.097004 در کمیته اخلاق در پژوهش دانشگاه مازندران مورد تایید قرار گرفت. در این پژوهش از ۴۸ سر رت ماده نژاد لوئیز ۴ هفته‌ای از شرکت داروپخش تهران استفاده شد. موش‌ها توسط محققین در آزمایشگاه جوندگان دانشکده علوم ورزشی دانشگاه مازندران پس از ۲ هفته آشنایی با محیط آزمایشگاه، پروتکل تمرینی خود را در سن ۶ هفته آغاز کردند. معیار انتخاب به مطالعه حاضر شامل ماده بودن موش‌ها و قرار گرفتن در محدوده وزنی مورد نظر بود. معیار خروج از مطالعه عدم اجرای پروتکل تمرینی و مصرف نکردن مکمل و آسیب حین اجرا تمرین بود. در طی دوره پژوهش غذای استاندارد پلت و آب به صورت آزاد در اختیار گروه‌ها قرار گرفت و رت‌ها در گروه‌های چهار تایی و در محیطی با میلنگین دمای  $22 \pm 1/4$  درجه سانتی‌گراد، رطوبت ۵۵٪ و چرخه روشنایی تاریکی ۱۲:۱۲ ساعت در قفس‌های مخصوص از جنس پلی‌کربنات نگهداری شدند. حیوانات پس از آشنایی با شرایط آزمایشگاه به طور تصادفی به هشت گروه تقسیم شدند: ۱- گروه پایه که در طول آزمایش در قفس نگهداری شدند (کنترل سالم)، ۲- گروهی که بدون انجام تمرین و دریافت مکمل ویتامین D، مخلوطی از ادجوانت و نخاع خوکچه هندی (به منظور القاء EAE) دریافت کرد (کنترل MS)، ۳- گروهی که در طول آزمایش فقط مکمل ویتامین D دریافت کرد (گروه ویتامین D سالم)، ۴- گروهی که در کنار دریافت مکمل ویتامین D مخلوطی از ادجوانت و

نخاع نیز به آن‌ها تزریق شد (گروه ویتامین MS+ D)، ۵- گروهی که در طول آزمایش فقط تمرین مقاومتی را انجام داد (گروه تمرین مقاومتی سالم)، ۶- گروهی که در طول آزمایش فقط تمرین مقاومتی را انجام دادند و در نهایت مخلوطی از ادجوانت و نخاع خوکچه به آن‌ها تزریق شد (گروه تمرین مقاومتی + MS)، ۷- گروهی که در طول آزمایش در کنار مصرف مکمل ویتامین D تمرین مقاومتی انجام داد (گروه ویتامین D + مقاومتی سالم)، ۸- گروهی که در طول آزمایش در کنار مصرف مکمل ویتامین D تمرین مقاومتی انجام داد و در نهایت مخلوط ادجوانت و نخاع خوکچه به آن‌ها تزریق شد (گروه MS+تمرین مقاومتی + ویتامین D).

به منظور القاء EAE در حیوانات از مخلوطی از نخاع خوکچه و ادجوانت استفاده شد. بدین منظور ابتدا ۶ سر خوکچه هندی از انستیتو پاستور تهران خریداری شده و به آزمایشگاه منتقل شدند. هر یک از این خوکچه‌ها به وسیله کتامین (۵۰-۳۰ میکرولیتر بر کیلوگرم) و زایلازین (۵-۳ میکرولیتر بر کیلوگرم) بیهوش شده و نخاع آن برای انجام مراحل بعدی آزمایش خارج شد. پس از بیرون آوردن نخاع خوکچه و منتقل کردن آن به داخل میکروتیوب، به منظور فریز کردن بافت (نخاع خوکچه)، آن را داخل ازت (نیتروژن مایع) قرار داده و سپس نخاع فریز شده دومرتبه در هاون پر از ازت قرار داده شد و درحالی که در مایع شناور بود، کوبیده شد. به منظور هموژن کردن، بافت کوبیده شده را با نسبت برابر با سالین مخلوط کرده و در دمای ۵ درجه سانتیگراد در دستگاه شیکر قرار داده تا بطور کامل هموژن شد. نهایتاً نخاع هموژن شده و ادجوانت خریداری شده از شرکت سیگما را با نسبت ۱ به ۱ مخلوط کرده و بعد از بیهوش کردن رت‌ها به وسیله کتامین (۷۰ میکرولیتر بر کیلوگرم) به هر رت مقدار ۰/۴ ml از محلول حاصل، در پایه دم حیوان، تزریق شد. روند بیماری روزانه مورد ارزیابی قرار گرفت. مقیاس ارزیابی شدت بیماری شامل؛ صفر عدم بروز بیماری، ۱- اختلال در حرکت دم، ۲- فلج شدن دم، ۳- اختلال

در راه رفتن، ۴- فلج یک پا، ۵- فلجی هر دو پا، ۶- فلجی چهار دست و پا و ۷- مرگ می باشد (۲۶).

تمرین مقاومتی شامل بالا رفتن از نردبان مخصوص تمرینات مقاومتی جوندگان (نردبان به ارتفاع ۱ متر و فاصله پله‌ها ۲ سانتیمتر از یکدیگر و شیب ۹۰ درجه) بود که با اضافه کردن وزنه به دم موش‌ها انجام گرفت. تمرینات ۵ روز در هفته و به مدت ۶ هفته بود. پیش از شروع برنامه تمرین، بالا رفتن از نردبان به حیوانات آموزش داده شد. به منظور تحریک برای اجرای تمرینات تنها از لمس کردن و مالیدن دم استفاده شد. در ابتدای برنامه تمرینی مقاومتی به منظور گرم کردن، موش‌ها سه بار بدون وزنه و بدون استراحت بین تکرارها از نردبان بالا رفتند. سپس وزنه‌های مورد نظر آن جلسه تمرینی به دم موش‌ها متصل شد. در هفته‌های آخر برای جلوگیری از صدمه و آسیب دیدگی دم موش‌ها باتوجه به افزایش وزنه‌ها، به چندین نقطه متفاوت از دم موش وزنه متصل شد. برای شدت اولیه برای شروع برنامه تمرین مقاومتی ۵۰ درصد وزن بدن حیوان بود. در جلسه آخر هر هفته تمرینی پس از اتمام برنامه تمرینی مربوط به آن جلسه، برای به دست آوردن IRM جدید به منظور افزایش شدت تمرین در هفته بعد، به بیشترین وزنه حمل شده توسط موش در آن جلسه یک وزنه ۳۰ گرمی اضافه و اجازه داده شد موش یک تکرار را با آن انجام دهد. پس از ۲ دقیقه استراحت وزنه ۳۰ گرمی دیگری به وزنه قبلی اضافه شد و این عمل تا زمانی که موش قادر به بالا بردن وزنه نباشد، ادامه یافت. وزنه جدید به عنوان وزنه شروع برای جلسه آینده در نظر گرفته شد. تعداد تکرارها برای اضافه کردن وزنه‌های ۳۰ گرمی حداکثر ۶ تا ۸ تکرار بود و در جلسه بعدی با ۵۰، ۷۵ و ۹۰ درصد هر کدام دو تکرار و یک تکرار با ۱۰۰ درصد وزن وزنه تمرین انجام شد (۲۷).

موش‌های گروه‌های EAE به ازای هر کیلوگرم وزن بدن ۵ میکروگرم ویتامین D3 در ۱۵۰ میکرو لیتر روغن کنجد هر دو روز یک بار به صورت داخل صفاقی دریافت کردند و گروه کنترل موش‌های مبتلا به EAE به هر موش ۱۵۰ میکرو لیتر روغن کنجد هر دو

روز یک بار به صورت داخل صفاقی تجویز شد. تجویز ویتامین D3 سه روز قبل از القا EAE آغاز شد و موش‌ها به مدت ۲ هفته ویتامین D3 مصرف کردند. انتخاب دوز تزریقی ویتامین در این مطالعه براساس مطالعات مشابه بود که از این ویتامین جهت درمان بیماری‌ها در مدل‌های حیوانی استفاده شده است (۲۸).

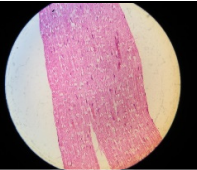
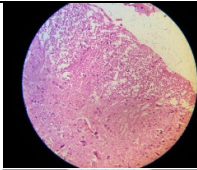
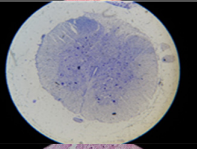
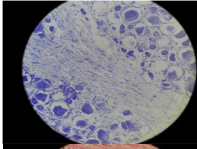
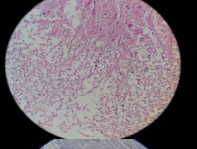
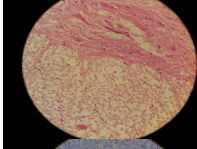
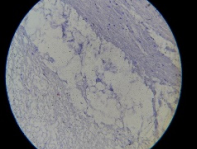
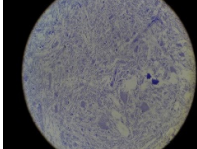
ابتدا موش‌ها توسط کتامین زایلازین به نسبت ۶۰٪ (۵ میلی لیتر کتامین به ۳ میلی لیتر زایلازین) به صورت داخل صفاقی، تزریق گردید. سپس بافت مغز به سرعت پس از جراحی حیوان از داخل جمجمه به دقت خارج شد و به سرعت به داخل یخچال ۷۰- انتقال داده شد. نخاع نمونه‌ها نیز در داخل فرمالین بافر ۱۰ درصد قرار گرفت. بافت نخاع موش‌هایی که در بافر فرمالین قرار داده شده به آزمایشگاه برای رنگ آمیزی بافتی ارسال شد. سپس طی مراحل معمول تهیه بلوک‌های پارافینی، نمونه‌های نخاع بطوری که محل برش ساژیتال به طرف پایین باشد، داخل بلوک قرار گرفت. در ادامه با استفاده از دستگاه میکروتوم برش‌هایی به ضخامت ۵ میکرومتر از قلب‌های پارافینی تهیه گردید. در نهایت نمونه‌های بافتی با روش معمول رنگ آمیزی هماتوکسیلین- ائوزین رنگ آمیزی شدند. برای دیدن میلین تخریب شده اقدام به رنگ آمیزی تولوئیدین-بلو- مارکی شد.

### یافته‌ها

یافته‌های هیستوپاتولوژی بافت نخاع در گروه کنترل سالم نشان دهنده طبیعی بودن بافت می باشد. همچنین در گروه مقاومتی سالم پرخونی بافت مشاهده می شود که می توان آن را از نتایج تمرین مقاومتی دانست. از سوی دیگر، در گروه کنترل MS علاوه بر تخریب شدید میلین، تجمع سلول‌های التهابی نیز مشاهده شد. همچنین اندازه بافت نخاع افزایش یافت. به عبارت دیگر، در هر دوی گروه‌های تمرین مقاومتی سالم و مقاومتی MS پرخونی عروق مشاهده اما تخریب میلین و التهاب وجود نداشت (شکل ۱).

از سوی دیگر، در گروه ویتامین D سالم پرخونی عروق مشاهده نمی شود، همچنین تخریب میلین و التهاب وجود ندارد و بافت نخاع سالم و کاملاً طبیعی می باشد (شکل ۲).

یافته‌های هیستوپاتولوژی بافت نخاع نشان داد در گروه ویتامین D کنترل MS التهاب و تخریب میلین مشاهده شد. با آن که التهاب در نمونه های بافتی این گروه مشاهده می شود و از گروه ام اس هم بیشتر

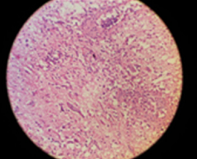
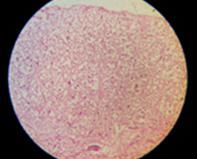
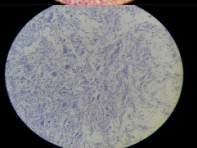
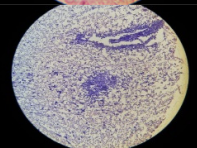
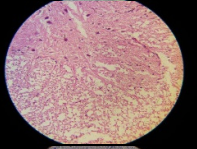
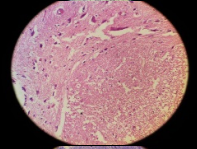
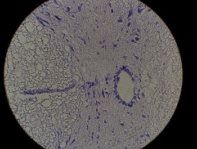
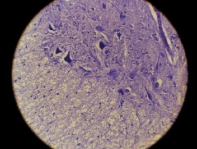
توضیحات	گروه	بافت نخاع	
کاملاً طبیعی و سالم	کنترل سالم		
علاوه بر تخریب شدید میلین، سایز نخاع بزرگتر شده و تجمع سلولهای التهابی نیز مشاهده می شود.	کنترل MS		
پرخونی عروق مشاهده می شود. تخریب میلین و التهاب مشاهده نمی شود.	مقاومتی سالم		
پرخونی عروق مشاهده می شود. تخریب میلین و التهاب مشاهده نمی شود.	مقاومتی MS		

شکل ۱- تغییرات هیستوپاتولوژی بافت نخاع رت های مدل EAE در گروه های کنترل و تمرین پس از دوره مداخله

است اما تخریب میلین کمتر از گروه ام اس می باشد.

صورت جزئی وجود داشت در واقع تخریب میلین به نسبت MS کمتر بود. به عبارت دیگر، از جنبه بافت شناسی تیمار تمرین مقاومتی و ویتامین D به صورت

یافته های هیستوپاتولوژی بافت نخاع نشان داد در گروه ترکیبی تمرین مقاومتی به همراه مصرف ویتامین D در گروه ام اس، التهاب و تخریب میلین به

توضیحات	گروه	بافت نخاع	
<p>التهاب مشاهده می شود و نسبت به گروه ام اس بیشتر است. تخریب میلین کمتر از گروه ام اس می باشد.</p> <p>پرخونی عروق مشاهده نمی شود تخریب میلین و التهاب ندارد سالم و کاملاً طبیعی</p>	MS D کنترل		
	D کنترل سالم		
<p>کاملاً طبیعی و سالم</p> <p>التهاب و تخریب میلین به صورت جزئی وجود دارد.</p>	D مقاومتی سالم		
	D مقاومتی MS		

شکل ۲- تغییرات هیستوپاتولوژی بافت نخاع رت های مدل EAE در گروه های کنترل و ویتامین D پس از دوره مداخله

شکل ۳- تغییرات هیستوپاتولوژی بافت نخاع رت های مدل EAE در گروه های تمرین و ویتامین D پس از دوره مداخله

پیش آماده سازی تاثیر حفاظتی قابل توجهی نشان داد و موجب مقاومت بافت در برابر آثار تخریبی و التهابی سم القاء کننده بیماری ام اس شد (شکل ۳).

### بحث

نتایج هیستوپاتولوژی بافت نخاع در مطالعه حاضر نشان داد در گروه های کنترل MS، تخریب میلین شدید و سلولهای التهابی مشاهده می شود. علاوه بر تخریب سائز نخاع بزرگتر شده و تجمع سلولهای التهابی نیز وجود دارد. در گروه های تمرین مقاومتی سالم و مقاومتی مولتیپل اسکروزیس پرخونی عروق مشاهده اما تخریب میلین و التهاب وجود نداشت. این یافته ها با نتایج مطالعات قبلی که نشان داده اند مولتیپل اسکروزیس با تخریب میلین و سلولهای التهابی در بافت نخاع همراه است، همخوان می باشد (۸-۱۰). همخوان با نتایج مطالعه حاضر، لوزینسکی و همکاران (۲۰۲۱) گزارش کردند که تمرین در مدل های حیوانی مولتیپل اسکروزیس باعث بهبود دمیالیناسیون نخاعی و التهاب می شود (۲۱). در مطالعات حیوانی، نتایج ورزش در موش های سالم یا مدل سازی شرایط عصبی شامل کاهش التهاب عصبی یا شکست سد خونی مغزی، نورونز، اولیگودندرونز، محافظت عصبی و میلین سازی مجدد است. به نظر می رسد مکانیسم هایی که توسط آن ورزش سلامت دستگاه عصبی مرکزی را بهبود می بخشد، مانند تولید فاکتور نوروتروفیک مشتق از مغز، کاهش پاسخ های پیش التهابی و تعدیل فعالیت میکروگلیا است (۳۲-۲۹). با توجه به نتایج مطالعه ما نیز تمرین مقاومتی می تواند از تخریب میلین و التهاب بافت نخاع جلوگیری کند. بنابراین، از آنجایی که بافت نخاع گروه تمرین مقاومتی ام اس تخریب میلین کمتری نسبت به گروه کنترل ام اس داشت می توان چنین برداشت کرد که تمرین مقاومتی نقش حفاظتی مثبتی بر جلوگیری از عوارض EAE داشته است.

همچنین یافته های هیستوپاتولوژی بافت نخاع نشان داد در گروه ویتامین D کنترل آنسفالومیلیت خود ایمن تجربی التهاب و تخریب میلین مشاهده شد

با این حال تخریب میلین کمتر از گروه آنسفالومیلیت خود ایمن تجربی می باشد. لذا مصرف ویتامین D3 بر هیستوپاتولوژی بافت نخاع رت های ماده مبتلا به آنسفالومیلیت خود ایمن تجربی (EAE) تاثیر دارد با توجه به نتایج مصرف ویتامین D3 می تواند از تخریب میلین و التهاب بافت نخاع جلوگیری کند. ویتامین D می تواند به تنظیم ایمنی و التهاب در بیماری مولتیپل اسکروزیس کمک کند (۱۴،۱۵). از آنجایی که بافت نخاع گروه ویتامین D مولتیپل اسکروزیس تخریب میلین کمتری نسبت به گروه کنترل مولتیپل اسکروزیس داشت می توان چنین برداشت کرد که ویتامین D نقش حفاظتی مثبتی بر جلوگیری از عوارض EAE داشته است. از طرفی، در تحقیق حاضر، یافته های هیستوپاتولوژی بافت نخاع نشان داد در گروه ترکیبی تمرین مقاومتی به همراه مصرف ویتامین D در گروه ام اس، التهاب و تخریب میلین به صورت جزئی وجود داشت در واقع تخریب میلین به نسبت مولتیپل اسکروزیس کمتر بود. بنابراین با توجه به نتایج تمرین مقاومتی و مصرف ویتامین D به تنهایی همچنین ترکیب تمرین مقاومتی به همراه مصرف ویتامین D می تواند از تخریب میلین و التهاب بافت نخاع جلوگیری کند. بنابراین به نظر می رسد اثرگذاری ترکیب تمرین و ویتامین D به نوع بافت، نوع عوامل مورد بررسی و همچنین احتمالاً تفاوت مسیرهای درگیر بستگی دارد که نیاز به تحقیقات بیشتری دارد. انتظار می رود مصرف ویتامین D و تمرینات مقاومتی به صورت مستقل یا ترکیبی بتواند سرعت پیشرفت بیماری مولتیپل اسکروزیس را کاهش دهد. البته نتایج تحقیق ما با توجه به ارزیابی بالینی و نمونه های بافتی نشان می دهد که به دلیل محدود بودن دوره زمانی بیماری این تغییرات درمقایسه با گروه سالم چشمگیر نبود. در نتیجه اثرات حفاظتی این متغیرها اگرچه مشاهده شد، اما معنادار نبود. البته نتایج بافتی نخاع نشان داد که با توجه به اینکه این بخش از سیستم در ابتدا درگیر بیماری می شود در گروه بیمار نسبت به گروه سالم تغییرات شدیدی را متحمل شده است و اثر حفاظتی مصرف

### ملاحظات اخلاقی

این مقاله با کد اخلاق به شماره IR.UMZ.REC.097004 از کارگروه اخلاق در پژوهش دانشگاه مازندران انجام شده است.

### مشارکت نویسندگان

مفهوم سازی و روش کار: ضیا فلاح محمدی و فریده فیضی؛ ویرایش و مرور: ضیاء فلاح محمدی و عصمت السادات موسوی؛ نوشتن مقاله و تحلیلی داده‌ها: ضیاء فلاح محمدی

### References

1. Mahad DH, Trapp BD, Lassmann H. Pathological mechanisms in progressive multiple sclerosis. *Lancet Neurol*. 2015; 14: 183-193
2. Thompson AJ, Baranzini SE, Geurts J, Hemmer B, Ciccarelli O. Multiple sclerosis. *Lancet*. 2018;391:1622-36.
3. Bevan RJ, Evans R, Griffiths L, Watkins LM, Rees MI, Magliozzi R, et al. Meningeal inflammation and cortical demyelination in acute multiple sclerosis. *Ann Neurol*. 2018; 84:829-42.
4. Kutzelnigg A, Lassmann H. Pathology of multiple sclerosis and related inflammatory demyelinating diseases. *Handb Clin Neurol*. 2014; 122:15-58.
5. Rovira À, León A. MR in the diagnosis and monitoring of multiple sclerosis: an overview. *European journal of radiology*, 2008; 67(3):409-14
6. Lieury A, Chanal M, Androdias G, Reynolds R, Cavagna S, Giraudon P, et al. Tissue remodeling in periplaque regions of multiple sclerosis spinal cord lesions. *Glia*. 2014;62(10):1645-58
7. Schlaeger R, Papinutto N, Panara V, Bevan C, Lobach IV, Bucci M, et al. Spinal cord gray matter atrophy correlates with multiple sclerosis disability. *Ann Neurol*. 2014;76(4):568-80
8. Gilmore CP, Geurts JJ, Evangelou N, Bot JC, van Schijndel RA, Pouwels PJ, et al. Spinal cord grey matter lesions in multiple sclerosis detected by post-mortem high field MR imaging. *Mult Scler*. 2009;15(2):180-8
9. Popescu BF, Pirko I, Lucchinetti CF. Pathology of multiple sclerosis: where do we stand? *Continuum (Minneapolis)*. 2013;19(4):901-21
10. Lassmann H. Multiple Sclerosis Pathology. *Cold Spring Harb Perspect Med*. 2018;8(3):a028936
11. Waldman AD, Catania C, Pisa M. Histopathological Characterization of Staged Lesion

ویتامین D و تمرین مقاومتی به تنهایی یا ترکیبی سبب بهبود شاخص‌های بافتی نخاع شده است. در نتیجه، در صورتی که بازه زمانی اندازه‌گیری‌های بافت مغز از ۲ هفته به ۴ هفته تغییر می‌یافت با توجه به اینکه تغییر بیان ژنها و در نتیجه مقدار فاکتورها به زمان بیشتری نیاز دارد احتمالاً نتایج القای بیماری و حفاظتی ویتامین D و تمرینات مقاومتی می‌توانست در مقایسه با بازه زمانی ۲ هفته‌ای تغییرات واضح‌تری داشته باشد. در مجموع، احتمالاً مداخله تمرین به همراه مصرف ویتامین D می‌تواند به کاهش تغییرات پاتولوژیک بافت نخاع کمک کند. تمرین مقاومتی از نقاط قوت تحقیق حاضر بود؛ چرا که این نوع تمرین پاسخ‌ها و سازگاری‌های متفاوتی نسبت به برنامه‌های تمرینی دیگر می‌تواند به همراه داشته باشد. محدودیت‌هایی نیز در تحقیق حاضر وجود داشت که از جمله می‌توان به عدم اندازه‌گیری شاخص‌های عملکردی بافت نخاع اشاره کرد. همچنین با تغییر دوز مصرفی ویتامین D نیز ممکن است بتوان به نتایج روشن‌تری دست یافت. به هر حال تحقیقات بیشتری در این زمینه مورد نیاز می‌باشد.

### نتیجه‌گیری

با توجه به نتایج به نظر می‌رسد تمرینات مقاومتی به همراه مصرف ویتامین D می‌تواند از تخریب میلین و التهاب بافت نخاع جلوگیری کند. از آنجایی که متعاقب تمرینات مقاومتی و مصرف ویتامین D بافت نخاع تخریب میلین کمتری نسبت به گروه ام اس داشت می‌توان چنین برداشت کرد که تمرینات مقاومتی و مصرف ویتامین D نقش حفاظتی مثبتی بر جلوگیری از عوارض EAE داشته است.

### تقدیر و تشکر

مطالعه حاضر مستخرج از رساله دکتری با شماره IR.UMZ.REC.097004 می‌باشد. بدین وسیله از کلیه افرادی که در انجام تحقیق حاضر همکاری داشته‌اند، صمیمانه تشکر و قدردانی می‌شود.

- Topography in the Multiple Sclerosis Spinal Cord. medRxiv; 2022.
12. Anlar O. Treatment of multiple sclerosis. *CNS Neurol Disord Drug Targets*. 2009;8(3):167-74
  13. Holick MF. Vitamin D deficiency. *N Engl J Med*. 2007;357(3):266–281
  14. Peelen E, Knippenberg S, Muris AH, Thewissen M, Smolders J, Tervaert JW, Hupperts R, Damoiseaux J. Effects of vitamin D on the peripheral adaptive immune system: a review. *Autoimmun Rev*. 2011;10(12):733-43
  15. Bivona G, Agnello L, Ciaccio M. The immunological implication of the new vitamin D metabolism. *Cent Eur J Immunol*. 2018;43(3):331–334
  16. Bivona G, Gambino CM, Iacolino G, Ciaccio M. Vitamin D and the nervous system. *Neurol Res*. 2019;41(9):827-835
  17. Scazzone C, Agnello L, Bivona G, Lo Sasso B, Ciaccio M. Vitamin D and Genetic Susceptibility to Multiple Sclerosis. *Biochem Genet*. 2021;59(1):1–30
  18. Munger KL, Zhang SM, O'Reilly E, Hernán MA, Olek MJ, Willett WC, et al. Vitamin D intake and incidence of multiple sclerosis. *Neurology*. 2004;62(1):60-5
  19. Munger KL, Levin LI, Hollis BW, Howard NS, Ascherio A. Serum 25-hydroxyvitamin D levels and risk of multiple sclerosis. *JAMA*. 2006;296(23):2832-8
  20. Bherer L, Erickson, KI, Liu-Ambrose T. A review of the effects of physical activity and exercise on cognitive and brain functions in older adults. *J Aging Res*, 2013;18(1): 657508-16
  21. Lozinski BM, de Almeida LGN, Silva C Dong Y, Brown D, Chopra S, et al . Exercise rapidly alters proteomes in mice following spinal cord demyelination. *Sci Rep* 2021; 11: 7239.
  22. Arazi H, Samami N, Dehghan M, Jafari A. The Effect of Eight-Week Concurrent Aerobic-Resistance Training on Aerobic Power and Functional Capacity on Young Female Patients with Multiple Sclerosis *J Adv Med Biomed Res*. 2015; 31-42
  23. Khademosharie M, Tadibi V, Behpor N, Hamedinia M. Effect of 12-week Endurance-resistance Training on Motor and Muscular Function, Degree of Disability, Fatigue, and Quality of Life in Multiple Sclerosis Patients. *irje* 2018; 14 (1) :95-104
  24. Pazokian M, Shaban M, Zakerimoghdam M, Mehran A, Sanglaj B. Effect of aerobic exercises on the level of fatigue in patients with Multiple Sclerosis. *3 JNE* 2013; 2 (2) :64-73
  25. DeBolt LS, McCubbin JA. The effects of home-based resistance exercise on balance, power, and mobility in adults with multiple sclerosis. *Arch Phys Med Rehabil*. 2004;85(2):290-7
  26. Yaghmaei P NM, Mahdavi M, Mehrvarz T, Zahra Nazari. The effect of different doses of bee venom serum levels of interleukin-6 in Lewis rats EAE (a model for studying multiple sclerosis). *Pejouhandeh* 2013; 18(2):69-75.
  27. Safarzadeh A, Hajizadeh Rostami M, Talebi Garakani E, Fathi R. The effects of progressive resistance training on serum omentin-1 and lipid profile of rats. *Iran J Endocrinol Metab* 2014; 18(5): 287-300.
  28. Mosayebi GA, Payani MA. The Effect of Vitamin D3 on the Inhibition of Experimental Autoimmune Encephalomyelitis in C57BL/6 Mice. *Razi j Med Sci* 2007; 13(52):189-96.
  29. Jensen SK, Wee Yong V. Microglial modulation as a mechanism behind the promotion of central nervous system well-being by physical exercise. *Clin. Exp. Neuroimmunol*. 2014; 5: 188–201.
  30. Gentile A, Musella A, De Vito F, Rizzo FR, Fresegna D, Bullitta S, et al. Immunomodulatory effects of exercise in experimental multiple sclerosis. *Front. Immunol*. 2019; 10: 1–8.
  31. Negaresh R, Motl RW, Mokhtarzade M, Dalgas U, Patel D, Shamsi MM, et al. Effects of exercise training on cytokines and adipokines in multiple Sclerosis: A systematic review. *Mult Scler Relat Disord*. 2018;24:91-100.
  32. Di Liegro CM, Schiera G, Proia P, Di Liegro I. Physical Activity and Brain Health. *Genes (Basel)*. 2019; 10(9):720.