

گزارش یک مورد سل لوزالمعده

چکیده

مقدمه: سل یک بیماری نسبتاً شایع در کشورهای در حال توسعه می‌باشد. سل خارج ریوی محدود به لوزالمعده، بسیار کم گزارش شده است. علائمی مثل درد شکم، تب، عرق شبانه، یرقان و کاهش وزن همراه با توده لوزالمعده، بخصوص در افراد جوان، باید توجه به این بیماری را افزایش دهد.

معرفی بیمار: در این مقاله، خانم ۵۱ ساله با سابقه تب، درد اپی‌گاستر و کاهش وزن از ۲ ماه قبل از مراجعه، گزارش می‌شود که در سونوگرافی و سی‌تی‌اسکن شکم، توده لوزالمعده وجود داشت. پس از انجام Fine Needle Aspiration (FNA) زیر دید مستقیم سی‌تی‌اسکن و جراحی، تشخیص سل لوزالمعده برای وی مطرح شد.

نتیجه‌گیری: بیمار تحت درمان چهار دارویی ضد سل قرار گرفت و علائم بیماری و توده لوزالمعده بهبود یافت.

*دکتر سیدمحمدحسین هاشمی I

دکتر محمود محمدی II

دکتر فروغ‌السادات هاشمی III

کلیدواژه‌ها: ۱- سل لوزالمعده ۲- اندوسونوگرافی ۳- نمونه‌گیری با سوزن

تاریخ دریافت: ۸۵/۳/۲۸، تاریخ پذیرش: ۸۵/۸/۱۵

مقدمه

۳۸-۳۸/۵ درجه سانتی‌گراد، کاهش وزن و کاهش اشتها، به مدت ۲ ماه، مراجعه کرده بود. سابقه بیماری خاصی را مخصوصاً سل در گذشته ذکر نمی‌کرد. در معاینه فیزیکی، درد مختصر اپی‌گاستر وجود داشت، کبد، طحال و توده شکمی لمس نشد. معاینه قلب و ریه‌ها طبیعی بود.

آزمایشات انجام شده به شرح زیر بود:

Bili: ۰/۰۸ نوتروفیل: ۷۰٪ WBC: ۸۳۰۰

AST: ۵۱ لنفوسیت: ۲۸٪ Hb: ۱۳/۵

ALT: ۶۸ منوسیت: ۲٪ HCT: ۴۱/۵٪

(حداکثر طبیعی ۲۹۰) ALP: ۳۱۰ ESR: ۸۰

رادیوگرافی سینه، طبیعی بود.

تست PPD، به اندازه ۱۷ میلی‌متر (مثبت) و تست HIV،

منفی بود.

در سونوگرافی شکم، توده هیپواکو در ناحیه سر پانکراس

مشاهده شد و کبد و طحال در حد طبیعی بودند.

سل شکمی بدون آلودگی ریوی، می‌تواند از مری تا ناحیه مقعد، بخصوص پریتونئ، کبد، طحال، روده کوچک ناحیه انتهایی (ترمینال ایلئوم و دریچه ایلئوسکال) و غدد لنفی مزانتریک را گرفتار کند.^(۱،۲)

سل لوزالمعده، بسیار کم می‌باشد و تشخیص آن، بخصوص وقتی محدود به لوزالمعده باشد، توجه کامل می‌خواهد و اغلب، با سرطان لوزالمعده، آبسه، کیست و پانکراتیت مزمن اشتباه می‌شود. در این گزارش، بیماری، با سل لوزالمعده که به صورت توده‌ای در ناحیه سر و قسمتی از تنه لوزالمعده همراه با گرفتاری غدد لنفاوی مجاور در سونوگرافی و سی‌تی‌اسکن، مراجعه کرده بود، معرفی می‌شود.^(۳-۵)

معرفی بیمار

بیمار خانم ۵۱ ساله‌ای بود که به علت درد اپی‌گاستر، تب

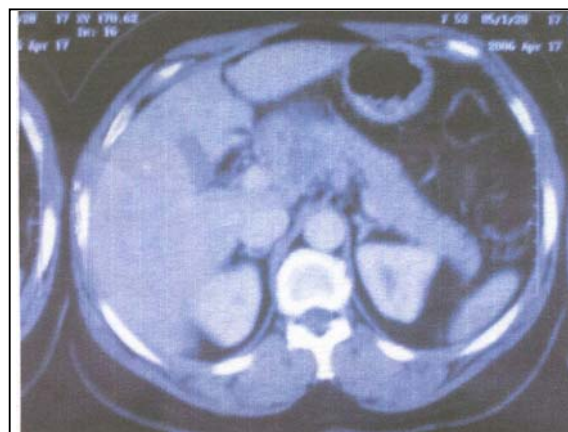
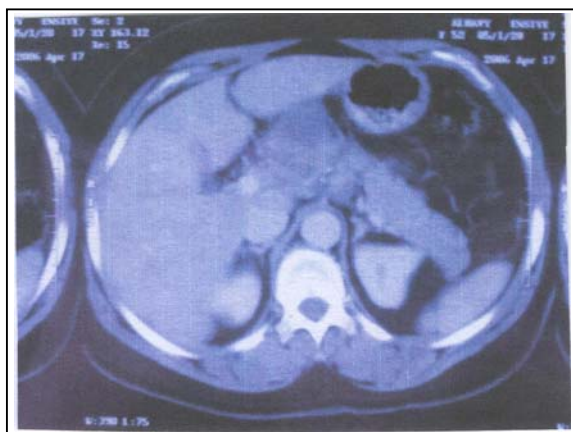
(I) استادیار و فوق‌تخصص بیماری‌های دستگاه گوارش، کبد و مجاری صفراوی، بیمارستان فیروزگر، میدان ولی‌عصر، خیابان ولدی، دانشگاه علوم پزشکی و خدمات بهداشتی - درمانی ایران، تهران، ایران (*مؤلف مسؤول).

(II) استادیار و متخصص جراحی عمومی، بیمارستان فیروزگر، میدان ولی‌عصر، خیابان ولدی، دانشگاه علوم پزشکی و خدمات بهداشتی - درمانی ایران، تهران، ایران.

(III) استادیار و متخصص آسیب‌شناسی، بیمارستان فیروزگر، میدان ولی‌عصر، خیابان ولدی، دانشگاه علوم پزشکی و خدمات بهداشتی - درمانی ایران، تهران، ایران.

دژنراسیون که تغییرات نئوپلاستیک را در آنها نمی‌توان رد کرد، بود. به علت عدم تشخیص قطعی، بیمار تحت لاپاراتومی قرار گرفت. به گزارش جراح، توده‌ای همراه با نکروز در سر و قسمتی از تنه لوزالمعده با امتداد تا نزدیکی ناف کبد همراه با لنفادنوپاتی‌های متعدد در اطراف آن دیده شد، سایر نواحی

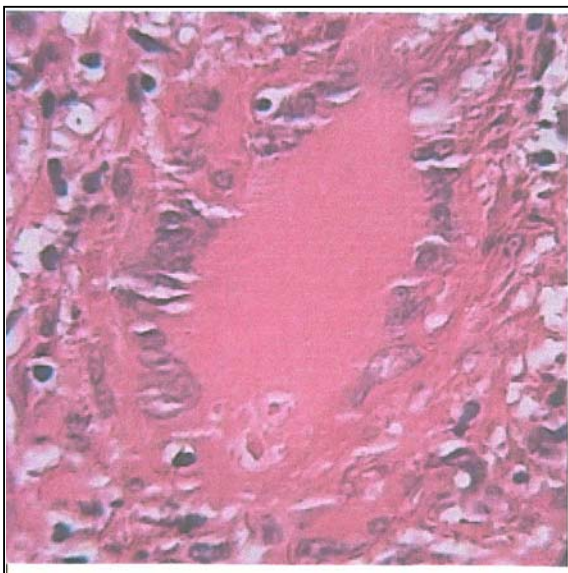
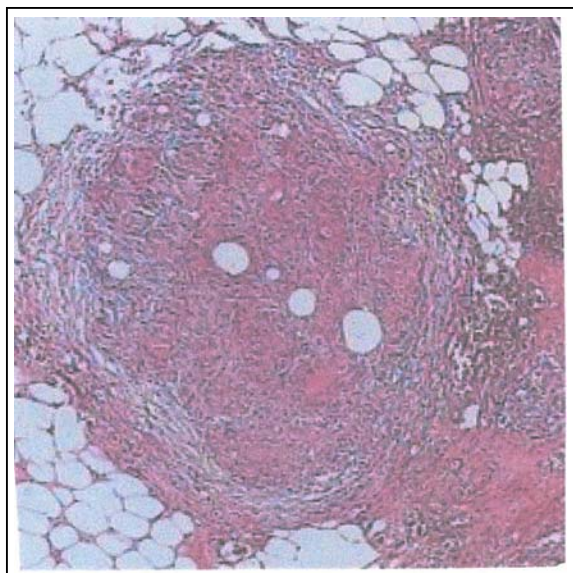
در سی‌تی‌اسکن شکم با ماده حاجب، توده هتروژن همراه با نکروز در ناحیه سر و نزدیک تنه لوزالمعده و توده‌هایی به نفع آدنوپاتی لنفاوی در نواحی اطراف لوزالمعده و نزدیک کبد (پره‌پورتاهپاتیس) مشاهده شد و سایر نواحی در حد طبیعی گزارش گردیدند (شکل شماره ۱ و ۲).



شکل شماره ۱ و ۲- سی‌تی‌اسکن شکم با ماده حاجب: توده هتروژن همراه با نکروز در ناحیه سر و نزدیک تنه لوزالمعده و توده‌هایی به نفع آدنوپاتی لنفاوی در نواحی اطراف لوزالمعده و نزدیک کبد (پره‌پورتاهپاتیس)

شکم شامل پریتونئ، کبد و طحال طبیعی بودند و آسیت نیز وجود نداشت. بیوپسی از لوزالمعده و غدد لنفی گرفته شد. گزارش نمونه ارسالی به آسیب‌شناسی، ضایعات التهابی همراه با گرانولوم‌های متعدد و نکروز کازئوز به نفع سل بود (شکل شماره ۳ و ۴).

در اندوسونوگرافی (Endoultrasonography=EUS)، تومور لوزالمعده T2NI گزارش شد. بیمار جهت تشخیص، زیر دید مستقیم سی‌تی‌اسکن، تحت (Fine needle aspiration) FNA قرار گرفت.^(۱) نمونه حاصل، به آزمایشگاه ارسال شد. جواب آسیب‌شناسی، سلولهای التهابی همراه با



شکل شماره ۳ و ۴- آسیب‌شناسی ضایعات التهابی همراه با گرانولوم‌های متعدد و نکروز کازئوز. رنگ‌آمیزی برای باسیل سل، منفی بود.

بیمار، تحت درمان با پروتکل استاندارد چهار دارویی (ایزونیازید، ریفامپیسین، اتامبوتول و پیرازینامید) به مدت ۲ ماه و سپس دو داروی ایزونیازید و ریفامپیسین به مدت ۴ ماه دیگر قرار گرفت. در پیگیری، علایم بالینی در کمتر از ۲ هفته و پاراکلینیکی، در حدود ۴ هفته بهبود یافتند و در پیگیری با سی‌تی‌اسکن، ۳ ماه بعد از شروع درمان، از بین رفتن توده و غدد لنفی و طبیعی شدن لوزالمعده مشاهده شد. در مدت درمان، عوارض دارویی مشاهده نشد و پاسخ به درمان خوب بود.

بحث

سل خارج ریوی بدون درگیری ریه، اغلب یک مشکل تشخیصی کلینیکی می‌باشد، بخصوص زمانی که درگیری، در یک عضو غیرمعمول مثل لوزالمعده باشد. لوزالمعده، از نظر بیولوژیکی، در برابر آلودگی به سل محافظت می‌شود که این عامل، احتمالاً مربوط به آنزیم‌های آن می‌باشد که از جایگزینی میکروب سل در آن جلوگیری می‌کنند.

آلودگی لوزالمعده به سل می‌تواند از طریق خون، به دنبال انتشار عمومی (سل ارزنی) و یا از طریق مجاورت به غدد آلوده مزانتریک و یا روده مخصوصاً روده کوچک باشد. سل محدود به لوزالمعده، بسیار کم گزارش شده است، بخصوص در افرادی که نقص ایمنی ندارند.^(۲۹)

در یک بررسی توسط Auerbak، بر روی ۱۶۵۶ بیمار مبتلا به سل حاد منتشر و عمومی، گرفتاری لوزالمعده در ۱۴ مورد گزارش شد. در گزارش دیگر، Bhanasali، گرفتاری محدود به لوزالمعده را ۱۴ مورد از ۳۰۰ مورد سل گزارش کرد. امروزه، با توجه بیشتر به این بیماری، گزارشات بیش‌تری صورت گرفته است. بررسی مقالات نشان می‌دهد، از سال ۱۹۸۳ تا ۲۰۰۳، ۱۶ مورد از کشور چین و ۵۸ مورد از کشورهای دیگر و در مجموع ۷۴ مورد گزارش شده است.

علایم بالینی، آزمایشات و روشهای تشخیصی، در این بیماران [شامل ۲۶ مرد، ۴۸ زن، سن متوسط ۳۷ سال (۵۶-۱۸ سال)] به صورت زیر بوده است:

مرد: ۲۶ نفر زن: ۴۸ نفر
سن متوسط: ۳۷ سال (۵۶-۱۸ سال)
دردهای شکمی بخصوص ناحیه اپی‌گاستر: ۷۵-۱۰۰٪
تب و عرق شبانه: ۵۰٪
بی‌اشتهایی و کاهش وزن: ۷۰٪
یرقان انسدادی: ۳۰٪
آئمی و لکوپنی: ۵۰٪
سدیمانتاسیون بالا (ESR): ۷۰٪
PPD مثبت: ۶۰٪

افزایش آنزیم‌های کبدی و آلکالین فسفاتاز: ۵۵٪
توده سر پانکراس در سونوگرافی: ۷۵٪
توده هتروژن در سر و تنه لوزالمعده با گرفتاری غدد لنفی: ۱۰۰٪

کلسیفیکاسیون نسجی همزمان: ۵۵٪
تشخیص قطعی براساس FNA زیر دید مستقیم CTscan: ۱۰-۸٪ (در بقیه موارد تشخیص قطعی بعد از لاپاراتومی و بیوپسی انجام شده است)

در آسیب‌شناسی در ۷۵٪ موارد گرانولوم به نفع سل، ۳۵٪ نکروز کازئیفیه همزمان، مایکوباکتریوم سل به روش کشت یا PCR حداکثر ۴۰-۳۵٪ بوده است.^(۳۰)

بیماری که گزارش شد، هیچ‌گونه سابقه سل را ذکر نمی‌کرد؛ بیماری وی، محدود به لوزالمعده و رادیوگرافی سینیه، طبیعی بود. در لاپاراتومی، گرفتاری سایر ارگان‌ها مثل پریتون، کبد و طحال دیده نشد. تست PPD، ۱۷ میلی‌متر (مثبت) بود. در بیوپسی گرفته شده از لوزالمعده و غدد لنفی، گرانولوم کازئیفیه به نفع سل گزارش شد.

بیمار تحت درمان چهار دارویی استاندارد (ایزونیازید، ریفامپیسین، اتامبوتول، پیرازینامید) به مدت ۲ ماه و سپس، ایزونیازید و ریفامپیسین به مدت ۴ ماه دیگر، قرار گرفت. عوارض دارویی مشاهده نشد. در پیگیری، علایم کلینیکی و پاراکلینیکی در مدت ۴-۲ هفته از بین رفتند و سی‌تی‌اسکن ۳ ماه بعد، طبیعی شدن لوزالمعده و غدد لنفی را نشان داد.

مدت درمان در گزارشات سل لوزالمعده، ۶ ماه می‌باشد. سل لوزالمعده اغلب با سرطان، آبسه، کیستهای التهابی،

8- Ozden I, Emre A, Dmir K, Balie C, Poyanli A, Ithan R. Solitary pancreatic tuberculosis mimicking advanced pancreatic carcinoma. J Hepatobiliary surgery 2001; 8: 279-83.

9- Rezieg MA, fashir BM, Al Suhaibani H, Al Fadda M, Amin T, Eiaa H. Pancreatic tuberculosis mimicking pancreatic carcinoma: four case reports and review literature. Dig Dis Sci 1998; 42: 329-31.

10- Patankar T, Prasad S, Laxminarayan R. Diabetes mellitus: An uncommon manifestation of pancreatic tuberculosis. J Assos Physician India 1999; 47: 938-90.

پانکراتیت مزمن و تومورهای رتروپیتوئن اشتباه می‌شود. توجه به نکات زیر می‌تواند در تشخیص کمک کننده باشد: (۷-۱۰)

۱- بیشتر در افراد جوان و خانم‌ها دیده می‌شود، در صورتی که سرطان، بیشتر در سنین بالا و آقایان رخ می‌دهد.

۲- بعضی بیماران، سابقه سل قبلی را ذکر می‌کنند و اغلب از نواحی اندمیک مراجعه می‌کنند.

۳- اغلب با درد اپی‌گاستر، تب، عرق شبانه و کاهش وزن مراجعه می‌کنند.

۴- سونوگرافی و سی‌تی‌اسکن، توده هتروژن لوزالمعده با گرفتاری غدد لنفی مجاور را نشان خواهد داد که در نیمی از موارد، همراه کلسیفیکاسیون نسجی است.

۵- FNA در تعداد کمی از بیماران به تشخیص می‌رسد و در اکثر بیماران به لاپاراتومی نیاز می‌باشد.

فهرست منابع

1- FengXia, Ronni tung-pinng poon, Shu Guang Wang, Ping Bie, Xue Quan Huang, Jia Hong Dong. Tuberculosis of pancrease and peripancreatic lymphnodes in immunocompetent patients. Wolrd J of Gastroenterol 2003 Jun; 9(6): 1361-4.

2- Babu RD, John V. Pancreatic tuberculosis: Case report and review of the literature. Trop Gastroenterol 2001; 22: 213-4.

3- Tura M, Sen M, Koyunsu A, Aydin C. Pancreatic pseudotumor due to peripancreatic tuberculous lymphadenitis. Pancreatology 2002; 2: 561-4.

4- Sanabe N, Ikematsu Y, Nshiwaki Y, Kida H, Murohisa G, Ozawa T. Pancreatic tuberculosis. J Hepatobiliary pancreas Surg 2002; 9: 515-18.

5- Shan YS. Surgical resection of isolated pancreatic tuberculosis presenting as obstructive jaundice. Pancreas 2000; 21: 100-1.

6- Rias AA, Singh A, Robshaw P, Ista AM. Tuberculosis of the pancreas diagnosis with needle aspiration. Scand J Infect Dis 2002; 34: 303-4.

7- Kouraklis G, Glinavou A, Karayianekis A. Primary tuberculosis of the pancreas mimicking a pancreatic tumor. Int J Gastrointest Cancer 2001; 29: 151-4.

Pancreatic Tuberculosis: A Case Report

**S.M.H. Hashemi, MD^I*

M. Mohammadi, MD^{II}

F.S. Hashemi, MD^{III}

Abstract

Introduction: Tuberculosis is a common disease in developing countries. Extra pulmonary tuberculosis with involvement of pancreas is rare. Abdominal pain especially in epigastrium, fever, night sweat, jaundice and weight loss with pancreatic mass especially in young people is suggestive of pancreatic tuberculosis.

Case Report: We report a 51 year old lady with fever, epigastric pain and weight loss from 2 months prior to admission. On sonography and abdominal CT scan a mass lesion was seen in head and body of pancreas with lymph node involvement. Workup with CT guided BX of pancreatic tissue and laparotomy was done. Pathologic report showed granulomatous lesion with caseous necrosis in pancreatic lesion and lymph nodes compatible with tuberculosis.

Conclusion: Patient was put on 4 anti tuberculosis therapy; response was good. Patient improved.

Key Words: 1) Pancreatic tuberculosis 2) E.U.S(Endosonography)
3) F.N.A(Fine Needle Aspiration)

*I) Assistant professor of Internal Medicine, Gastroenterologist, Firoozgar Hospital, Iran University of Medical Sciences and Health Services, Tehran, Iran. (*Corresponding Author)*

II) Assistant Professor of Surgery, General Surgeon, Firoozgar Hospital, Iran University of Medical Sciences and Health Services, Tehran, Iran.

III) Assistant professor, Pathologist, Firoozgar Hospital, Iran University of Medical Sciences and Health Services, Tehran, Iran.