



بررسی آزمون‌های عملکرد ریه (PFT) قبل و بعد از انجام بولودز به عنوان یک روش جدید و کم‌تهاجمی در درمان بیماران مبتلا به بولا بزرگ ریوی مراجعه کننده به بیمارستان رسول اکرم (ص) از فروردین ۱۳۹۹ تا فروردین ۱۴۰۰؛ گزارش موارد

معین نصیری: MD، گروه بیماری‌های تنفسی، مجتمع درمانی حضرت رسول اکرم (ص)، دانشکده پزشکی، دانشگاه علوم پزشکی ایران، تهران، ایران
سیاوش کورانی فر: MD، استادیار، گروه بیماری‌های تنفسی، مجتمع درمانی حضرت رسول اکرم (ص)، دانشکده پزشکی، دانشگاه علوم پزشکی ایران، تهران، ایران (* نویسنده مسئول) kooranifar@ymail.com

واهان مرادیانس: MD، گروه بیماری‌های تنفسی، مجتمع درمانی حضرت رسول اکرم (ص)، دانشکده پزشکی، دانشگاه علوم پزشکی ایران، تهران، ایران
کاوه صمیمی: MD، گروه پرتونگاری، مجتمع درمانی حضرت رسول اکرم (ص)، دانشکده پزشکی، دانشگاه علوم پزشکی ایران، تهران، ایران
مهران شاهانی: MD، گروه بیماری‌های تنفسی، مجتمع درمانی حضرت رسول اکرم (ص)، دانشکده پزشکی، دانشگاه علوم پزشکی ایران، تهران، ایران
معصومه رحمانی: MD، گروه بیماری‌های قلب و عروق، مجتمع درمانی حضرت رسول اکرم (ص)، دانشکده پزشکی، دانشگاه علوم پزشکی ایران، تهران، ایران

چکیده

کلیدواژه‌ها

بیماری انسدادی مزمن ریه،
بولای ریوی،
آمفیزم ریوی،
بولودز،
اسپیرومتری

زمینه و هدف: بولای بزرگ ریوی باعث کاهش شدید عملکرد ریوی می‌شود. روش‌های غیر جراحی بولای بزرگ ریوی می‌تواند با عوارض و هزینه و مدت زمان بستری کمتر باعث بهبودی بیماران شوند که این روش‌ها کمتر مورد توجه قرار گرفته اند. در مطالعه حاضر یک روش نوین غیر جراحی در درمان سه بیمار مبتلا به بولای بزرگ ریوی مورد بررسی قرار گرفته است.

روش کار: در این مطالعه case series سه بیمار مبتلا به بولای بزرگ ریوی مورد بررسی قرار گرفتند، دو بیمار در زمینه بیماری مزمن انسدادی ریه (Chronic Obstructive Pulmonary Disease -COPD) و آمفیزم ریوی و یک بیمار در زمینه پنوموتوراکس خود به خودی بودند قبل از مداخله ارزیابی‌های رادیولوژیک و اسپیرومتری انجام شد و سپس تحت درمان با روش تعبیه دریچه اندوبرونکیال و دکمپرسیون بولا با کاتتر و متعاقب آن بولودز با پودر تالک قرار گرفتند و ۶ ماه بعد بیماران تحت پیگیری قرار گرفتند

یافته‌ها: در هر سه مورد کاهش قابل توجه در سائیز بولا و بهبود قابل توجه در پارامترهای اسپیرومتری به ویژه در دو بیمار با زمینه بیماری مزمن انسدادی ریه دیده شد. هیچ یک از بیماران در طی روند مطالعه و پس از آن هم دچار هیچ گونه عارضه‌ای نشدند.

نتیجه‌گیری: در این مطالعه یک روش درمان نوین غیر جراحی در سه بیمار مبتلا مورد ارزیابی قرار گرفت که یافته‌ها حاکی از اثربخشی قابل قبول این روش بدون ایجاد عارضه جانبی خطرناک بود. بنابراین به نظر می‌رسد بولاهای بزرگ ریوی با درمان‌های غیر جراحی که عوارض کمتر و هزینه و مدت زمان بستری کمتری نسبت به جراحی دارند قابل درمان می‌باشند.

تعارض منافع: گزارش نشده است.
منبع حمایت کننده: حامی مالی ندارد.

شیوه استناد به این مقاله:

Nasiri M, Koorani S, Moradians V, Samimi K, Shahani M, Rahmani M. Evaluation of Pulmonary Function Tests before and after of Bullodesis as A New and Less Invasive Procedure for Treating of Patients with Pulmonary Giant Bullae Who Admitted to Rasool Hospital from April 2020 till 2021; Series Report. Razi J Med Sci. 2023(4 Nov);30.121.

*انتشار این مقاله به صورت دسترسی آزاد مطابق با CC BY-NC-SA 4.0 صورت گرفته است.



Evaluation of Pulmonary Function Tests before and after of Bullodesis as A New and Less Invasive Procedure for Treating of Patients with Pulmonary Giant Bullae Who Admitted to Rasool Hospital from April 2020 till 2021; Series Report

Moeen Nasiri: MD, Department of Respiratory disease, Rasoole- Akram Hospital, Medicine Faculty, Iran University of Medical Sciences, Tehran, Iran

Siavash Kooranifar: MD, Assistant Professor, Department of Respiratory disease, Rasoole- Akram Hospital, Medicine Faculty, Iran University of Medical Sciences, Tehran, Iran (* Corresponding Author) kooranifar@ymail.com

Vahan Moradians: MD, Department of Respiratory disease, Rasoole- Akram Hospital, Medicine Faculty, Iran University of Medical Sciences, Tehran, Iran

Kaveh Samimi: MD, Department of Radiology, Rasoole- Akram Hospital, Medicine Faculty, Iran University of Medical Sciences, Tehran, Iran

Mehran Shahani: MD, Department of Respiratory Disease, Rasoole- Akram Hospital, Medicine Faculty, Iran University of Medical Sciences, Tehran, Iran

Masoomeh Rahmani: MD, Department of Cardiology, Rasoole- Akram Hospital, Medicine Faculty, Iran University of Medical Sciences, Tehran, Iran

Abstract

Background & Aims: Chronic pulmonary obstructive disease (COPD) is one of the most frequent diseases of respiratory system which is demonstrated with irreversible destruction of elastic fibers of the lungs. It has been estimated that COPD would affect one fourth of above 40 years of old population (1). Giant pulmonary bullae is one the most frequent consequences of COPD which is occurred due to elastic and alveolar destruction and air trapping. This condition would lead to serious dysfunction of the lungs (2). Nowadays Surgical treatments are the principle methods for treatment of giant pulmonary bullae, but surgery always accompanies with adverse events and additional costs and hospitalization (4). Developing new non-surgical methods with non-inferiority efficacy for pulmonary giant bullae would be crucial to minimize side effects and costs and hospitalization (7). In current series report study, we describe results of three patients with giant bullae who have been treated with a new non-surgical method.

Cases report

Case number 1: A 64 years old heavy smoker (40 pack / year) male patients who suffer from COPD and pulmonary emphysema for more than 12 years. The patient has been under treatment of inhaler corticosteroids, beta agonists, and anti-cholinergic sprays and he did not respond to the medical therapies. Silicon valves also were installed in emphysematous segments during the last years but it had no considerable effect. In last refer of the patient to the respiratory disease clinic of Rasul Akram hospital, a giant pulmonary bulla in superior lobe of left lung was seen in chest radiography. The patient became candidate for surgery but because of that the patient did not consent to the surgery, he became eligible for the treatment method of the current study. Before intervention, basic parameters including: spirometry, 6 minutes walk test (6MWT), and chest radiography were recorded. After that, a silicone valve was installed in the entrance of affected segment and next day, the giant bulla was decompressed by a catheter under the guidance of CT scan. Next day, bullodesis was done using Talc powder. After 48 hours, the catheter was removed and the patient was discharged with well condition. The patients did not demonstrate any adverse events during and after the procedure. Follow-up was done after 6 months and the results represented that the size of the bulla has considerably decreased and he has significant improvement in spirometry parameters and 6MWT.

Keywords

Chronic pulmonary Obstructive disease, Pulmonary emphysema, Pulmonary bullae, Bullodesis, Spirometry

Received: 05/08/2023

Published: 04/11/2023

Case number 2: A 74 years old heavy smoker (30 pack / year) male patients who suffer from COPD and pulmonary emphysema for more than 10 years. The patient has been under treatment of inhaler corticosteroids, beta agonists, and anti-cholinergic sprays and he did not respond to the medical therapies. Silicon valves also were installed in emphysematous segments during the last years but it had no considerable effect. In last refer of the patient to the respiratory disease clinic of Rasul Akram hospital, a giant pulmonary bulla was founded in chest radiography in inferior lobe of right lung. The patient became candidate for surgery but because of that the patient did not consent to the surgery, he became eligible for the treatment method of the current study. Before intervention, basic parameters including: spirometry, 6 minutes walk test (6MWT), and chest radiography were recorded. After that, a silicone valve was installed in the entrance of affected segment and next day, the giant bulla was decompressed by a catheter under the guidance of CT scan. Next day, bullodesis was done using Talc powder. After 48 hours, the catheter was removed and the patient was discharged with well condition. The patients did not demonstrate any adverse events during and after the procedure. Follow-up was done after 6 months and the results represented that the size of the bulla has considerably decreased and he has significant improvement in spirometry parameters and 6MWT.

Case number 3: A 35 years old female patient with no past medical history who referred to a clinic with complaint of sudden dyspnea and chest pain. The patients was diagnosed with spontaneous pneumothorax based on chest radiography and chest tube was installed for treatment. The patient was discharged with well condition, but one week later she demonstrated the symptoms again. This time she referred to respiratory disease clinic of Rasul Akram hospital and a giant bulla was found in chest radiography in middle and upper lobe of the right lung. The patient became candidate for surgery but because of that the patient did not consent to the surgery, she became eligible for the treatment method of the current study. Before intervention, basic parameters including: spirometry, 6 minutes walk test (6MWT), and chest radiography were recorded. After that, a silicone valve was installed in the entrance of affected segments and next day, the giant bulla was decompressed by a catheter under the guidance of CT scan. Next day, bullodesis was done using Talc powder. After 48 hours, the catheter was removed and the patient was discharged with well condition. The patients did not demonstrate any adverse events during and after the procedure. Follow-up was done after 6 months and the results represented that the size of the bulla has considerably decreased and she has improvement in spirometry parameters and 6MWT but not as great as the previous two patients.

Conclusion: non-surgical treatment options should be developed for treatment of pulmonary bulla because of lower rate of adverse events and hospitalization and lower costs (8). Bullodesis is one the suggested non-surgical methods which few studies have assessed the efficacy (19). the current study a new non-surgical method based on bulla decompression and following bullodesis with Talc powder was evaluated in three patients with pulmonary giant bullae. The results of the study demonstrate that this method would be non-inferior in efficiency with lower risk for adverse events in comparison with surgery. The improvements of clinical parameters were more prominent in the two patients with COPD. Designing and conducting clinical trials is suggested for establishment of more precise and powerful evidences.

Conflicts of interest: None

Funding: None

Cite this article as:

Nasiri M, Koorani S, Moradians V, Samimi K, Shahani M, Rahmani M. Evaluation of Pulmonary Function Tests before and after of Bullodesis as A New and Less Invasive Procedure for Treating of Patients with Pulmonary Giant Bullae Who Admitted to Rasool Hospital from April 2020 till 2021; Series Report. Razi J Med Sci. 2023(4 Nov);30:121.

***This work is published under CC BY-NC-SA 4.0 licence.**

مقدمه

بیماری انسدادی مزمن ریه (Chronic -COPD) یکی از شایع ترین بیماری های ریوی است که با محدودیت غیر قابل برگشت جریان هوا مشخص می شود. این بیماری یکی از مهم ترین چالش های حوزه سلامت در دهه های آینده خواهد بود از آنجا که چهارمین علت مرگ و میر در جوامع بوده و نزدیک به یک چهارم افراد بالای ۴۰ سال را درگیر می کند (۱). تخریب بافت الاستیک آلوئول ها و ایجاد آمفیزم ریوی یکی از نماهای شایع و قابل انتظار در این بیماری است. یکی از عوارض آمفیزم ریوی، ایجاد بولای بزرگ (Giant bullae) می باشد. بولاهای بزرگ می توانند به بافت سالم ریه تجاوز کنند و اختلال شدید در عملکرد ریه ایجاد کنند (۲). همچنین پنوموتوراکس خود به خودی (Spontaneous Pneumothorax) نیز یکی از عوارض خطرناک و کشنده ای است که می تواند به واسطه وجود بولای ریوی در هر زمانی ایجاد شود و یک خطر همراه همیشگی را برای مبتلایان به همراه داشته باشد (۳).

در حال حاضر جراحی بولکتومی اصلی ترین روش درمان بولاهای بزرگ ریوی است ولی جراحی روش تهاجمی است که با بیهوشی جنرال و عوارض جانبی همراه، مدت زمان بستری طولانی تر و هزینه بیشتر همراه است. استفاده از روش های غیر جراحی با اثر بخشی قابل قبول می تواند نتایج درمان بیماران را بهبود دهد (۴). یکی از این روش های غیر جراحی درناژ جلدی هوای داخل بولا و سپس بولودز با استفاده از پودر تالک می باشد. به طور کلی دکمپرسیون بولای بزرگ ریوی روشی است که تا کنون کمتر مورد مطالعه قرار گرفته است (۵). مطالعه حاضر گزارش سه مورد بیمار مبتلا به بولای بزرگ ریوی می باشد که با روش بولودز با پودر تالک متعاقب دکمپرسیون سیون ترانس برونکیال مورد درمان قرار گرفته اند. این روش جدید غیر جراحی ضمن داشتن عوارض جانبی کمتر و کاهش مدت زمان بستری و هزینه های درمانی بیماران باعث بهبودی پارامترهای بالینی و رادیولوژیک بیماران شده است. لذا به عنوان یک گزینه درمان بیماران مبتلا به بولاهای بزرگ ریوی می تواند مد نظر پزشکان درمانگر قرار گیرد.

گزارش مورد اول

بیمار آقای ۶۴ ساله سیگاری شدید (میزان ۴۰ پاکت در سال) مورد شناخته شده بیماری انسدادی مزمن ریه (COPD) و آمفیزم ریوی از حدود ۱۲ سال قبل که تحت درمان با اسپری های تنفسی کورتیواستروئیدی و آنتی کولینرژیک و بتا آگونیست طولانی اثر بوده است. بیمار سابقه بستری های متعدد در طول سال های بیماری به علت تشدید تنگی نفس در بیمارستان های مختلف را داشته است. بطور کلی بیمار پاسخ قابل توجهی به درمان مدیکال نداشته و برای وی چندین نوبت اقدام به تعبیه دریچه سیلیکونی در ورودی سگمان های آمفیزماتو ریوی شده که با وجود آن تاثیر چندانی در بهبود علائم نداشته است. در آخرین مراجعه بیمار به درمانگاه بیماری های تنفسی بیمارستان حضرت رسول اکرم (ص) شهر تهران، شواهد بول آمفیزماتو بزرگ در لوب فوقانی ریه چپ در گرافی قفسه سینه مشهود بود. با توجه به شرایط ذکر شده، با نظر پزشک فوق تخصص بیماری های تنفسی، بیمار کاندیدای دکمپرسیون بولا و بولودز شد. شرایط مطالعه و روش انجام روند درمان برای بیمار شرح داده شد و پس از اخذ رضایت کتبی آگاهانه بیمار در بخش بیماری های تنفسی بستری شد و شرح حال کامل و دقیق بیمار ثبت گردید. قبل از انجام روند درمانی، آزمون عملکرد تنفسی (PFT - Pulmonary function tests) شامل اسپرومتری، بادی باکس و آزمون پیاده روی طی شش دقیقه (six minute walking test) به عنوان یافته های پیش از مداخله انجام شد و نتایج ثبت شد. همچنین یک دریچه سیلیکونی در ورودی سگمانی از ریه که بولا حضور داشت جهت بستن مسیر ورودی هوا قرار داده شد. در روز دوم تحت هدایت سی تی اسکن پس از بی حسی موضعی با لیدوکائین و بیهوشی خفیف بیمار با میدازولام، کاتتر سوپراپوبیک اطفال در شرایط استریل از طریق پوست وارد فضای بولا شد و با استفاده از سرنگ ۵۰ میلی لیتر هوای داخل بولا تخلیه شد. سپس با انجام سی تی اسکن مجدد وجود کاتتر در فضای بولا و کاهش حجم بولا و عدم ایجاد پنوموتوراکس تایید شد و کاتتر در محل خود با نخ بخیه به پوست فیکس شد. حین انجام روند درمانی و بعد آن بیمار دچار مشکل خاصی نشد و علائم حیاتی پایدار بود و یک ساعت پس

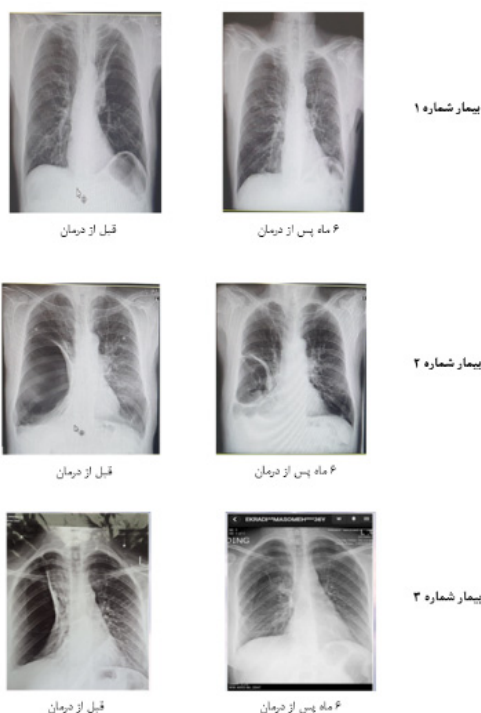
گزارش مورد دوم

بیمار آقای ۷۴ ساله سیگاری (۳۰ پاکت/سال) مورد شناخته شده بیماری انسدادی ریوی مزمن (COPD) و آمفیزم ریوی از حدود ۱۰ سال قبل بوده که تحت درمان با اسپری‌های تنفسی کورتیکواستروئیدی و آنتی‌کولینرژیک و بتا آگونیست طولانی اثر بوده است. این بیمار نیز چندین نوبت بستری در طول سال‌های بیماری به علت تشدید تنگی نفس داشته و پاسخ قابل توجهی به درمان مدیکال نداشته است. همچنین برای بیمار چندین نوبت درجه سیلیکونی در ورودی سگمان‌های آمفیزماتو ریوی تعبیه شده ولی تاثیر قابل توجهی در بهبود علائم بالینی نداشته است. در مراجعه اخیری که به درمانگاه ریه بیمارستان حضرت رسول اکرم (ص) داشتند، در گرافی قفسه سینه انجام شده شواهد بول آمفیزماتو بزرگ در لوب تحتانی ریه راست مشهود بود که کاندیدای انجام جراحی بولکتومی شد، ولی بیمار رضایت به جراحی نداشت. از این رو بیمار جهت انجام دکمپرسیون بولا و بولودز پودر تالک در بخش ریه بستری شد. مشابه مورد اول پس از اخذ رضایت آگاهانه کتبی، آزمون عملکرد تنفسی شامل اسپرومتری، بادی باکس و آزمون پیاده روی طی شش دقیقه (6MWT) به عنوان یافته‌های پیش از مداخله انجام و نتایج ثبت

از آن نیز قادر به حرکت و فعالیت بود. روز بعد جهت کنترل و وضعیت کاتتر گرافی قفسه سینه گرفته شد و بعد تایید غیر هدایتی بودن بولا و عدم پرسیدن مجدد بولا، از طریق کاتتر مقدار یک گرم محلول تالک رقیق شده (یک ویال چهار گرمی پودر تالک در چهل میلی لیتر محلول نرمال سالین حل شد) در حجم ده میلی لیتر به داخل فضای بولا در جهت ایجاد التهاب و چسبندگی دیواره‌های بولا و اصطلاحاً بولودز تزریق شد. کاتتر بعد از ۴۸ ساعت خارج گردید و بیمار با حال عمومی خوب از بیمارستان مرخص شد. بیمار پس از ۶ ماه تحت پیگیری قرار گرفت و آزمون‌های عملکرد تنفسی (اسپیرومتری، بادی باکس، و آزمون 6 MWT) و گرافی قفسه سینه انجام شد. بررسی‌ها پس از ۶ ماه نشان داد که بیمار بهبودی قابل توجه در پارامترهای اسپرومتری (نسبت به روش‌های قبلی در درمان بیمار) و 6MWT (بهبودی بیشتر از ۳۰ متر ارزشمند است) (جدول ۱) و همچنین کاهش محسوس سایز بولا بر اساس گرافی قفسه سینه (تصویر ۱) داشته است. همچنین بیمار اظهار به افزایش کیفیت زندگی نیز داشته است (بر اساس پرسش‌نامه MMRC).

جدول ۱- تغییرات پارامترهای اسپرومتری و تنفسی در بیماران قبل و ۶ ماه پس از مداخله درمانی

بیمار	آزمون‌های تنفسی	قبل از مداخله	۶ ماه پس از مداخله	تغییرات
مورد اول	FEV1	۲۴/۲٪	۴۶/۴٪	+ ۲۲/۲٪
	FVC	۴۵/۶٪	۶۰/۷٪	+ ۱۵/۱٪
	TLC	۱۴۱٪	۱۱۹٪	- ۲۲٪
	RV	۳۲۹/۶٪	۲۸۵٪	- ۳۹/۶٪
	6MWT	۱۲۰ متر	۲۲۵ متر	+ ۱۰۵ متر
مورد دوم	FEV1	۳۶/۳٪	۶۱٪	+ ۲۴/۷٪
	FVC	۵۴/۷٪	۷۱/۷٪	+ ۱۷٪
	TLC	۱۷۸/۹٪	۱۵۳٪	- ۲۵/۹٪
	RV	۴۲۰٪	۳۸۸٪	- ۳۲٪
	6MWT	۱۳۵ متر	۲۵۲ متر	+ ۱۱۷ متر
مورد سوم	FEV1	۷۰/۶٪	۷۲/۸٪	+ ۲/۲٪
	FVC	۶۷٪	۶۸/۱٪	+ ۱/۱٪
	TLC	۱۰۵٪	۹۰٪	- ۱۵٪
	RV	۱۸۱٪	۱۳۹٪	- ۴۲٪
	6MWT	۵۲۸ متر	۵۳۵ متر	+ ۷ متر



تصویر ۱- نمای گرافی قفسه سینه بیماران قبل از درمان و ۶ ماه پس از درمان. در هر سه بیمار بولای آمفیژماتو بزرگ قبل درمان در گرافی ها دیده شد و ۶ ماه بعد از بولودز کاهش حجم قابل توجه در بولا مشاهده شد.

بیماری‌های تنفسی بستری و پس از اخذ رضایت کتبی آگاهانه، آزمون‌های عملکرد تنفسی شامل اسپرومتری، بادی باکس و آزمون پیاده روی طی شش دقیقه (6MWT) به عنوان یافته‌های پیش از مداخله انجام و نتایج ثبت شد. سپس یک دریچه سیلیکونی در ورودی سگمانی از ریه که بولا حضور داشت جهت بستن مسیر ورودی هوا قرار داده شد. مشابه دو بیمار قبلی، بولا تحت هدایت سی تی اسکن به وسیله کاتتر تخلیه شد و ۲۴ ساعت بعد پودر تالک در حجم ۱۰ میلی لیتر به مقدار یک گرم از طریق کاتتر تزریق شد. بیمار پس از دکمپرسیون و بولودز دچار هیچ عارضه ای نشد و کاتتر بعد از ۴۸ ساعت خارج گردید و بیمار با حال عمومی خوب از بیمارستان مرخص شد. پس از ۶ ماه پیگیری بیمار شامل آزمون‌های عملکرد تنفسی (اسپیرومتری، بادی باکس، و آزمون 6MWT) و گرافی قفسه سینه انجام شد. بررسی‌ها پس از ۶ ماه نشان داد که بیمار بهبودی قابل توجه در پارامترهای اسپرومتری (نسبت

شد و پس از آن یک دریچه سیلیکونی در ورودی سگمانی از ریه که بولا حضور داشت، جهت بستن مسیر ورودی هوا قرار داده شد. پروسه دکمپرسیون بولا و بولودز مشابه بیمار قبلی انجام شد. بولا تحت هدایت سی تی اسکن به وسیله کاتتر تخلیه شد و ۲۴ ساعت بعد پودر تالک در حجم ۱۰ میلی لیتر به مقدار یک گرم از طریق کاتتر تزریق شد. بیمار پس از دکمپرسیون و بولودز دچار هیچ عارضه ای نشد و کاتتر بعد از ۴۸ ساعت خارج گردید و بیمار با حال عمومی خوب از بیمارستان مرخص شد. پس از ۶ ماه پیگیری بیمار شامل آزمون‌های عملکرد تنفسی (اسپیرومتری، بادی باکس، و آزمون 6MWT) و گرافی قفسه سینه انجام شد. بررسی‌های پس از ۶ ماه نشان داد که بیمار بهبودی قابل توجه در پارامترهای اسپرومتری (نسبت به روش‌های قبلی در درمان بیماران) و 6MWT (بهبودی بیشتر از ۳۰ متر ارزشمند است) (جدول ۱) و همچنین کاهش محسوس سایز بولا بر اساس گرافی قفسه سینه (تصویر ۱) داشته است. همچنین بیمار اظهار به افزایش کیفیت زندگی نیز داشته است (بر اساس پرسش نامه (MMRC).

گزارش مورد سوم

بیمار خانم ۳۵ ساله بدون سابقه بیماری خاصی بوده که ۳ ماه قبل از ورود به مطالعه، با شکایت درد قفسه سینه و تنگی نفس ناگهانی به مرکز درمانی مراجعه می‌کند. در معاینه و گرافی قفسه سینه انجام شده تشخیص پنوموتوراکس خود به خودی اولیه داده می‌شود و با کارگذاری لوله قفسه سینه (Chest tube) بیمار درمان شده و در نهایت با حال عمومی خوب ترخیص می‌شود. یک هفته بعد، مجدداً بیمار دچار تنگی نفس می‌شود که این بار به درمانگاه بیماری‌های تنفسی بیمارستان حضرت رسول اکرم (ص) مراجعه می‌کند. پس از انجام معاینه و گرافی قفسه سینه انجام شده، وجود بول بزرگ ریوی در لوب فوقانی و میانی ریه راست تشخیص داده می‌شود. بیمار کاندیدای جراحی بولکتومی می‌شود ولی به دلیل عدم رضایت بیمار به انجام جراحی، وارد مطالعه حاضر شد. بیمار در بخش

درمان بولای ریوی بهره برده‌اند نتایج متفاوتی در بهبودی شاخص‌های اسپیرومتری گزارش شده است (۹-۷)، که این تفاوت می‌تواند ناشی از تفاوت در روش‌های درمانی به کار گرفته شده باشد. برخی مطالعات تنها به دکمرسیون اکتفا کرده‌اند (۹)، اما مطالعات دیگر علاوه بر تخلیه هوای داخل بولا اقدام به بولودز نیز کرده‌اند (۷ و ۸).

بولودز درمانی است که در آن با ایجاد چسبندگی در پرده جنب از ایجاد پنوموتوراکس و پلورال افیوژن در بیماران در معرض خطر می‌توان پیشگیری کرد (۱۰). این روند درمانی هم به طریق مکانیکی قابل انجام است و هم به شیوه شیمیایی. در روش شیمیایی از مواد شیمیایی و حتی بیولوژیک (خون یا سرم خود بیمار) جهت ایجاد این چسبندگی استفاده می‌شود. با توجه به عوارض جانبی کمتر و اثربخشی قابل توجه، در حال حاضر اکثر متخصصین بولودز شیمیایی را ترجیح می‌دهند (۱۱). برای انجام بولودز شیمیایی از مواد مختلف مثل چسب فیبرینی (۱۲) و پودر تالک می‌توان استفاده کرد، اما پودر تالک به دلیل در دسترس بودن و ارزان تر بودن و اثربخشی قابل توجه بیش از هر ماده شیمیایی دیگری برای انجام این روند مورد استفاده قرار گرفته است (۱۳). اولین بار بولودز با استفاده از خون خود بیمار به دلیل وجود پروتئین‌های دارای قابلیت چسبندگی در پلاسمای بیماران انجام شد (۱۴)، و حتی در مطالعات سال‌های اخیر هم از خون خود بیمار استفاده شده است (۸)، ولی این روش به دلیل مراقبت‌ها و نگرانی‌هایی که پیوند خون اتولوگ دارد در حال حاضر کمتر ترجیح داده می‌شود. استفاده از بولودز با پودر تالک متعاقب دکمپرسیون بولای ریوی روش نوینی است که در این مطالعه انجام شده و اثربخشی قابل توجهی نیز داشته است.

در مطالعه حاضر دو بیمار دارای بولای بزرگ در زمینه بیماری انسدادی مزمن ریه و آمفیژم ریوی و یک بیمار مبتلا به بولای بزرگ در زمینه پنوموتوراکس خود به خودی حضور داشتند. بهبودی در آزمون‌های عملکرد ریوی در دو بیمار مبتلا به بیماری انسدادی مزمن ریه قابل توجه تر بود که این می‌تواند ناشی از وخامت اولیه

به روش‌های قبلی در درمان بیماران (جدول ۱) و همچنین کاهش محسوس سایز بولا بر اساس گرافی قفسه سینه (تصویر ۱) داشته است. همچنین بیمار اظهار به افزایش کیفیت زندگی نیز داشته است (بر اساس پرسش نامه MMRC).

بحث

در مطالعه حاضر تاثیر یک روش درمانی نوین غیر جراحی در ۳ بیمار مبتلا به بول بزرگ ریوی محیطی که به درمان‌های مدیکال و نیز تعبیه دریچه سیلیکونی پاسخ مناسبی نداده بودند، بررسی شد. از آنجا که هر ۳ بیمار به اجام جراحی بولکتومی رضایت نداشتند، با کسب رضایت آگاهانه تحت درمان با روش درمانی دکمپرسیون بولا با کاتتر و بولودز با پودر تالک قرار گرفتند. خوشبختانه این روش درمانی منجر به هیچ عارضه جانبی خطرناکی حین و بعد از انجام روند درمانی نشد و بیماران با حال عمومی خوب از بیمارستان مرخص شدند. بررسی‌های انجام شده ۶ ماه پس از درمان مشخص کرد که پارامترهای اسپیرومتری و آزمون تنفسی 6MWT در هر سه بیمار به طور قابل توجهی بهبود داشته (البته 6MWT در مورد سوم افزایش قابل ملاحظه‌ای نداشته است) (جدول ۱) و علاوه بر آن هر سه بیمار اظهار به بهبود کیفیت زندگی داشتند. همچنین نتایج تصویربرداری پس از ۶ ماه حاکی از کاهش قابل توجه در اندازه بولا در هر سه بیمار و عدم ایجاد پنوموتوراکس و گسترش بولا بود (تصویر ۱).

در مطالعه حاضر تاثیر این روش درمانی در ۲ بیمار اول که در زمینه بیماری انسدادی مزمن ریه و بیماری آمفیژماتو دچار بولای بزرگ شده بودند بیشتر بود به نحوی که FEV1 و FVC در این دو بیمار به طور میانگین به ترتیب ۲۳ و ۱۶ درصد افزایش و TLC و RV به طور میانگین به ترتیب ۲۴ و ۳۵ درصد کاهش داشته است. این نتایج از نظر بالینی بهبودی قابل توجهی محسوب می‌شود، طوری که در مقایسه با روش جراحی بولکتومی، نتایج هم تراز می‌شود. در سایر مطالعاتی که از روش‌های غیر جراحی برای

روش‌های درمانی غیر جراحی برای بیماران باید مطرح باشد.

References

1. Decramer M, Janssens W, Miravittles M. Chronic obstructive pulmonary disease. *Lancet* (London, England). 2012;379(9823):1341-51.
2. Halpin DMG, Criner GJ, Papi A, Singh D, Anzueto A, Martinez FJ, et al. Global Initiative for the Diagnosis, Management, and Prevention of Chronic Obstructive Lung Disease. The 2020 GOLD Science Committee Report on COVID-19 and Chronic Obstructive Pulmonary Disease. *Am J Respir Critic Care Med*. 2021;203(1):24-36.
3. Hsu HH, Chen JS. The etiology and therapy of primary spontaneous pneumothoraces. *Expert Rev Respir Med*. 2015;9(5):655-65.
4. Kemp SV, Herth FJ, Shah PL. Bullectomy: A Waste of Space or Room for Improvement? *Respiration*. 2016;92(4).
5. Chang WH. Complete spontaneous resolution of a giant bulla without rupture or infection: a case report and literature review. *J Thorac Dis*. 2017;9(6):E551-e5.
6. Krishnamohan P, Shen KR, Wigle DA, Allen MS, Nichols FC, 3rd, Cassivi SD, et al. Bullectomy for symptomatic or complicated giant lung bullae. *Ann Thorac Surg*. 2014;97(2):425-31.
7. Zoumot Z, Kemp SV, Caneja C, Singh S, Shah PL. Bronchoscopic intrabullous autologous blood instillation: a novel approach for the treatment of giant bullae. *Ann Thorac Surg*. 2013;96(4):1488-91.
8. Kemp SV, Zoumot Z, Shah PL. Three-Year Follow-Up of a Patient with a Giant Bulla Treated by Bronchoscopic Intrabullous Autologous Blood Instillation. *Respiration*. 2016;92(4):283-4.
9. Goud A, Krinsky W, Caldwell M, Perry B, Heiraty P, Sarkar S, et al. Percutaneous Bullectomy in Conjunction with Endobronchial Valve Placement as an Alternative to Surgical Management of Giant Bullae. *Respiration*. 2016;91(6):523-6.
10. Lamb C, Li A, Thakkar D, Lee P. Pleurodesis. *Seminars in respiratory and critical care medicine. Seminars in Respiratory and Critical Care Medicine* 2019;40(3):375-85.
11. Mercer RM, Hassan M, Rahman NM. The role of pleurodesis in respiratory diseases. *Expert Rev Respir Med*. 2018;12(4):323-34.
12. Drovandi L, Cianchi I, Pratesi S, Dani C. Fibrin glue pleurodesis for pneumothorax in extremely preterm infants: a case report and literature review. *Ital J Pediatr*. 2018;44(1):91.
13. Light RW. Diseases of the pleura: the use of talc

وضعیت آزمون‌های تنفسی در این دو بیمار باشد. در حالی که در بیمار سوم عدم ایجاد مجدد پنوموتوراکس اهمیت بیشتری دارد. خوشبختانه در مطالعه حاضر هیچ کدام از بیماران طی ۶ ماه پیگیری دچار پنوموتوراکس نشدند. نتایج مطالعاتی که تاثیر بولودز بر پیشگیری از ایجاد پنوموتوراکس را بررسی کرده اند نیز حاکی از تاثیر قابل توجه این روش در عدم ایجاد مجدد این ضایعه هستند (۳، ۱۷-۱۵). این در حالی است که پنوموتوراکس خود به خودی عارضه ایست که در موارد متعددی پس از جراحی‌های توراکوتومی گزارش شده است (۱۸). بنابراین این روش درمانی از نظر تاثیری که در پیشگیری از پنوموتوراکس خود به خودی دارد نسبت به روش جراحی برتری دارد.

در مطالعه حاضر درمان غیر جراحی بیماران مبتلا به بولای بزرگ ریوی با استفاده از دکمپرسیون بولا و تعبیه دریچه اندوبرونکیال و بولودز با پودر در سه بیمار مورد بررسی قرار گرفت که نتیجه پیگیری ۶ ماهه بیماران حاکی از اثربخشی قابل قبول و بی خطری این روش بود. مهم ترین محدودیت این مطالعه حجم نمونه پایین است که لازم است این روش در تعداد بیشتری از بیماران دارای شرایط ورود به مطالعه در قالب فازهای مطالعه کارآزمایی بالینی انجام گیرد تا در نهایت این روش درمانی به عنوان یک روش استاندارد در مان بولاهای بزرگ ریوی به ویژه در بیماران مبتلا به بیماری انسدادی مزمن ریه و بیماری‌های امفیوماتو ریوی مورد تایید قرار گیرد. همچنین لازم است که پیگیری‌های های طولانی مدت تری در این بیماران انجام گیرد تا بقای کلی (Overall survival) و بقای بدون رخداد (Event-Free Survival) بیماران نیز مورد ارزیابی قرار گیرد تا دید بهتری از تاثیر این روش درمانی به دست آید.

نتیجه گیری

در مجموع، بر اساس نتایج این مطالعه نشان داده شد که درمان‌های غیر جراحی بولای بزرگ ریوی به دلیل عوارض جانبی کمتر و اثربخشی قابل قبول می‌تواند مورد توجه قرار گیرد و در صورت امکان پیشنهاد این

for pleurodesis. *Curr Opin Pulm Med*. 2000;6(4):255-8.

14. Robinson CL. Autologous blood for pleurodesis in recurrent and chronic spontaneous pneumothorax. *Canad J Surg*. 1987;30(6):428-9.

15. Suárez PM, Gilart JL. Pleurodesis in the treatment of pneumothorax and pleural effusion. *Monaldi Arch Chest Dis*. 2013;79(2):81-6.

16. Ishida A, Kida H, Muraoka H, Nishine H, Mineshita M, Miyazawa T. Intractable pneumothorax managed by talc pleurodesis and bronchial occlusion with spigots. *Respirol Case Rep*. 2015;3(1):13-5.

17. Halifax RJ, Yousuf A, Jones HE, Corcoran JP, Psallidas I, Rahman NM. Effectiveness of chemical pleurodesis in spontaneous pneumothorax recurrence prevention: a systematic review. *Thorax*. 2017;72(12):1121-31.

18. Furukawa M, Oto T, Toyooka S, Soh J, Yamane M, Miyoshi S. Contralateral pneumothorax in bullous lung after pneumonectomy: report of two cases. *Gen Thorac Cardiovasc Surg*. 2013;61(1):35-7.

19. Mierzejewski M, Korczynski P, Krenke R, Janssen JP. Chemical pleurodesis - a review of mechanisms involved in pleural space obliteration. *Respir Res*. 2019;20(1):247.