بررسی ارزش تشخیصی روش ایمونوهیستوشیمی برای نمایش وجود رسوب ایمنی در مقایسه با روش ایمونوفلئورسانس در بیوپسی‌های کلیه

*دکتر مژگان عسگری I

دکتر محمدرضا حافظی احمدی II

چکیده

زمینه و هدف: بسیاری از ضایعات کلیوی، بخصوص ضایعات گلومرولی تنها بر اساس بیوپسی کلیه قابل بررسی و طبقه‌بندی می‌باشند. درخواست پزشک بالینی از پاتولوژیست، تشخیص صحیح و سریع آسیب کلیوی بوده که علاوه بر میکروسکوپ نوری، منوط به بررسی رسوب ایمنی در کلیه و میکروسکوپ الکترونی جهت اثبات رسوبات ایمنی می‌باشد. روش استاندارد جهت بررسی رسوب ایمنی، روش ایمونوفلئورسانس است که روش ساده و سریعی می‌باشد ولی به علت محدودیت‌هایی که در این روش وجود دارد، می‌توان از بلوک پارافینی نمونه فرستاده شده، جهت بررسی ایمونوهیستوشیمی و مشاهده رسوب ایمنی استفاده کرد. سایر مزایای روش ایمونوهیستوشیمی عبارتند از امکان حفظ لامهای رنگ‌آمیزی شده و بررسی مورفولوژی ضایعه و محل رسوب در رابطه با آناتومی گلومرول. البته معایبی نیز برای بررسی ایمونوهیستوشیمی ذکر شده است که عبارتند از تکنیک پیچیده‌تر آن نسبت به روش ایمونوفلئورسانس، رنگ زمینه، تعداد کمتر آنتی‌بادی‌های در دسترس و زمانبر بودن آن.

روش بررسی: این مطالعه از نوع مقایسه‌ای بود. در این پژوهش نمونه‌های بیوپسی کلیه که در بیمارستان شهید هاشمی‌نژاد با هر دو روش میکروسکوپ نوری و ایمونوفلئورسانس(Immunofluorescence=IF) به نتیجه رسیده‌اند، جدا شده و نهایتاً IHC(Immunohistochemistry) با پنج مارکر IgA، IgG، IgM، C3، C_1q بر روی آنها انجام شد. نحوه انجام IHC براساس متد ایمونوپراکسیداز(Immunoperoxidase=IP) می‌باشد. تمامی لامهای رنگ شده، با میکروسکوپ نوری مورد بررسی قرار گرفته، وجود، نوع رسوب و محل آن یادداشت شدند. همزمان لامهای رنگ‌آمیزی شده نمونه به روشهای H&E(Haematoxylin and eosin)، نقره، تریکروم و PAS(Periodic-acid-Schiff) نیز مورد ارزیابی قرار گرفتند.

یافته‌ها: از کل ۲۶ نمونه، در روش IHC، در ۲۰ مورد رسوب ایمنی مشابه رسوب دیده شده در IF، مشاهده شد. در ٤ مورد شامل ۲ مورد آمیلوییدوز، یک مورد گلومرولوپاتی ممبرانوس(MGN) و یک مورد IgA نفروپاتی، در روش IHC رسوب واضحی دیده نشد. بدین ترتیب، حساسیت روش IHC در تشخیص نمونه‌های بیوپسی کلیه، ۹۱٪، ویژگی آن، ۱۰۰٪ و ارزش اخباری مثبت و منفی آن به ترتیب، ۱۰۰٪ و ٦۷٪ و صحت تشخیص آن، ۹۲٪ محاسبه گردید.

نتیجه‌گیری: به نظر می‌رسد که در مواردی که امکان انجام IF گلومرول وجود ندارد و یا اصلاً به علت مشکلات انجام بیوپسی، نمونه‌ای برای IF فرستاده نشده است، روش IHC در صورتی که توسط افراد با تجربه انجام شود، به لحاظ حساسیت، ویژگی و صحت تشخیصی بالا، می‌تواند جایگزین مناسبی برای IF باشد. به این ترتیب با در نظر گرفتن موارد بالا، یک آزمایشگاه پاتولوژی کلیه باید امکانات انجام هر دو روش را داشته باشد و پاتولوژیست مربوطه با توجه به بالین بیمار و میزان بافتی که در دسترس دارد، می‌تواند تشخیص دهد که چه روشی را استفاده کند.

کلیدواژه‌ها: ۱ – بیوپسی کلیه ۲ – ایمونوفلئورسانس ۳ – ایمونوهیستوشیمی

تاریخ دریافت: ۸۵/۳/۲۳، تاریخ پذیرش: ۸۵/۸/۱۵

مقدمه

بسیاری از ضایعات گلومرولی در کلیه تنها بر اساس یافته‌های بیوپسی کلیه قابل بررسی و طبقه‌بندی هستند.[۱]

I) استادیار و متخصص آسیب‌شناسی، بیمارستان شهید هاشمی‌نژاد، میدان ونک، کوچه شهید والی‌نژاد، دانشگاه علوم پزشکی و خدمات بهداشتی ـ درمانی ایران، تهران، ایران(*مؤلف مسؤول).

II) دستیار آسیب‌شناسی، دانشگاه علوم پزشکی و خدمات بهداشتی ـ درمانی ایران، تهران، ایران.

[Downloaded from rjms.iums.ac.ir on 2025-12-08]

در واقع از زمان ابداع بیوپسی کلیه، سرفصل جدیدی از مطالعه بر روی بیماری‌های کلیه بخصوص پاتولوژی گلومرولی شروع شد.[۲] اندیکاسیون‌های بالینی اصلی جهت بیوپسی کلیه، شامل بررسی سندرم نفروتیک، نارسایی حاد کلیه، درگیری کلیه در بیماری‌های سیستمیک و نیز تغییر در عملکرد کلیه پیوندی می‌باشد.[۳] انجام بیوپسی، خالی از خطر نمی‌باشد، هر چند که بیوپسی با هدایت پروب سونوگرافی و نیز استفاده از وسایل اتوماتیک جهت بیوپسی، به میزان زیادی، عوارض ناشی از بیوپسی را کاهش داده است، بطوری که میزان جراحی و مرگ به دنبال بیوپسی، کمتر از ۰/۵٪ می‌باشد.[۶-۴] به هر حال منافع انجام آن، از خطرات آن بیش‌تر می‌باشد بطوری که در یک مطالعه در بیرینگام، روش درمان بیماری به دنبال بیوپسی، در ۸۶٪ موارد(۲۴ مورد از ۲۸ بیمار) پروتئینوری در حد سندرم نفروتیک، ۷۱٪(۲۲ مورد از ۳۱ بیمار) بیماران دچار نارسایی حاد کلیه، ۴۵٪(۵۸ مورد از ۱۲۸ بیمار) بیماران دچار نارسایی مزمن کلیه و ۳٪(۱ مورد از ۳۶ بیمار) بیماران دچار هماچوری و در کل ۴۲٪ کل بیماران تغییر کرده است.[۷] درخواست پزشک بالینی از هیستوپاتولوژیست، تشخیص صحیح در زمان کوتاه است. تشخیص نهایی علاوه بر میکروسکوپ نوری منوط به بررسی رسوب ایمنی در کلیه و میکروسکوپ الکترونی جهت اثبات رسوبات ایمنی می‌باشد.[۸]

روش استاندارد جهت بررسی رسوب ایمنی، روش ایمونوفلئورسانس است که روش ساده و سریعی می باشد ولی به علت محدودیت‌هایی که در این روش وجود دارد، لزوم رویکرد به روش جایگزین که بررسی ایمونوهیستوشیمی می‌باشد، وجود دارد؛ برای مثال در مواقعی که نمونه فرستاده شده جهت بررسی، کم باشد یا نمونه ارسالی حاوی گلومرول نباشد و یا در شرایط خاصی امکان فرستادن نمونه جهت بررسی ایمونوفلئورسانس وجود نداشته باشد، می‌توان از بلوک پارافینی نمونه فرستاده شده جهت بررسی ایمونوهیستوشیمی و مشاهده رسوب ایمنی استفاده کرد. در روش ایمونوهیستوشیمی در مقایسه با ایمونوفلئورسانس، نمونه برای مدت نامحدودی قابل دسترسی و بررسی است. امکان بررسی مورفولوژی ضایعه و محل رسوب در رابطه با آناتومی گلومرول وجود دارد. در روش ایمونوفلئورسانس، نمونه میکروسکوپ نوری متفاوت از نمونه ایمونوفلئورسانس است چرا که نمونه کلیه در ابتدای امر، جهت بررسی میکروسکوپ نوری و ایمونوفلئورسانس جدا می‌شود؛ لذا گلومرول‌های موجود در نمونه‌های بررسی نوری و ایمونوفلئورسانس، متفاوت بوده و این مسأله بخصوص در ضایعات فوکال می‌تواند مشکل‌ساز باشد. البته در مطالعات مختلف، معایبی نیز برای بررسی ایمونوهیستوشیمی ذکر شده است که عبارتند از تکنیک پیچیده‌تر آن نسبت به روش ایمونوفلئورسانس، رنگ‌زمینه‌ای که گاهاً تفسیر را مشکل می‌کند و تعداد کمتر آنتی‌بادی‌های در دسترس که البته امروزه بر تعداد آنها افزوده می‌شود. مسأله دیگر، زمان گزارش‌دهی آن است که شامل مدت زمان معمول پردازش نمونه‌ها و تهیه بلوک و رنگ‌آمیزی آن می‌باشد.

در این مطالعه سعی شد تا بر روی نمونه‌های کلیه بررسی شده در بیمارستان هاشمی‌نژاد که همگی با روش بررسی نوری و ایمونوفلئورسانس به تشخیص رسیده‌اند، روش ایمونوهیستوشیمی انجام شود و مقایسه‌ای بین این دو روش از نظر مزایا و معایب هر کدام صورت گیرد و میزان صحت، حساسیت و ویژگی روش IHC در تشخیص ضایعات غیرتومورال کلیه بررسی شود.

روش بررسی

این مطالعه مقایسه‌ای، جهت بررسی روش ایمونوهیستوشیمی در نمونه‌های بیوپسی کلیه در مقایسه با روش استاندارد ایمونوفلئورسانس، جهت مشاهده رسوب کمپلکس ایمنی در نمونه‌های کلیه می‌باشد. در ابتدا قرار بود که نمونه‌های بیوپسی نیمسال دوم سال ۱۳۸۳ انتخاب گردند، اما با توجه به اینکه یکی از مراحل مهم در روند انجام IHC، شستشوی نمونه‌های تازه در نرمال سالین سرد به مدت حدود یک ساعت می‌باشد و این مسأله در مدت فوق‌الذکر

[Downloaded from rjms.iums.ac.ir on 2025-12-08]

رعایت نشده بود، لذا نمونه‌های ارسالی سال ۱۳۸٤ که شرایط ذکر شده برای آنها رعایت شده بود، مورد مطالعه قرار گرفتند. در این روش به منظور بازیافت آنتی‌ژنی و نیز حذف پروتئین‌های پلاسما، هضم پروتئولیتیک بر روی برشهای پارافینی انجام می‌شود. استفاده از این روش بستگی به مدت و نوع فیسکاتور دارد. در بیوپسی معمول کلیه، از مارکرهای IgG، IgM، IgA، C_1q، C3 و فیبرینوژن استفاده می‌شود. آنتی‌بادی‌های بکار رفته در IHC کلیه، از نوع آنتی‌بادی‌های پلی کلونال خرگوشی در رقتهای زیر است(جدول شماره ۱).[۹]

جدول شماره ۱– آنتی‌بادی‌های بکار رفته در مطالعه و رقتهای آنها

آنتی‌بادی	رقت
IgA	۱/٦۰۰۰
IgM	۱/٥۰۰۰
IgG	۱/۱٥۰۰۰
C3	۱/٤۰۰۰
C_1q	۱/٤۰۰۰
فیبرینوژن	۱/۱٥۰۰۰

در بررسی انجام شده، نمونه‌های بیوپسی کلیه که در بیمارستان شهید هاشمی‌نژاد با هر دو روش میکروسکوپ نوری و ایمونوفلئورسانس به نتیجه رسیده‌اند، جدا شدند، سپس نمونه‌های با تعداد ناکافی گلومرول(کمتر از ۳ گلومرول)، از طرح خارج شده و برشهای ۳ میکرونی از ۲٦ بلوک واجد شرایط تهیه شد. نهایتاً IHC با پنج مارکر IgA، IgG، IgM، C3، C_1q بر روی آنها انجام شد. لازم به ذکر است که مارکرهای کاپا و لاندا تنها بر روی نمونه‌های با تشخیص آمیلوییدوز انجام گرفت. نحوه انجام IHC بر اساس متد ایمونوپراکسیداز(IP) می‌باشد.[۱۰و ۱۱] مشکل اصلی در روش IP در بسیاری از آزمایشگاه‌ها، رنگ زمینه‌ای است؛ به منظور کاهش این مشکل، نمونه‌ها به مدت حداقل یک ساعت در نرمال سالین سرد شستشو شدند.

مراحل دقیق IP به صورت زیر انجام گرفت:

۱– تهیه برشهای ۳ میکرونی و قرار دادن آنها در Oven در تمام طول شب.

۲– واکس‌زدایی در گزیلن و قرار دادن آنها در الکل مطلق.

۳– عمل بلوک کردن به وسیله پراکسید هیدروژن ٥٪ به مدت ۱٥ دقیقه و سپس شستشو در آب.

٤– انکوباسیون در بافر هضمی ۳۷ درجه سانتی‌گراد (٤۰۰ میلی‌گرم تریپسین در ٤۰۰ سی‌سی بافر) به مدت ۳۰ دقیقه.

٥– شستشو در آب به مدت ٥ دقیقه.

٦– شستشو در بافر تریس با PH: ۷/٤، ۲ بار به مدت ٥ دقیقه.

۷– قرار دادن آنتی سرم رقیق شده به مدت ۳۰ دقیقه.

۸– شستشو در بافر تریس با PH: ۷/٤، ۲ بار به مدت ٥ دقیقه.

۹– قرار دادن آنتی‌بادی خوکی ضد خرگوشی بیوتینیله به مدت ۳۰ دقیقه.

۱۰– شستشو در بافر تریس با PH: ۷/٤، ۲ بار به مدت ٥ دقیقه.

۱۱– انکوباسیون با استرپتاویدین به مدت ۳۰ دقیقه.

۱۲– شستشو در بافر تریس با PH: ۷/٤، ۲ بار به مدت ٥ دقیقه.

۱۳– محلول DAB فیلتر شده به مدت ٥ دقیقه.

۱٤– شستشو در بافر و شستشو در آب.

۱٥– رنگ‌آمیزی با هماتوکسیلین صاف شده به مدت ۲ دقیقه.

۱٦– شستشو در آب.

۱۷– خشک کردن، شفاف‌سازی و مونته کردن اسلایدها.

لازم به ذکر است که آنتی سرم‌های بکار رفته، از نوع آنتی‌بادی‌های پلی‌کلونال خرگوشی محصول شرکت dako می‌باشند. تمامی لامهای رنگ شده، با میکروسکوپ نوری مورد بررسی قرار گرفته و وجود، نوع رسوب و محل آن یادداشت شدند. همزمان لامهای رنگ‌آمیزی شده نمونه، به روشهای H&E، نقره، تریکروم و PAS نیز مورد ارزیابی قرار گرفتند. اطلاعات گردآوری شده مورد بررسی قرار گرفتند و با استفاده از فرمول‌های مربوطه، حساسیت(sensitivity)، ویژگی(specificity)، ارزش

[Downloaded from rjms.iums.ac.ir on 2025-12-08]

پیشگویی کننده مثبت(PPV)، ارزش پیشگویی کننده منفی (NPV) و صحت (accuracy) محاسبه گردید. در تحلیل اطلاعات، gold standard، بررسی توسط IF بوده و نمونه‌های IHC با آن مقایسه شده است.

یافته‌ها

در این مطالعه، بررسی بر روی ۲۶ بیوپسی کلیه صورت گرفت که شامل ۱۱ مورد گلومرولوپاتی ممبرانوس (MGN)، ۷ مورد IgA nephropathy، ۲ مورد نفریت لوپوسی و ٤ مورد آمیلوییدوز، بیماری با تغییر کم(minimal change disease=MCD)، گلومرولونونفریت ممبرانو پرولیفراتیو (MPGN) و Immune complex crescentic GN (هر کدام یک مورد) بود. در روش IHC، از کل ۲٦ نمونه، در ۲۰ مورد رسوب ایمنی مشابه مشاهده شد. در ٤ مورد شامل ۲ مورد آمیلوییدوز، یک مورد MGN و یک مورد IgA نفروپاتی، در روش IHC رسوب واضحی دیده نشد. لازم به ذکر است که در تمام موارد آمیلوییدوز، در روش IF نیز رسوبی مشاهده نشده بود.

بدین ترتیب، حساسیت روش IHC در تشخیص نمونه‌های بیوپسی کلیه، ۹۱٪، ویژگی آن، ۱۰۰٪، ارزش اخباری مثبت و منفی آن، به ترتیب ۱۰۰٪ و ٦۷٪ و صحت تشخیص آن، ۹۲٪ محاسبه گردید(جدول شماره ۲).

جدول شماره ۲– مقایسه نتایج IHC با IF در تشخیص نمونه‌های بیوپسی کلیه

	(+)	(-)	جمع کل
IF(مثبت)	۲۰	۲	۲۲
IF(منفی)	۰	٤	٤
جمع کل	۲۰	٦	۲٦

رسوب ایمنی، از ۱۱ نمونه MGN مورد مطالعه، در ۱۰ مورد، مثبت و در یک مورد قابل خواندن نبود و بدین ترتیب، حساسیت روش IHC در تشخیص MGN، ۹۱٪، ویژگی، ۱۰۰٪، ارزش اخباری مثبت و منفی، به ترتیب ۱۰۰٪ و ۹٤٪ و صحت تشخیص، ۹٦٪ گزارش شد(شکل شماره ۱).

از ۷ نمونه IgA نفروپاتی که کلاً ۷ مورد بودند، فقط در یک مورد، رسوب قابل افتراق نبود ولی در ٦ مورد دیگر، رسوب IgA در ناحیه مزانژیال مشاهده گردید و بدین ترتیب، حساسیت روش IHC در تشخیص IgA nephropathy، ۸٦٪، ویژگی ۱۰۰٪، ارزش اخباری مثبت و منفی، به ترتیب ۱۰۰٪ و ۹۵٪ و صحت تشخیص، ۹٦٪ بود(شکل شماره ۲).

در ۳ مورد از ٤ مورد آمیلوییدوز که IHC انجام شد، رسوب زنجیره سبک کاپا و لاندا به طور همزمان دیده شد و در یک مورد، هیچ نوع رسوبی مشاهده نگردید. در مورد سایر نمونه‌ها شامل ۲ مورد نفریت لوپوسی و یک مورد MCD، MPGN و Immune complex crescentic GN، رسوب مشاهده شده، مشابه رسوب در روش ایمونوفلئورسانس بود، بخصوص الگوهای مشاهده شده در نمونه لوپوس و MPGN به همراه مورفولوژی ضایعه، بسیار تشخیصی بودند(اشکال شماره ۳ و ٤).

شکل شماره ۱– رسوب IgG در گلومرولوپاتی ممبرانوس

شکل شماره ۲– رسوب IgA در نفروپاتی IgA

[Downloaded from rjms.iums.ac.ir on 2025-12-08]

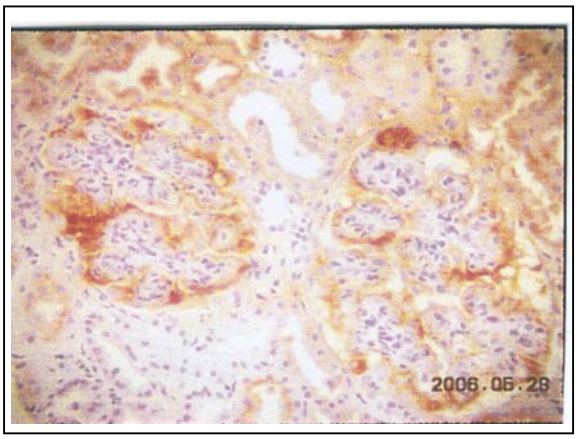

شکل شماره ۳- رسوب IgG در نفریت لوپوسی

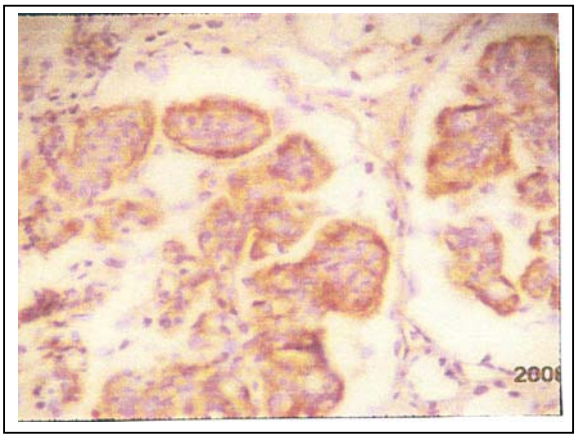

شکل شماره ۴- رسوب IgG در MPGN

بحث

روش ایمونوفلئورسانس، حساسیت بالایی در تشخیص نوع رسوب، شدت و طرح رسوب ایمنی دارد و به علت تکنیک آسان، سریع و کم بودن رنگ زمینه، روش انتخابی در بررسی رسوب ایمنی است، ولی گاهاً به دلیل عدم وجود گلومرول در نمونه ارسالی در IF، لزوم بررسی کمپلکس ایمنی به روش دیگری بر روی نمونه موجود پارافین احساس می‌شود. از طرف دیگر امکان حفظ لام IF برای مطالعات بعدی وجود ندارد و اغلب پس از یک هفته، فلئورسانس نمونه از بین می‌رود. روشهایی جهت حفظ لامهای رنگ شده IF وجود دارند که بسیار گران بوده و معمولاً در آزمایشگاه‌ها استفاده نمی‌شوند(به عنوان مثال phenylenediamin موجب حفظ فلئورسانس به مدت طولانی‌تری می‌شود). در این موارد می‌توان از روش ایمونوهیستوشیمی بر روی نمونه‌های پارافین بیمار استفاده کرد که امکان نگهداری لام مانند لامهای معمولی وجود دارد. از محدودیت‌های دیگر بررسی ایمونوفلئورسانس، نبودن امکان بررسی مورفولوژیک گلومرول‌هاست که این امکان در IHC وجود دارد.[۱]

در بررسی IHC، همان مقطعی از لامهای معمولی نمونه که مورد بررسی قرار می‌گیرند، رنگ می‌شوند و لذا امکان مشاهده رسوب در محلهایی که تغییرات بافتی در نمونه کلیه وجود دارد، هست ولی متاسفانه در نمونه IF با توجه به اینکه نمونه بیوپسی دیگر بیمار مورد بررسی قرار گرفته، قطعاً همان گلومرول‌هایی که تغییر دارند، در IF مشاهده نمی‌شوند که البته این مسأله در ضایعات منتشر کلیه اثری ندارد ولی در ضایعات فوکال، امکان اینکه گلومرول درگیر در نمونه IF نباشد و گزارش IF منفی باشد، وجود دارد. البته رنگ زمینه در بررسی IHC بیش‌تر است که امکان تداخل در مشاهده رسوب اصلی در نمونه ایجاد می‌کند.[۳]

در مقایسه‌ای که بین IF و IHC در سال ۱۹۹۶ انجام شده است، عنوان شده که روش IHC از صحت بیش‌تری نسبت به IF برخوردار است(بجز در مورد بیماری گود پاسچر)، آنها، انجام IF را فقط در موقع شک بالینی به این بیماری، به منظور بررسی رسوب خطی IgG، توصیه کرده‌اند.[۱۲]

در مطالعه دیگری که در مورد گلومرولونفریت سریعاً پیشرونده(Rapidly progressive =RPGN glumerolonephritis) انجام شده است، هماهنگی بیش‌تر از ۹۰٪ بین تکنیک‌های ایمونوپراکسیداز و ایمونوفلئورسانس مشاهده شده است.[۱۳]

در سایر مطالعات، به طور ضمنی، به نتایج خوب IHC، بدون قید کردن میزان حساسیت و ویژگی آن در نمونه‌های بیوپسی کلیه اشاره شده است.

اصولاً تشخیص در مورد آمیلوییدوز، بر مبنای رنگ‌آمیزی هیستوشیمی کنگو ـ رد و بررسی آن با نور پلاریزه می‌باشد. البته امکان تشخیص آمیلویید با استفاده از

[Downloaded from rjms.iums.ac.ir on 2025-12-08]

آنتی‌بادی‌های تجارتی در دسترس علیه AA وجود دارد. در نمونه‌های مورد مطالعه حاضر، آنتی‌بادی علیه AA، در مطالعه IF و به طبع آن در IHC، بکار گرفته نشده است. از طرفی رسوب آمیلویید، خود منجر به گیر افتادن(Traping) غیراختصاصی اجزاء سرمی از جمله ایمونوگلوبولین‌ها و کمپلمان می‌شود.

IF و یا IHC، در آمیلوییدوز وابسته به میلوما، جهت تشخیص رسوب زنجیره‌های سبک کاپا و لاندا بکار می‌روند که هیچ کدام از بیوپسی‌های مورد مطالعه در پژوهش حاضر، با توجه به بررسی‌های انجام شده در بیماران، آمیلوییدوز وابسته به میلوما نبودند و رسوب کاپا و لاندای مشاهده شده، به صورت کاذب، به دنبال گیرافتادن پلاسما در گلومرول‌ها بوده است.[۱۴]

یکی از محدودیت‌های مطالعه، ناکافی بودن نمونه‌ها بوده و لذا به نظر می‌رسد مطلعات وسیع‌تری از این دست مورد نیاز باشند.

نتیجه‌گیری

در نهایت می‌توان نتیجه گرفت که در مواردی که نمونه IF، گلومرول ندارد یا اصلاً به علت مشکلات انجام بیوپسی، نمونه‌ای برای IF فرستاده نشده است، روش IHC در صورتی که توسط افراد با تجربه انجام شود، به لحاظ حساسیت، ویژگی و صحت تشخیصی بالا، می‌تواند جایگزین مناسبی برای IF باشد. به این ترتیب با در نظر گرفتن موارد بالا یک آزمایشگاه پاتولوژی کلیه باید امکانات انجام هر دو روش را داشته باشد و پاتولوژیست مربوطه با توجه به بالین بیمار و میزان بافتی که در دسترس دارد، می‌تواند تشخیص دهد که چه روشی را استفاده کند. همچنین در موارد بیماری‌های مشکل، این امکان برای پاتولوژیست وجود خواهد داشت تا از هر دو روش برای کنترل تشخیص استفاده کند.

تقدیر و تشکر

این تحقیق با استفاده از حمایت مالی دانشگاه علوم پزشکی و خدمات بهداشتی ـ درمانی ایران در قالب طرح تحقیقاتی(شماره ثبت: ۲۰۰) انجام گردیده است که بدین وسیله نویسندگان مقاله مراتب تقدیر و تشکر خود را از مسوولین آن مرکز ابراز می‌دارند.

فهرست منابع

1- Report from pathology consensus meeting on renal biopsy handling and processing. Vienna, February 25, 2000.

2- Kark RM, Muehrcke RC. Biopsy of the kidney is prone position. Lancet 1954 May 22; 266(6821): 1047-9.

3- Howat AJ, Thomas CM, Coward RA. Immunoperoxidase for the demonstration of immune deposits in renal biopsies. Current diagnostic pathology 2000; 6: 125-9.

4- Fraser IR, Fairley K. Renal biopsy on an out patient procedure. AM kidney dis 1995; 12: 1047-9.

5- Burstein DM, Korbol SM, Schwatz MM. The use of automatic core biopsy system in percutaneus renal biopsy: A comparative study. Am J Kidney dis 1993; 22: 545-52.

6- Hergesell O, Felten H, Andrassy K, Kuhn K, Ritz E. Safety of ultrasound-guided percutaneous renal biopsy-retropective analysis of 1090 consecutive cases. Nephrol Dial Transplant 1998 Apr; 13(4): 975-7.

7- Richards NT, Darby S, Howre AJ, Adu D, Michael J. Knowledge of renal histology alters patients management in over 40% of cases. Nephrol Dial transplants 1994; 9: 1255-9.

8- Brenner BM. The kidney. 6th ed. USA: Sounders company; 2004. p. 11-66.

9- Bancroft JD, Gamble M. Theory and practice of histological techniques. 5th ed. USA: Churchill livingstone; 2002. p. 441-51.

10- Maclver AG, Mepham BL. Immunoperoxidase techniques in human renal biopsy. Histopathology 1982; 6: 249-67.

11- Hsu SM, Rainel L, Fanger H. Use of avidin biotin peroxidase complex(ABC) in immunoperoxidase techniques: A comparison between ABC and unlabeled antibody(PAP) procedures. J histochen cytochem 1981; 29: 577-80.

12- Kalra PA, Coward RA, Aguirre burunalde M, Howat AJ. An audit of immunoperoxidase versus immuno fluorescence in the detection of immune deposits in renal biopsy. J pathol 1996; 178: 44A.

[Downloaded from rjms.iums.ac.ir on 2025-12-08]

13- Saha A, Jha V, Sakhuja V, Joshik. A clinical histological and immunohistochemical analysis of crescentic glomerulonephritis. Indian Journal of nephtology 1997 Jul, sep; 7(3): 103-8.

14- Striker, Striker LJ, Vivethe D. The renal biopsy major problems in pathology. 3rd ed. USA: W.B. Saunders; 1997. p. 42.

[Downloaded from rjms.iums.ac.ir on 2025-12-08]

Value of Immunohistochemistry in Comparison to Immofluorescence for Detecting Immune Deposits in renal Biopsy

*M. Asgari, MD[I] M.R. Hafezi Ahmadi, MD[II]

Abstract

Background & Aim: Evaluation and classification of many renal lesions particularly glomerular diseases are only on the basis of renal biopsy. The clinician's request from the histopathologist is a timely and accurate diagnosis of renal damage which in addition to light microscopy is dependent on the assessment of immune deposits in renal biopsy and verification of immune deposits in Electron microscopy. IF(Immunofluorescence) method which is simple and rapid is gold standard. Due to limitation of this method, received paraffin blocks can be used for detection of immune deposits in IHC(Immunohistochemistry). Other advantages of IHC method include: permanence of stained slides, possibility of morphologic assessment of the lesion and correlation of deposit location and glomerular anatomy. Undoubtedly IHC method has disadvantages including complexity of the technique in comparison to IF, background staining, few number of available antibodies as well as being time consuming.

Materials and Methods: In this comparative study renal biopsy specimens from Hasheminejad hospital, which were reported according to IF and light microscopy, were separated and then IHC with IgG, IgM, IgA, C3 and C1q, was performed on these blocks. IHC was based on Immunoperoxidase(IP) method. Presence, kind and location of deposits were recorded by light microscopy. At the same time, H&E, silver, trichrome and PAS stained slides were evaluated.

Results: Immune deposits similar to IF were detected by IHC method in 20 out of 26 samples. IHC method couldnot detect visible immune deposits in 4 cases including amyloidosis, MGN(1 case) and IgA nephropathy(1 case). Therefore, sensitivity, specificity, accuracy, positive and negative predictive values of IHC method in diagnosis of renal biopsy specimens is 91%, 100%, 92%, 100% and 65%, respectively.

Conclusion: It seems that due to high rate of sensitivity, specificity and accuracy, IHC method which is used by experienced technical staff, can be used as an alternative method for IF when there are no glomeruli in IF specimen or there is difficulty in taking a renal biopsy. Thus according to these finding, the renal pathological lab, should be equipped with both methods, and accountable pathologist, should recognize which method to be used on the basis of clinical state of the patient and adequacy of received specimen.

Key Words: 1) Renal Biopsy 2) Immunofluorescence 3) Immunohistochemistry

*I) Assistant Professor, Pathologist, ValiNejad St., Vanak Sq., HashemiNejad Hospital, Iran University of Medical Sciences and Health Services, Tehran, Iran.(*Corresponding Author)*

II) Resident of Pathology, Iran University of Medical Sciences and Health Services, Tehran, Iran.

[Downloaded from rjms.iums.ac.ir on 2025-12-08]