

# بررسی مقایسه‌ای روند ترمیم دو نوع آلوگرافت استخوانی داخل غضروفی با یکدیگر و با آلوگرافت‌های داخل غشایی همراه با آنتی‌ژن زدایی دو گانه

## چکیده

زمینه و هدف: در مقایسه اتوگرافت و آلوگرافت استخوانی، شرایطی مثل انجام دو عمل جراحی همزمان روی یک فرد، محدود بودن اندازه پیوند، افزایش احتمال وقوع خونریزی و غیره، سبب شده است تا متخصصین به جایگزین مناسب اتوگرافت، یعنی آلوگرافت نیز بیاندیشند. در این مطالعه با توجه به اهمیت نوع استخوان انتخاب شده برای پیوند، از نظر منشاء جنینی و همین‌طور از نظر ساختار بافتی آن و با توجه به اهمیت فاکتورهای موثر در افزایش ضریب موفقیت پیوندهای آلوگرافت از جمله نحوه آنتی‌ژن‌زدایی، روند ترمیم انواع آلوگرافت‌های کورتیکوکنسلسوس (Corticocancellous) و کورتیکال (Cortical) استخوانی از منشأ داخل غضروفی، با یکدیگر و با آلوگرافت‌های کورتیکوکنسلسوس از منشأ داخل غشایی مقایسه شده است، همچنین کارایی روش آنتی‌ژن زدایی دو گانه نیز مورد بررسی قرار گرفته است.

روش بررسی: در این مطالعه تجربی که بر روی خرگوش نیوزلندی صورت گرفت، ۴۲ قطعه پیوندی شامل ۳۰ قطعه در گروه آزمایش، به صورت ۱۰ قطعه آلوگرافت کورتیکوکنسلسوس از منشأ مجسمه (Corticocancellous = CoI) و ۱۰ قطعه آلوگرافت از نوع کورتیکوکنسلسوس از منشأ لگن (Corticocancellous = CoE) و ۱۰ قطعه آلوگرافت از نوع کورتیکال از منشأ تیپیا (Cortical endochondral = CE) استخوان تیپیا در فاصله ۲ سانتی‌متری مفصل زانوی خرگوش پیوند زده شد، همچنین، ۶ قطعه اتوگرافت در گروه شام، پس از آنتی‌ژن‌زدایی جهت بررسی اثرات روش آنتی‌ژن زدایی در روند ترمیم پیوند و ۶ قطعه اتوگرافت نیز در گروه کنترل، بدون آنتی‌ژن‌زدایی جهت بررسی اثرات روش جراحی و شرایط اتاق عمل در روند ترمیم پیوند، با یکدیگر مقایسه گردید و روند ترمیم پیوند بافت به مدت ۳ ماه پیگیری شد. بررسی روند ترمیم با استفاده از رادیوگرافی‌ها و براساس حضور یا عدم حضور کالوس استخوانی و مقاطع دکلسیفیه بافتی و مشاهدات میکروسکوپی صورت گرفت و نتایج به کمک نرم‌افزار آماری (SPSS Version 11.5) و توسط آزمون دقیق فیشر و آزمون آنالیز نسبت شانس (odds' ratio Analysis)، مورد ارزیابی واقع شد.

یافته‌ها: میزان موفقیت در گرافت‌های CoI، ۸۰٪، گرافت‌های CoE، ۶۰٪ و در گروه گرافت‌های CE، ۷۰٪ بود. در گروه کنترل، سرعت اتحاد و ترمیم، بسیار سریع (۸ هفته) و در گروه شام، از کندی مشخصی برخوردار بود (۱۲ هفته). سوراخ‌های خالی در تیپیا گروه شام، حتی پس از ۳ ماه نیز ترمیم نگردید.

نتیجه‌گیری: تعداد موارد موفقیت آلوگرافت‌های CoI، بیش‌تر از موارد CoE و CE بوده است، اما آزمون‌های آماری (فیشر و آنالیز شانس) بیانگر آنست که این تفاوت از نظر آماری، معنی‌دار نیست ( $P \text{ value} > 0.05$ ). نتایج میکروسکوپی، حاکی از آنست که آلوگرافت داخل غشایی، از سرعت و موفقیت بیش‌تری در روند ترمیم و اتحاد برخوردار است.

کلیدواژه‌ها: ۱- آلوگرافت استخوانی ۲- آنتی‌ژن زدایی ۳- پیوند اتوگرافت استخوانی ۴- خرگوش نیوزلندی

تاریخ دریافت: ۸۵/۵/۲۱، تاریخ پذیرش: ۸۵/۹/۵

## مقدمه

امروزه پیوند اعضا، امری ضروری و اجتناب‌ناپذیر است، در این بین، پیوند استخوان از جایگاه خاصی برخوردار است. در ایالات متحده آمریکا در سال ۱۹۹۹، حدود ۶/۲ میلیون مورد شکستگی به ثبت رسیده است<sup>(۱)</sup> و در

(I) مربی و کارشناس ارشد بافت‌شناسی، گروه آناتومی، دانشکده پزشکی، میدان سردشت، دانشگاه علوم پزشکی و خدمات بهداشتی - درمانی اراک، اراک، ایران (\* مؤلف مسؤول).

(II) مربی و کارشناس ارشد فیزیولوژی، دانشگاه علوم پزشکی و خدمات بهداشتی - درمانی اراک، اراک، ایران.

است<sup>(۷)</sup>؛ براساس تحقیقی<sup>(۸)</sup> نیز، استفاده از آلوگرافت‌هایی از منشاء داخل غشایی، دارای ضریب موفقیت بیش‌تری نسبت به آلوگرافت‌های داخل غضروفی است، اما در همین تحقیق به نوع استخوان داخل غضروفی مورد استفاده جهت مقایسه با استخوان داخل غشایی از نظر ساختار بافتی (کورتیکوکنسلوس یا کورتیکال بودن آن) اشاره‌ای نشده است. اکنون سوالاتی در این رابطه، بی پاسخ مانده است، نخست آنکه آیا این امر به دلیل اختلاف منشاء جنینی این استخوان‌هاست و یا نوع استخوان از نظر بافت‌شناسی در این مسأله دخیل است؟ آیا استخوان‌های مقایسه شده، هر دو از نوع کورتیکوکنسلوس بوده‌اند و یا اینکه یک استخوان کورتیکوکنسلوس از منشاء داخل غشایی با یک استخوان کورتیکال از منشاء داخل غضروفی مقایسه شده است؟ جهت پاسخ به سوالات فوق، در مطالعه حاضر، قطعات پیوندی با منشاء داخل غشایی CoI با قطعات پیوندی از منشاء داخل غضروفی CoE و از منشاء داخل غضروفی CE به طور همزمان پیوند شدند تا احتمالاً نقش عامل مهم‌تر مشخص شود.

از آنجا که آلوگرافتی که عملیات آنتی‌ژن‌زدایی روی آن صورت نگرفته، طی یک پاسخ شدید سیستم ایمنی میزبان، ظرف مدت کوتاهی دفع می‌شود<sup>(۹، ۱۰)</sup>، در این تحقیق چاره‌ای جز بکارگیری روش‌های آنتی‌ژن‌زدایی وجود نداشت، تحقیقات بیانگر آنست که هنوز هیچ قاطعیتی در مورد آنکه کدام روش آنتی‌ژن‌زدایی بهتر است، وجود ندارد.

یکی از این روش‌های آنتی‌ژن‌زدایی، روش Freeze-dry است، در این روش از آنجا که سلول‌های قطعه پیوندی از بین می‌روند، خاصیت آنتی‌ژنیک، کاهش یافته و قطعه پیوندی بخوبی توسط میزبان تحمل می‌شود.<sup>(۳)</sup> در عین حال، این روش هیچ اثر مضری بر قابلیت Osteoinductivity قطعه پیوندی ندارد.<sup>(۱۱، ۱۲)</sup> در ارتباط با شدت بروود لازم برای Freeze کردن قطعات پیوندی طی عملیات Freeze-dry، تحقیقات نشان می‌دهد که فریز کردن قطعات در دمای ۴- تا ۷۰- درجه سانتی‌گراد نیز اثر نامطلوبی بر Osteoinductivity ندارد<sup>(۱۳)</sup>، اما در عین حال، قطعاتی که در

سال ۲۰۰۱ در همین کشور، حدود ۸۷۵ هزار مورد پیوند استخوان صورت گرفته است.<sup>(۲)</sup> پیوندهای استخوان با گستردگی وسیعی که در زمینه‌های ارتوپدی، نوروسرجری، پریودنتولوژی و سایر زمینه‌ها یافته‌اند، انگیزه‌ای پر قدرت برای انجام تحقیقات فراوان در این زمینه شده‌اند. اگر چه از بین انواع پیوندهای ممکن، پیوند اتوگرافت از نقطه نظرات گوناگون، بهترین انتخاب است، اما برخی شرایط نظیر انجام دو عمل جراحی همزمان در یک فرد، محدود بودن اندازه، احتمال وقوع خونریزی و افزایش احتمال عفونت، سبب شده‌اند تا به جایگزین مناسب آن یعنی آلوگرافت‌ها نیز توجه خاص شود، به گونه‌ای که از سال ۱۹۸۵ تا سال ۱۹۹۵ در یک دوره ده ساله در کشور آمریکا، فراوانی وقوع آلوگرافت‌ها از ۱۵۰۰۰ مورد در سال، به ۱۴۵۰۰۰ مورد در سال افزایش یافته است.<sup>(۳)</sup>

اصولاً در هر نوع پیوند استخوان باید بتوان چهار خصوصیت بسیار مهم را تا حد ممکن افزایش داد، این خصوصیات عبارتند از:

۱- Osteoinduction<sup>(۴)</sup>

۲- Osteoconduction<sup>(۴)</sup>

۳- Osteogenicity<sup>(۳)</sup>

۴- عدم یا کمتر تحریک کردن سیستم ایمنی میزبان.<sup>(۵)</sup>

اکنون این سوال مطرح می‌شود که از بین انواع استخوان‌ها از دیدگاه بافت‌شناسی و منشاء جنین‌شناسی، کدام یک با عنایت به اصول چهارگانه پیوندها، از قابلیت بیش‌تری برای افزایش ضریب موفقیت پیوند برخوردار است. استخوان اسفنجی حفرات فراوان پوشیده شده توسط بافت آندوست دارد که از طرفی قدرت Osteogenicity فراوانی ایجاد می‌کند<sup>(۵)</sup> و از طرف دیگر به دلیل آندوست فراوان خود و لذا تحریک سیستم ایمنی میزبان، قابلیت Osteoinductivity را کاهش می‌دهد<sup>(۶)</sup>، از طرف دیگر به نظر می‌رسد که استخوان متراکم، در نقطه مقابل استخوان اسفنجی قرار می‌گیرد، یعنی زمانی که قطعات آلوگرافت دمینرالیزه کورتیکال و کنسلوس مورد ارزیابی قدرت Osteoinductivity قرار گرفتند، این توانایی برای نوع کورتیکال، بیش‌تر بوده

که ۳۰ قطعه پیوندی، شامل بر ۱۰ قطعه CoI، ۱۰ قطعه CoE و ۱۰ قطعه CE از آن تهیه گردید و از نظر ژنتیکی کاملاً با سایر خرگوش‌ها اختلاف داشت.

۲- گروه کنترل: شامل ۳ خرگوش که ۶ قطعه پیوندی اتوگرافت بدون هیچ عملیاتی بین تیبیای پای چپ و راست آنها معاوضه شد، تا جهت بررسی صحت روش جراحی، شرایط اتاق عمل و شرایط نگهداری، مورد استفاده قرار گیرد.

۳- گروه شم: شامل ۳ خرگوش که ۶ قطعه پیوندی اتوگرافت پس از آنتی‌ژن‌زدایی دو گانه (دمینرالیزاسیون و freeze-dry) بین تیبیای پای چپ و راست آنها معاوضه شد، تا میزان موفقیت و اثرات احتمالی روش آنتی‌ژن‌زدایی بر روند ترمیم، در مقایسه با گروه کنترل مورد بررسی قرار گیرد.

۴- گروه آزمایش: متشکل از ۱۰ خرگوش، که هر خرگوش در ناحیه استخوان تیبیای پای راست خود در فاصله ۲ سانتی‌متر از مفصل زانو، یک قطعه پیوندی آلوگرافت از نوع CoI با منشاء استخوان جمجمه و در استخوان تیبیای پای چپ خود در فاصله به ترتیب ۲ و ۴ سانتی‌متر از مفصل زانو، دو قطعه پیوندی شامل قطعات CoE با منشاء استخوان لگن و CE با منشاء تیبیا دریافت نمودند.

برای تهیه قطعات پیوندی از خرگوش مولد قطعات پیوندی، از خرگوشی که هیچ گونه ارتباط فامیلی با سایر خرگوش‌ها نداشت، استفاده شد. خرگوش مورد نظر ابتدا توسط ۲ میلی‌لیتر محلول کتامین حاوی ۱۰۰ میلی‌گرم کتامین و ۱ میلی‌لیتر محلول رامپون<sup>(۱۹)</sup> حاوی ۲۰ میلی‌گرم زایلازین که از طریق عضلانی به عضله ران وی تزریق گردید، بیهوش شد (مدت زمان لازم برای بیهوش شدن، حدود ۱۰ دقیقه است و طول مدت بیهوشی نیز حدود ۲۰ دقیقه می‌باشد)، پس از اطمینان از بیهوشی کامل، خرگوش مورد نظر به هلاکت رسید. آنگاه با استفاده از یک مته مخصوص از جنس برنج و به شکل لوله که قطر سوراخ داخلی آن ۴ میلی‌متر و ضخامت لبه لوله، ۱۰۰ میکرون بود، ۳۰ قطعه پیوندی از استخوان‌های جمجمه، لگن و تیبیای این خرگوش جدا شد، این قطعات در

دمای کمتر از ۲۰- درجه سانتی‌گراد تهیه می‌شوند، استحکام مکانیکی خود را نیز از دست نمی‌دهند.<sup>(۱۴)</sup> در ارتباط با حرارت دادن به قطعات پیوندی در هنگام عملیات Freeze-dry، تحقیقات مبین آنست که استفاده از دمای حداکثر ۸۰ درجه سانتی‌گراد، شرایط بهتری را برای حفظ قابلیت Osteoinductivity فراهم می‌نماید<sup>(۱۵)</sup> و استفاده از دمای بیش‌تر، سبب کاهش قابلیت فوق می‌گردد.

در ارتباط با دمینرالیزاسیون قطعات پیوندی، توجه به چند نکته حایز اهمیت است؛ دمینرالیزه کردن بافت استخوانی، نقش مهمی در افزایش Osteoinduction از طریق حفظ و ارزیابی استئوژنین‌ها از جمله BMP (Bone morphogenetic protein) دارد.<sup>(۱۶، ۱۷)</sup> در واقع هر قدر شدت دمینرالیزاسیون افزایش داده شود، برای ارائه ترکیبات Osteoinductive، شرایط بهتری فراهم خواهد شد<sup>(۱۸)</sup> و اگر مقدار ماده معدنی استخوان به حدود ۴۰٪ کاهش یابد، حداکثر قابلیت Osteoinductivity را می‌توان انتظار داشت.<sup>(۱۸)</sup> اما این امر سبب کاهش قابلیت استحکام قطعه پیوندی نیز می‌گردد. لذا در این مطالعه برای مشخص نمودن بهترین قطعه آلوگرافت از نظر منشاء جنینی و ساختار بافتی، نه تنها قطعات پیوندی CoI با منشاء داخل غشایی با قطعات پیوندی CoE از منشاء داخل غضروفی، بلکه با قطعات پیوندی CE از منشاء داخل غضروفی نیز مورد مقایسه واقع شده‌اند و در عین حال میزان موفقیت روش آنتی‌ژن‌زدایی دوگانه خاص بکار گرفته شده نیز، به طور همزمان مورد بررسی قرار گرفته است.

### روش بررسی

این طرح پژوهشی، یک مطالعه تجربی است که در آزمایشگاه تحقیقات دانشکده پزشکی دانشگاه علوم پزشکی و خدمات بهداشتی - درمانی اراک صورت گرفته است و جهت انجام آن، ۴۲ قطعه پیوندی به ۱۷ سر خرگوش نیوزلندی سفید بالغ به وزن ۲ کیلوگرم پیوند زده شدند. خرگوش‌ها در این تحقیق به طور کلی به ۴ گروه به شرح زیر تقسیم شدند:

۱- گروه مولد قطعات پیوندی: شامل یک خرگوش نر بود

می‌گردیدند، به این ترتیب تا پایان دوره ۳ ماهه پیگیری، از هر گروه، حداقل ۱۲ رادیوگرافی تهیه شد و برای تهیه مقاطع هیستولوژیک از خرگوش‌های هر ۳ گروه آزمایش، در پایان دو هفته اول و هفته چهارم، یک خرگوش و از آن پس، هر دو هفته، ۲ خرگوش به صورت تصادفی انتخاب شدند و پس از بیهوش کردن توسط اتر، در ظرف سر بسته به هلاکت رسیدند و سپس استخوان تیبیا آنها در محل پیوند، جدا شده و در ظرف حاوی فرمالین ۱۰٪ قرار گرفت و برای تهیه مقاطع هیستولوژیک به آزمایشگاه بافت‌شناسی منتقل شد. مقاطع بافتی به روش Alcian Blue و H&E (Haematoxylin and Eosin) رنگ‌آمیزی شدند و از آنجا که ناحیه نمونه برداری دقیقاً محل کاشت پیوند بود، براساس مشاهده تشکیل اسپیکول‌های استخوانی رابط بین بافت میزبان و قطعه پیوندی، مورد مطالعه قرار گرفتند.<sup>(۳۲)</sup>

نتایج نیز به کمک نرم‌افزار آماری SPSS (Version 11.5) و توسط آزمون دقیق فیشر و آزمون آنالیز نسبت شانس (odds' ratio Analysis) مورد ارزیابی قرار گرفت.

#### یافته‌ها

نتایج بدست آمده از این مطالعه که براساس مشاهدات ماکروسکوپی (رادیوگرافی‌ها براساس مشاهده تشکیل یا عدم تشکیل کالوس استخوانی) و میکروسکوپی (براساس جداسازی ناحیه اتحاد بافت میزبان و قطعه پیوندی و مشاهده تیغه‌های استخوانی پیوند دهنده دو ناحیه) و با در نظر گرفتن معیارهای مورد نظر و متداول در این گونه تحقیقات<sup>(۱۴)</sup>، تنظیم گردیده است، با مراجعه به جدول شماره ۱ قابل دستیابی است.

آزمون آماری Fisher، مبین آنست که زمانی که مقایسه میزان موفقیت قطعات CoI با قطعات پیوندی CoE مورد نظر است، توزیع موارد قبول یا رد پیوند در دو گروه یکسان است (P value=۰/۶۲) و شانس قبول پیوند در مقایسه گروه اول با گروه دوم برابر با ۰/۳۸ می باشد که معنی‌دار نیست. یک فاصله اطمینان ۹۵ درصدی جهت odds' ratio Analysis برابر است با ۲/۷۷ و ۰/۰۵.

محلول بتادین و در یک ظرف سر بسته استریل نگهداری شدند. جهت انجام عملیات دمنیرالیزاسیون قطعات مجسمه، لگن و تیبیا، برای هر گروه قطعه پیوندی، ۴ ظرف استریل تهیه شد و در این ظروف به ترتیب محلول ۰/۰۱ مولار HCL، ۰/۱ مولار HCL، ۰/۶ مولار HCL، ۰/۶ مولار HCL، ۰/۶ مولار HCL ریخته شد و سپس تمامی این ظروف و محلول‌های موجود در آنها، مجدداً توسط اتوکلاو، استریل گردیدند. قطعات پیوندی در هر ظرف به مدت ۱۰ دقیقه قرار داده شدند (هنگام عبور دادن قطعات پیوندی از یک ظرف به ظرف بعدی، این قطعات توسط آب مقطر شسته شدند). این عملیات ۵ بار تکرار گردید.<sup>(۳۱، ۳۰)</sup> پس از اتمام این عملیات، قطعات پیوندی مجدداً به ظروف استریل حاوی بتادین منتقل شدند.

جهت پیوند زدن قطعات استخوان، ابتدا خرگوش، بیهوش شده، سپس موهای ناحیه داخلی تیبیا، تراشیده می‌شد و برشی به طول ۱/۵ سانتی‌متر در پوست ناحیه تیبیا در فاصله ۲ سانتی‌متری از مفصل زانو ایجاد می‌گردید، عضله پوشاننده ناحیه مورد نظر کنار زده شده، سپس با استفاده از مته، به قطر ۴ میلیمتر، سوراخی در استخوان تیبیا به فاصله ۲ سانتی‌متری از مفصل زانو تعبیه می‌شد، قطعه پیوندی مورد نظر در سوراخ قرار می‌گرفت و چون قطر سوراخ و قطر قطعه پیوندی یکسان بود، سوراخ، بخوبی قطعه پیوندی را نگه می‌داشت. پس از انجام عملیات کاشت قطعه پیوندی، عضله و پوست، بخیه شده و پانسمان می‌گردید و محل جراحی گچ گرفته می‌شد. پس از اتمام جراحی، جهت تسکین درد به هر خرگوش، ۸ میلی‌گرم سولفات مورفین تزریق شد و جهت پیشگیری از وقوع عفونت، به هر خرگوش ۱۰ میلی‌گرم جنتامایسین تزریق شد. تزریق جنتامایسین تا ۴ روز پس از انجام جراحی، به صورت روزانه، تکرار شد.

برای پیگیری روند ترمیم و اتحاد پیوندها، به کمک رادیوگرافی و براساس مشاهده تشکیل یا عدم تشکیل کالوس استخوانی و مقاطع هیستولوژیک، در پایان هر دو هفته، ۲ خرگوش از هر گروه به صورت تصادفی انتخاب شده و برای تهیه رادیوگرافی‌ها به مرکز رادیولوژی منتقل

موارد موفقیت پیوند در گرافت‌های CoI، بیش‌تر از موارد CoE و CE بوده است، اما این تفاوتها از نظر آماری معنی‌دار نیستند ( $P \text{ value} > 0/05$ ). بررسی میکروسکوپی گرافت‌های اتولوگ گروه کنترل، مبین وقوع کامل اتحاد در پایان ماه اول بود، به گونه‌ای که در پایان ماه دوم، تشخیص ماکروسکوپی محل پیوند به سختی میسر بود. این امر در رادیوگرافی تهیه شده از موضع پیوند قابل تشخیص است (شکل شماره ۱).

**جدول شماره ۱- میزان موفقیت انواع گرافت‌ها برحسب تعداد و با**

توجه به منشاء جنینی و نوع استخوان آنها

منشاء جنینی	نوع استخوان	تعداد پیوند	میزان موفقیت برحسب تعداد موارد
داخل غشایی	CoI*	۱۰	۸
داخل غضروفی	CoE**	۱۰	۶
داخل غضروفی	CE#	۱۰	۷

\*: Corticocancellous Intramembraneous

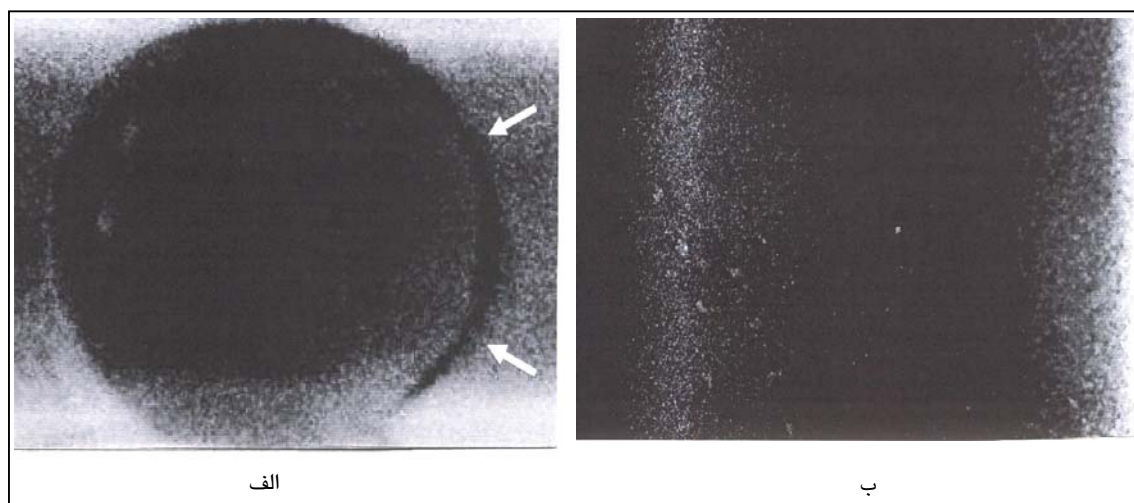
\*\* : Corticocancellous Endochondral

# : Cortical Endochondral

همچنین آزمون آماری Fisher مبین آنست که اگر مقایسه میزان موفقیت قطعات CoI با قطعات پیوندی CE مورد نظر باشد، توزیع موارد قبول یا رد پیوند در دو گروه یکسان است ( $P \text{ value} = 1$ ) و شانسی قبول پیوند در مقایسه گروه اول با گروه دوم برابر با  $0/08$  می‌باشد که معنی‌دار نیست ( $P \text{ value} = 1$ ). یک فاصله اطمینان ۹۵ درصدی جهت آنالیز نسبت شانسی، برابر است با ۰/۰۷ و ۰/۰۷.

آزمون آماری Fisher مبین آنست که اگر مقایسه میزان موفقیت قطعات CoE با قطعات پیوندی CE مورد نظر باشد، توزیع موارد قبول یا رد پیوند در دو گروه یکسان است ( $P \text{ value} = 1$ ) و شانسی قبول پیوند در مقایسه گروه اول با گروه دوم برابر با  $1/06$  می‌باشد که معنی‌دار نیست ( $P \text{ value} = 1$ ). یک فاصله اطمینان ۹۵ درصدی جهت آنالیز نسبت شانسی برابر است با  $0/24$  و  $9/91$ .

مشاهده نتایج آزمون‌های آماری (آزمون Fisher و آنالیز نسبت شانسی) بیانگر این مسأله است که علی‌رغم آنکه تعداد



**شکل شماره ۱- مقایسه تصویر رادیوگرافی اتوگرافت قطعه پیوندی کورتیکال تیبیا پس از یک هفته و پس از ۲ ماه در گروه کنترل، قطعه مدور اتوگرافت از منشاء استخوان تیبیا بدون هر گونه عملیات آنتی‌ژن زدایی از تیبیای پای راست به تیبیای پای چپ پیوند شده است.**

(الف): بزرگنمایی ۴۰×: قطعه پیوندی کورتیکال CE، تصویر رادیوگرافی از محل کاشت قطعه پیوندی کورتیکال در گروه کنترل یک هفته پس از انجام عمل پیوند، پیکان‌ها مبین فضای هلالی تیره و خالی بین قطعه پیوندی و استخوان محل پیوند می‌باشند، بافت جوشگاهی کالوس استخوانی هنوز تشکیل نشده است.

(ب): بزرگنمایی ۴۰×: قطعه پیوندی کورتیکال CE، تصویر رادیوگرافی از محل کاشت قطعه پیوندی کورتیکال در گروه کنترل ۲ ماه پس از انجام عمل پیوند، فضای هلالی تیره شکل الف اکنون توسط بافت جوشگاهی کالوس استخوانی پر شده است به گونه‌ای که حتی محل پیوند قابل تشخیص نیست.

Osteoinductivity را نیز بیشتر کاهش می‌دهد<sup>(۱)</sup>، لذا پایداری التهاب و سلولهای التهابی تا پایان هفته ۴، می‌تواند بیان کننده کمتر بودن قابلیت Osteoinductivity این نوع قطعات باشد. اکنون این سوال مطرح می‌شود که چرا قطعات کورتیکوکنسلوس می‌باید، تا این حد، محرک ایجاد و پایداری التهاب باشند؟

از دیدگاه بافت‌شناسی، استخوان اسفنجی دارای حفرات فراوانی است که سطوح استخوانی در استخوان اسفنجی را، فوق‌العاده افزایش می‌دهد و قدرت Osteogenicity فراوانی ایجاد می‌کند<sup>(۲۳)</sup>، بدین معنی که در یک حجم معین از استخوان، در مقایسه استخوان متراکم با اسفنجی، سطوح تماس استخوان اسفنجی با محیط اطراف خود چندین برابر است، از طرف دیگر، حفرات فراوان استخوان اسفنجی معمولاً توسط مغز قرمز استخوان (بافت خونساز) اشغال شده است و مقادیر قابل توجهی بافت آندوست این سطوح را پوشانده است.

بررسی میکروسکوپی گرافت‌های اتولوگ گروه ششم نشان‌دهنده یک تاخیر در روند ترمیم تا پایان هفته ۶ بود، اما مشاهده میکروسکوپی جایگاه پیوند در پایان ماه دوم، نشان‌دهنده وقوع اتحاد بود و اتحاد کامل در پایان ماه سوم بوقوع پیوست. سوراخ‌های خالی در استخوان تیبیای گروه ششم، حتی پس از ۳ ماه نیز ترمیم نگردید. بررسی مقاطع میکروسکوپی تهیه شده از انواع پیوندها در این مطالعه منجر به تهیه جدول شماره ۲ شده، که براساس ترتیب زمانی رخدادها تنظیم گردیده است.

براساس اطلاعات موجود در جدول شماره ۲، هر سه نوع پیوند از نظر قدرت تحریک سیستم ایمنی میزبان در شرایط مشابهی به سر می‌برند، اما به هر حال مطالعات میکروسکوپی (Time lapse) پیوندها بیانگر آنست که پیوندهای CoI و CE در قابلیت ایجاد زمینه مناسب برای آغاز تهاجم عروق خونی در شرایط مطلوب‌تری به سر می‌برند.

**جدول شماره ۲-** مقایسه روند ترمیم و اتحاد بین پیوندهای داخل غشایی از نوع CoI با پیوندهای داخل غضروفی از نوع CoE و CE با توجه به

تحولات میکروسکوپی روند ترمیم و اتحاد

منشاء جنینی استخوان	نوع استخوان	ظهور التهابی	محدوده زمانی پایداری ارتشاح لنفوسیتی پلاسماسلی	زمان آغاز تهاجم عروق خونی از طرف میزبان	ظهور فعالیت استخوانسازی داخل غضروفی و یا داخل غشایی	زمان آغاز وقوع اتحاد بین قطعه پیوندی و بستر میزبان به صورت جوشگاه استخوانی
داخل غشایی	CoI*	آخر هفته اول	طی هفته ۲ تا ۴	هفته ۴	هفته ۶ تا ۸	هفته ۱۰
داخل غضروفی	CoE**	آخر هفته اول	طی هفته ۲ تا ۴	هفته ۶	هفته ۸ تا ۱۲	هفته ۱۲
داخل غضروفی	CE#	آخر هفته اول	طی هفته ۲	هفته ۴	هفته ۴ تا ۸	هفته ۸

\*: Corticocancellous Intramembraneous, \*\*: Corticocancellous Endochondral, #: Cortical Endochondral

#### بحث

در مجموع می‌توان گفت اگر چنانچه پیوند اتوگرافت مورد نظر باشد، استخوان اسفنجی می‌تواند انتخاب بهتری باشد، چرا که با داشتن سطوح فراوان پوشیده از آندوست، قدرت Osteogenicity فراوانی ایجاد می‌کند<sup>(۲۳ و ۲۴)</sup> که سبب تسهیل و تسریع اتحاد می‌شود، اما زمانی که از این استخوان در پیوند آلوگرافت استفاده می‌شود، مسأله متفاوت است، منظور این است که در آلوگرافت‌ها، اولین کاری که باید انجام داد، از بین بردن خاصیت آنتی‌ژنیک تمام این سلولهاست (سلولهای خونساز، عروق خونی و سلولهای آندوست). بدیهی است پس

بررسی نتایج میکروسکوپی حاکی از آنست که ظهور فعالیت استخوانسازی در گرافت‌های CoI بکار رفته در این مطالعه، در بهترین حالت، از هفته ۶ و در گرافت‌های CoE، از هفته ۸ آغاز شده است که احتمالاً به دلیل پایداری التهاب و حضور سلولهای التهابی در موضع پیوند بوده است. این مسأله می‌تواند دلایل مختلفی داشته باشد و از چند جنبه مختلف قابل بحث و بررسی است.

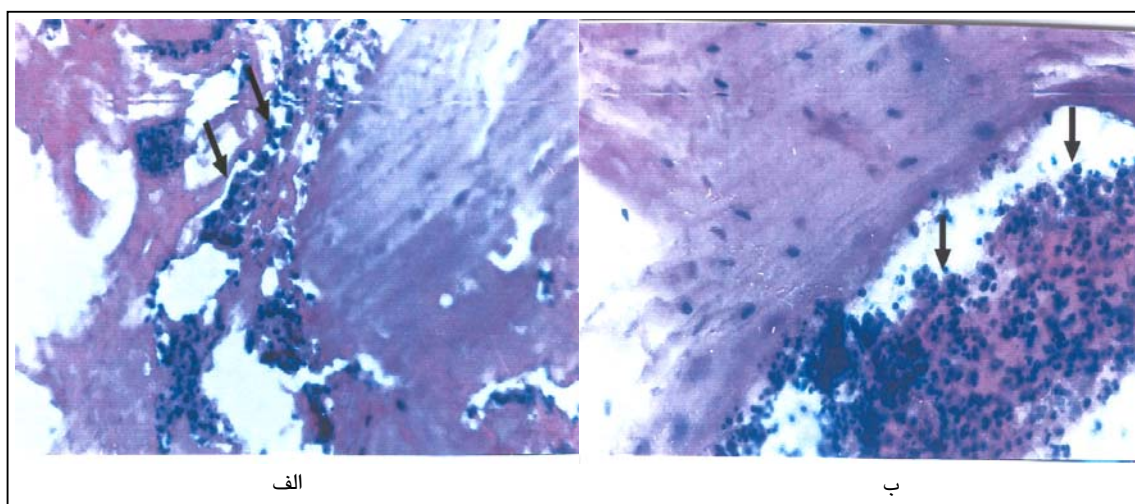
اصولاً هر قطعه پیوندی که در پیوند استخوان، سیستم ایمنی میزبان را بیش‌تر تحریک کند، قابلیت

از طرف دیگر همان طور که از جدول شماره ۲ قابل استنباط است، در مورد پیوندهای CE و CoI، زمان آغاز تهاجم عروقی از طرف بافت میزبان به سوی قطعه پیوندی از هفته چهارم است، حال آنکه همین پدیده در پیوندهای CoE، از هفته ۶ آغاز می‌گردد (شکل شماره ۳). یعنی علی‌رغم آنکه وقوع واکنش التهابی و بقای آن در هر دو نوع پیوند به طور یکسان بر قابلیت Osteoinductivity اثر گذاشته است، اما به نظر می‌رسد که شروع سریع‌تر تهاجم عروق خونی و ظهور فعالیت استخوانساز در مورد قطعات CoI و CE، بیان‌کننده وجود نیروهای مثبت دیگری در این نوع قطعات است که در این مورد احتمالاً مربوط به قابلیت برتر Osteoconductivity برای قطعات CoI و زیاد بودن قابلیت Osteoinductivity برای قطعات CE می‌باشد.

از اعمال روشهای آنتی‌ژن زدایی دوگانه مبتنی بر روش دمینرالیزاسیون و Freeze-dry، این سلولها خاصیت آنتی‌ژنیک خود را از دست داده‌اند اما از آنجا که اجساد این سلولها همچنان در فضاهای استخوان کورتیکوسلوس باقی است، این بقایا، خود سبب تجمع و بقای طولانی مدت سلولهای التهابی می‌شوند<sup>(۲۰)</sup> که خود سبب کاهش قابلیت Osteoinductivity می‌شود.

بنابراین به نظر می‌رسد تأخیر در آغاز فعالیت استخوانساز داخل غضروفی یا داخل غشایی برای پیوندهای CoI و CoE در این مطالعه، به دلیل مسایل مطرح شده فوق است.

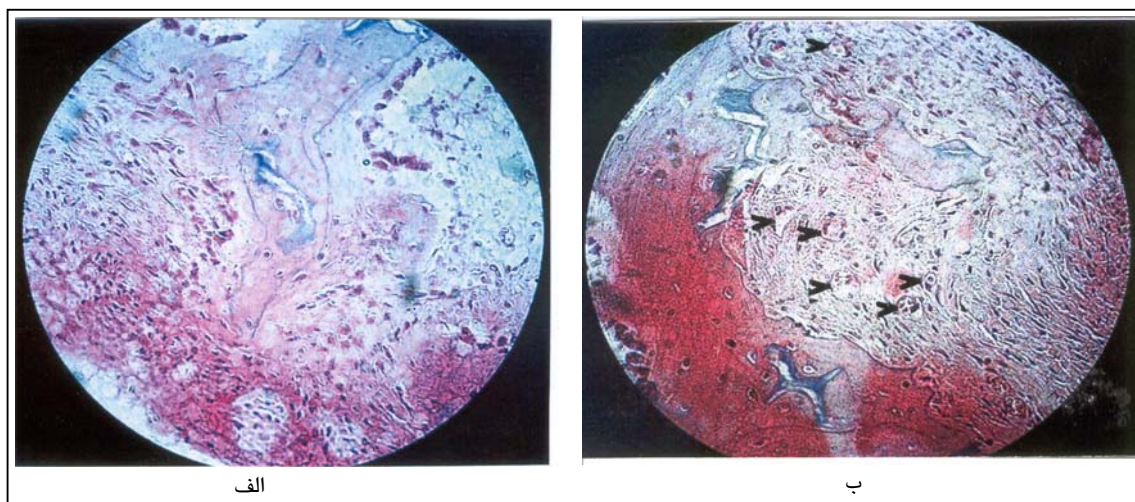
وقوع واکنش التهابی و موضع‌گیری سیستم دفاعی میزبان بر علیه بقایای سلولی بجای مانده از عمل آنتی‌ژن زدایی دوگانه در شکل شماره ۲ قابل مشاهده است.



**شکل شماره ۲-** نمای میکروسکوپ نوری از وقوع التهاب و واکنش سیستم دفاعی میزبان بر علیه قطعات پیوندی از نوع کورتیکوسلوس CoI و CoE طی هفته چهارم پس از پیوند

(الف): بزرگنمایی  $\times 400$ : قطعه پیوندی کورتیکوسلوس CoI، پاکسازی بقایای سلولی باقیمانده در حفرات قطعه پیوندی کورتیکوسلوس CoI توسط ماکروفاژها، نوتروفیل‌ها و سایر سلولهای التهابی که پس از عملیات آنتی‌ژن زدایی طی هفته چهارم بجای مانده‌اند.

(ب): بزرگنمایی  $\times 400$ : قطعه پیوندی کورتیکوسلوس CoE، وقوع واکنش التهابی طی هفته چهارم پس از عمل پیوند و پاکسازی بقایای مغز قرمز استخوان و اندوستئوم در مجاورت لبه تیغه استخوانی در حفرات قطعه پیوندی از نوع CoE



شکل شماره ۳- مقایسه تهاجم عروقی در محل پیوندهای آلوگرافت CoI و CoE طی هفته پنجم

(الف): بزرگنمایی  $\times 400$ : تیغه‌های کالوس استخوانی، در محل پیوند CoE در فضای بین تیغه‌های بافت جوشگاهی کالوس استخوانی طی هفته پنجم التهاب کاهش یافته اما نئوواسکولارها بسیار نادرند.

(ب): بزرگنمایی  $\times 400$ : تیغه‌های کالوس استخوانی، در محل پیوند CoI در فضای بین تیغه‌های بافت کالوس استخوانی طی هفته پنجم نئوواسکولارها فراوانند.

دراز مدت وجود ندارد، اما به هر حال در شرایطی که سرعت وقوع اتحاد از نظر بالینی دارای اهمیت است، استفاده از قطعات CE و CoI، مناسب‌تر به نظر می‌رسد. از آنجا که از بین ۳۰ قطعه پیوندی کاشته شده در این طرح، ۲۱ مورد با موفقیت کامل همراه بوده است. میزان موفقیت روش آنتی‌ژن زدایی دو گانه در این طرح و همچنین عملیات نگهداری قطعات پیوندی، حدود ۷۰٪ بوده است، در گزارشات فراوانی که توسط متخصصین گوناگون به ثبت رسیده است، میزان موفقیت آلوگرافت‌های Freeze-dry بین ۶۵٪ تا ۹۵٪ متغیر بوده است<sup>(۲۶ و ۲۷)</sup>؛ لذا استفاده از این روش آنتی‌ژن زدایی که از نظر سهولت و در دسترس بودن امکانات، ممکن و عملی به نظر می‌رسد، می‌تواند در موارد پیوندهای آلوگرافت در کلینیک نیز مورد توجه قرار گیرد.

در مجموع باید اذعان داشت در صورتی که از پیوند، استحکام فراوان و مقاومت در مقابل نیروهای فشاری مورد نظر نباشد، استفاده از قطعات CoI مناسب‌تر به نظر می‌رسد. در عین حال باید توجه داشت که پس از انجام عمل پیوند

این پشتیبانی و هدایت فرایند تشکیل استخوان است که سبب تهاجم سه بعدی عروق خونی و سلولهای استخوانساز از سمت بافت میزبان به سمت بافت پیوندی است<sup>(۴)</sup>، لذا با توجه به اینکه در آلوگرافت‌هایی که مورد آنتی‌ژن زدایی دوگانه (Freeze-Dried) واقع شده‌اند، سلولهای پیوندی به طور کامل از بین می‌روند، نقش ماتریکس خارج سلولی بافت استخوان در پیوندهای CoI در بالا بردن قابلیت Osteococonductivity، بیش‌تر مشخص می‌شود.

مقایسه زمانی روند ترمیم در گروه کنترل و شم، مبین آنست که بطور کلی آنتی‌ژن زدایی سبب ایجاد تاخیر در روند ترمیم و اتحاد است، لذا به نظر می‌رسد که در مجموع، بخشی از تاخیر در روند ترمیم و اتحاد در گروه‌های مختلف آزمایش، به دلیل آنتی‌ژن زدایی است اما اینکه از بین دو عامل آنتی‌ژن زدایی دو گانه و آلوگرافت بودن، کدامیک نقش موثرتری در ایجاد تاخیر در روند ترمیم دارد، خود مستلزم مطالعات دقیق‌تری در این زمینه است. اگر چه از نظر آماری تفاوت محسوسی در موفق بودن پیوندهای CoE، CoI در

4- Lane JM, Sandhu HS. Current approaches to experimental bone grafting. *Orthop clin north America* 1998; 18: 213-20.

5- Burwell RG, Gowland G, Dexter F. Studies in the transplantation of bone: VI. Further observation concerning the antigenicity of homologous cortical and cancellous bone. *J bonesurg Br* 1963; 45: 597-608.

6- Sun L, Hu Y, Ning Z, Liang Z. The correlation between immune rejection and osteoinduction of allogeneic bone grafting. *Chin Med J Engl* 1998 Sep; 111(9): 818-22.

7- Bonfiglio M, Jeter WS. Immunological responses to bone. *Clin orthop* 1972; 87: 19-25.

8- Schwartz N, Dinges HP, Schiesser A. Dog bone less osteogenetic than rat bone: Bone-Matrix transplants in nude rats. *Orthop scand* 1989; 60: 693-5.

9- Elves MW. New knowledge of the immunology of bone and cartilage. *Clin orthop* 1976; 120: 232-41.

10- Bos GD, Goldberg VM, Zica JM. Immune responses of rats to frozen bone allografts. *J Bone Joint Surg* 1983; 65A: 23-248.

11- Pelker RR, Friedlander GE, Markham TC. Effects of freezing and freeze drying on the biomechanical properties of rat bone. *J orthop res* 1984; 1: 405-11.

12- Schwartz Z, Somers A, Mellonin JT. Ability of commercial demineralized freeze-dried bone allograft to induce new bone formation. *J Periodontal* 1998; 69: 470-8.

13- Martin GJ, Boden SD, Titus L. New formulations of demineralized bone matrix as a more effective graft alternative in experimental posterolateral lumbar spine arthrodesis. *Spine* 1999; 24: 637-45.

14- Wilson PD. Follow up study of the use of refrigerated homologous bone transplants in orthopaedic operations. *J Bone Joint Surg AM* 1951; 33: 307-401.

15- Hofmann A, Hofman C, Gotzen L. Effect of various bone disinfection and sterilization methods on osteoblast function: A comparative in vitro study. *Unfallchirurg* 2000 May; 103(5): 380-8.

16- Reddi AH, Weintrub S, Muthurumaran N. Biologic principles of bone induction. *Orthop clin North Am* 1987; 18: 207-11.

17- Guo MZ, Xia ZS, Lin LB. The mechanical and biological properties of demineralized cortical bone allografts in animals. *J Bone Joint surg Br* 1991; 791: 773-94.

استخوان چنانچه قطعه پیوندی آنقدر بزرگ باشد که در مقاومت استخوان گیرنده پیوند در مقابل نیروهای فشاری، کششی یا چرخشی تأثیرگذار باشد، ثابت نگه داشتن استخوان خصوصاً در محل پیوند به کمک وسایل گوناگونی که در این قبیل موارد استفاده می‌شوند، می‌تواند کمک بزرگی برای پیشبرد افزایش سرعت روند ترمیم و موفقیت‌آمیز بودن عملیات پیوند استخوان باشد.

### نتیجه‌گیری

اگر چه تعداد موارد موفقیت آلوگرافت‌های CoI بیش‌تر از موارد CoE و CE بوده است، اما آزمون‌های آماری (فیشور و آنالیز شانس) بیانگر آنست که این تفاوت از نظر آماری معنی‌دار نیست ( $P \text{ value} > 0.05$ ). نتایج میکروسکوپی حاکی از آنست که آلوگرافت کورتیکوکنسلوس داخل غشایی و کورتیکال داخل غضروفی، از سرعت و موفقیت بیش‌تر در روند ترمیم و اتحاد برخوردارند.

### تقدیر و تشکر

این تحقیق با استفاده از حمایت مالی دانشگاه علوم پزشکی و خدمات بهداشتی - درمانی اراک در قالب طرح تحقیقاتی (شماره ثبت: ۶۷) انجام گردیده است که بدین وسیله نویسندگان مقاله، مراتب تقدیر و تشکر خود را از مسئولین آن مرکز ابراز می‌دارند.

### فهرست منابع

1- Tay Boy Patel Vo, Bradford DO. Calcium sulfate and calcium phoshate based bone substitutes. *Orthopaedic clinics of north America* 1999 Oct; 30(4): 615-22.

2- Kainer MA, Linden JV, Whaley DN, Holmes HT, Jarvis WR, Jerniqan DB, et al. Clostridium infections associated with musculoskeletal tissue allografts. *N Engl J Med* 2004 Jun 17; 350(25): 2564-71.

3- Dorea HC, Mc Laughlin RM, Cantwell HD, Read R, Armbrust L, Pool R, et al. Evaluation of healing in feline femoral defects filled with cancellous autograft, cancellous allograft or bioglass. *Vet comp orthop tramatol* 2005; 18(3): 175-68.

18- Dario LG. Chin bone harvesting for autogenous grafting in the maxillary sinus: A clinical report. *Pract-periodontics-anesthet-dent* 1994 Nov-Des; 6(9): 87-91.

19- Bonfigloi M. Repair of bone transplant fractures. *J Bone Joint Surg* 1958; 40A: 446-51.

20- Torrecelli P, Fini M, Giavaresi G, Rimondini L, Giardino R. Characterization of bone defect repair in young and aged rat femur induced by xenogenic demineralized bone matrix. *J Periodontol* 2002 Sep; 73(9): 1003-9.

21- Gutierrez M, Hussain NS, Lopes MA, Afonso A, Cabral AT, Almeida L, et al. Histological and scanning electron microscopy analyses of bone/implant interface using the novel bonelike synthetic bone graft. *J orthop Res* 2006 May; 24(5): 953-8.

22- Man kin Hy, Doppelt SH, Sullivan TR. Osteoarticular and Inte calary allograft transplantation in the management of malignant tumors of bone. *Cancer* 1982; 50: 613-30.

23- Stevenson S, Li XQ, Martin B. The fate of cancellous and cortical bone after transplantation of fresh and frozen tissue-antigen matched and mismatched osteochondral allograft in dogs. *J Bone Joint surg* 1991; 73: 1143-56.

24- Kapessidou Y, Habran C, Buonocore S, Flamand V, Barvais L, Goldman M, et al. The replacement of graft endothelium by recipient-type cells conditions allograft rejection mediated by indirect pathway CD4(+) T cells. *Transplantation* 2006 Mar 15; 81(5): 726-35.

25- Gray JC, Elves MW. Early osteogenesis in compact bone isografts: A quantitative study of the contributions of the different graft cells. *Calcif tissue Int* 1979; 29: 225-30.

26- Basset Cal. Clinical implications of cell function in bone grafting. *Clin Orthop* 1972; 87: 49-52.

## *Comparative Assessment of the Healing process of Two Kinds of Endochondral Bone Allografts with each other and with Intramembranous Allografts Assisted by Double Deantigenization*

\*S. Babaei, MSc<sup>I</sup>

S. Changizy Ashtiani, MSc<sup>II</sup>

### *Abstract*

**Background & Aim:** When comparing bone autograft and allograft, conditions like performing two surgeries at the same time in an individual, size limitations of autografts, bleeding etc. forced specialists to think about the possible substitution of autografts with the allograft. In this study considering the importance of the kind of the chosen bone for graft, its embryologic origin, its histological structure and also the effective factors that increase the success rate of allografts including the deantigenization method, the healing process of all kinds of Corticocancellous and cortical allografts originating from endochondral bones are compared with each other and with Corticocancellous allografts originating from intramembranous bone. Also the efficiency of deantigenization method is assessed.

**Materials and Methods:** In this experimental study performed on New Zealand white rabbit 42 grafts including 30 grafts in experimental group (including 10 Corticocancellous intramembranous allografts from skull bone(COI), 10 Corticocancellous endochondral allografts from Hip bone(COE) and 10 cortical endochondral allografts from Tibia bone(CE)) were implanted 2cm below the rabbit knee joint. Six autografts, after deantigenization were implanted in Sham group to assess the effects of deantigenization over repair and healing process. Six autografts were implanted in Control group without deantigenization to assess the effects of surgery method and operation room conditions over repair and healing process. They were compared with presence or absence of bone callous and histological decalcified microscopic sections were used to assess the healing process. The results were evaluated by SPSS, Version 11.5 and by Odds ratio Analysis and Fischer's Exact test.

**Results:** The success rate for(COI) grafts was 80%, for(COE) grafts was 60% and for(CE) group was 70%. In sham group healing process was extremely fast(in eight weeks). In control group healing process was obviously slower(till 12 weeks), but after 12 weeks it was compensated. The vacant holes weren't repaired even after three months.

**Conclusion:** The success rate for(COI) grafts was more than(COE) and(CE) but according to statistical analysis this difference is meaningless( $P > 0.05$ ). According to microscopical survey intramembranous allografts have higher rate and speed in union and healing process.

**Key Words:** 1) Bone Allograft 2) Deantigenization 3) Bone Autograft 4) New Zealand Rabbit

*I) M.Sc Histology, Instructor, Anatomy group, Sardasht Sq. Medical college, Arak University of Medical Sciences and Health Services, Arak, Iran. (\*Corresponding Author)*

*II) M.Sc, Physiology, Instructor, Arak University of Medical Sciences and Health Services, Arak, Iran.*