



## بررسی ارتباط بین مقادیر کمی ضریب انتشار ظاهری در تصاویر دیفیوژنی تشدید مغناطیسی پروستات با مقادیر شاخص گلیسون در نمونه‌های پاتولوژی متعاقب پروستاتکتومی

ایرج عابدی: استادیار، گروه فیزیک پزشکی، دانشکده پزشکی، دانشگاه علوم پزشکی اصفهان، اصفهان، ایران (\*نویسنده مسئول) iraj\_abedi@yahoo.com

نگار عبدی: مربی، گروه رادیولوژی، دانشکده پیراپزشکی، دانشگاه علوم پزشکی کردستان، سنندج، ایران

مظفر ناصرپور: استادیار، گروه رادیولوژی، دانشکده پیراپزشکی، دانشگاه علوم پزشکی بهبهان، بهبهان، ایران

مسعود ربانی: دانشیار، گروه رادیولوژی، دانشکده پزشکی، دانشگاه علوم پزشکی اصفهان، اصفهان، ایران

### چکیده

#### کلیدواژه‌ها

تصویربرداری تشدید مغناطیسی،

سرطان پروستات،

شاخص گلیسون،

مقدار b

**زمینه و هدف:** روش استاندارد در تشخیص و مرحله بندی سرطان پروستات، نمونه‌برداری و تعیین مقدار شاخص گلیسون (Score Gleason) می‌باشد. در این مطالعه ارتباط بین شاخص گلیسون به‌عنوان روش استاندارد در بیماران مبتلا به سرطان پروستات با پارامترهای استخراج شده از تصاویر دیفیوژنی تشدید مغناطیسی (Diffusion-Weighted Images) بررسی گردید.

**روش کار:** این مطالعه‌ی کاربردی بر روی ۹۰ بیمار مبتلا به سرطان پروستات که براساس معیارهای Mc Donald از اسفند ماه ۱۳۹۸ تا بهمن ماه ۱۳۹۹ به مرکز تصویربرداری شفای اصفهان ارجاع داده شدند، انجام شد. پس از تشخیص اولیه توسط پزشک، ابتدا تصاویر آگزینال دیفیوژن با تنفس آزاد و با استفاده از سیستم Siemens مدل Avanto، با قدرت ۱/۵ تسلا (با مقادیر b برابر با ۰، ۱۰۰۰، ۱۵۰۰ و ۲۰۰۰) از بیماران اخذ گردید. پس از جراحی پروستاتکتومی، نمونه‌ها به آزمایشگاه پاتولوژی ارجاع داده شدند و شاخص گلیسون در آن‌ها تعیین گردید. سپس این مقادیر با مقادیر ضریب انتشار ظاهری (Apparent Diffusion Coefficient) مقایسه و نتایج گزارش گردید.

**یافته‌ها:** آنالیز همبستگی پیرسون همبستگی منفی و معنادار قابل توجهی بین شاخص گلیسون و اندازه‌گیری‌های ADC نشان داد ( $p=0/01$ ,  $r=-0/926$ ).

**نتیجه‌گیری:** عمده‌ترین محدودیت مطالعات قبلی، غیر قابل اطمینان بودن مقدار GS حاصل از نمونه‌برداری و مشکلات در تعیین دقیق محل تومور در MRI بود. برای غلبه بر این محدودیت، در این مطالعه از نمونه‌های پروستاتکتومی برای بررسی ارتباط تصویر دیفیوژنی و مقدار شاخص GS استفاده شد. نتایج مطالعه حاضر نشان داد که استفاده از نمونه‌های پروستاتکتومی دقت بالاتری در تعیین ارتباط بین شاخص‌های تصویری و پاتولوژی در مقایسه با نتایج حاصل از نمونه‌برداری دارد.

**تعارض منافع:** گزارش نشده است.

**منبع حمایت‌کننده:** حامی مالی ندارد.

شیوه استناد به این مقاله:

bedi I, abdi N, naserpour M, rabbani M. Evaluation of the Relationship between Quantitative Apparent Diffusion Coefficient (ADC) Values in Diffusion-Weighted Images of the Prostate with Glisson Score Values in Pathology Specimens after Prostatectomy. Razi J Med Sci. 2022;29(6):115-122.

\*انتشار این مقاله به‌صورت دسترسی آزاد مطابق با 3.0 CC BY-NC-SA صورت گرفته است.



Original Article

## Evaluation of the Relationship between Quantitative Apparent Diffusion Coefficient (ADC) Values in Diffusion-Weighted Images of the Prostate with Gleason Score Values in Pathology Specimens after Prostatectomy

**Iraj Abedi:** Assistant Professor, Department of Medical Physics, School of Medicine, Isfahan University of Medical Sciences, Isfahan, Iran (\* Corresponding author) iraj\_abedi@yahoo.com

**Negar Abdi:** Instructor, Department of Radiology, School of Paramedicine, Kurdistan University of Medical Sciences, Sanandaj, Iran

**Mozaffar Naserpour:** Assistant Professor, Department of Radiology, School of Paramedicine, Behbahan University of Medical Sciences, Behbahan, Iran

**Masoud Rabbani:** Associate Professor, Department of Radiology, School of Medicine, Isfahan University of Medical Sciences, Isfahan, Iran

### Abstract

**Background & Aims:** Prostate cancer is the most common malignancy in men and the second leading cause of death in all countries of the world. According to the US statistics, about 27% of men in the United States were diagnosed with prostate cancer in 2014, and 10% will die of cancer. Over the past decades, prostate cancer management has reached a point where the degree, stage, and location of cancer determine the type of treatment. Treatment for prostate cancer depends on the spread of cancer at the time of diagnosis. Several clinical trials, including the digital rectal examination (DRE), biochemistry such as prostate-specific Antigen (PSA), and pathology such as ultrasound-guided biopsy (TRUS) are used to assess the size and spread of prostate cancer. However, these tests alone are not enough and reliable to diagnose and stage prostate cancer. In addition to the above methods, there are extensive imaging techniques for the diagnosis and staging of prostate tumors. Initially, CT scans were used for staging, but due to the inherent weakness of CT scans in differentiating prostate disease, MRI and ultrasound were used to diagnose and determine the of stage prostate cancer. Although, the standard method for diagnosing and staging prostate cancer is sampling and determining the Gleason index. In this study, the relationship between Gleason score as a standard method in patients with prostate cancer was compared with the parameters extracted from Diffusion-weighted imaging (DWI). In the DWI method, based on the diffusion of water molecules among intracellular molecules, a parameter called the apparent diffusion coefficient (ADC) is determined in the images and can provide precise contrast to differentiate tumor cells from healthy cells. Sensitivity to the diffusion of water molecules is defined by the gradient factor b (b-value) in  $s / mm^2$ . This factor indicates the intensity and time of applying gradients to produce diffusion-weighted images. The higher b-value, the stronger effect of the diffusion of water molecules and results in better contrast, greater propagation and lower T2 shine-through effect, but a lower signal-to-noise ratio and a higher sensitivity artifact. Magnetic Resonance Imaging (MRI) provides information on the biological behavior of prostate cancer tissue in diffusion weighted (DW) MR images. The diffusion rate measured by DWI is related to the average path length traveled by water molecules so that the longer path leads to an increase in ADC. The three-dimensional diffusion of water molecules into the tissue is not random due to the presence of cell membrane impedance. Also in tissues with high cell density, increasing cell membrane may significantly inhibit the diffusion of intercellular water molecules and reduce the diffusion pathway and hence reduce ADC. Therefore, this parameter can indirectly provide information about tissue cells. The anatomical structure of normal

### Keywords

Magnetic Resonance Imaging, Prostate Cancer, Gleason score, b-value

Received: 25/06/2022

Published: 27/08/2022

prostate tissue consists of a glandular component associated with stroma tissue. Water molecules are easily diffused into the glandular component of prostate tissue. But as cancer becomes more distinct, the cell density increases, and the glandular structure becomes unrecognizable.

**Methods:** This fundamental study was performed on 90 patients with prostate cancer, according to McDonald's criteria, who were referred to Shafa Imaging Center in Isfahan, from March 2020 to January 2021. First, the informed consent form was obtained from all patients and then they participated in the study. In this study, patients were first referred to the MRI imaging department and routine MRI protocols were performed on them. Then, in order to evaluate the accuracy of the MRI-diffusion imaging method in comparison with the surgical and pathological results of patients and also to determine the optimal value of the resulting parameters, this sequence was performed on patients to evaluate the extent of tumor invasion. Free-breathing DW MR axial images were obtained using Siemens Avanto system 1.5 Tesla (with b-values equal to 0, 1000, 1500, and 2000 mm<sup>2</sup> / s). The European Society of Urogenital Radiology (ESUR) recommends a b-value in the range of 800-1000 mm<sup>2</sup> / s for prostate imaging. ROIs were plotted independently on ADC maps. To measure ADC in prostate cancer, tumor areas on T2W images were used to measure ADC, which accounted for a total of 24 ADC measurements in all three diffusion gradients for each patient. ADC values were measured by inserting ROI with an average area of 30 mm<sup>2</sup>. Using Medcalc software version 15 with a 95% confidence level, the indicators of sensitivity, specificity, accuracy, threshold, positive, and negative predictive value were calculated.

**Results:** The results showed that in 6 patients with Gleason score 6, the mean value of ADC using 32 ROIs (Region of Interests) was  $0.982 \pm 0.909$  SD s/mm<sup>2</sup>. In 9 patients with Gleason score 7, the mean ADC value using 52 ROIs was  $0.961 \pm 0.806$  SD s/mm<sup>2</sup>. In 6 patients with Gleason score 8, the mean ADC value using 52 ROIs was  $0.924 \pm 0.786$  SD s/mm<sup>2</sup>. In 4 patients with Gleason score 9, the mean ADC value using 24 ROIs was  $0.812 \pm 0.726$  SD s/mm<sup>2</sup>. Pearson correlation analysis showed a significant negative correlation between Gleason score and ADC measurements ( $r = -0.926$ ,  $P = 0.01$ ).

**Conclusion:** According to the guidelines of the European association of urology in 2013, the main tools for diagnosing prostate cancer include DRE (Digital Rectal Examination), PSA (Prostate Specific Antigen) and TRUS (Trans-Rectal Ultrasonography)-guided biopsy. Prostate cancer is often multifocal. It is generally accepted that GS determines the prognosis, the lesion with the highest GS has the weakest prognosis. The correlation of imaging with histopathology is very important for the validation and creation of new imaging biomarkers. In particular, accurate correlation allows to analyze relationships between quantitative MRI-based parameters and histopathology, and allows to evaluate the accuracy of imaging in tumor examination. The main limitation of previous studies was the unreliability of the amount of GS obtained from biopsy and problems in determining the exact location of the tumor on MRI. To overcome this limitation, prostatectomy specimens were used for the image and GS communication in this study. The results showed that there was a significant negative relationship between ADC values calculated from DW images and GS of prostate cancer obtained from a prostatectomy sample.

**Conflicts of interest:** None

**Funding:** None

#### Cite this article as:

Dana A, SafarkhanMoazeni A, SafarkhanMoazeni J. Biological Experience of the Psychological Effects of COVID-19 Disease in Iranian Professional Athletes. Razi J Med Sci. 2022;29(6):115-122.

\*This work is published under CC BY-NC-SA 3.0 licence.

## مقدمه

های آب نیز قوی تر است (۵). چندین مطالعه همبستگی بین ضریب انتشار آشکار (ADC) و شاخص گلیسون را از نتایج نمونه برداری شده حاصل از جراحی نشان داده‌اند (۶). در مطالعات قبلی انجام گردیده، ارتباط بین شاخص‌های تصویربرداری مولتی پارامتریک ام آر آی با نتایج شاخص گلیسون حاصل از نمونه برداری پروستات بررسی و مقایسه گردیده است (۶-۷).

هدف از انجام مطالعه‌ی حاضر، بررسی ارتباط بین شاخص گلیسون به‌عنوان روش استاندارد به‌دست آمده از یافته‌های پاتولوژی در بیماران مبتلا به سرطان پروستات با پارامترهای استخراج شده از تصاویر DW می‌باشد. پارامترهای کمی استخراج شده از DWI در ترکیب با عوامل پیش‌آگهی بالینی می‌تواند یک روش تشخیص مؤثر برای پیش‌بینی تهاجم سرطان پروستات باشد.

## روش کار

این یک مطالعه‌ی کاربردی است که از اسفند ماه ۱۳۹۸ تا بهمن ماه ۱۳۹۹ به‌صورت کارآزمایی بالینی بدون شاهد و از بین ۹۰ بیمار مبتلا به سرطان پروستات که به مرکز تصویربرداری شفا اصفهان مراجعه نمودند انجام گردید. ابتدا فرم رضایت آگاهانه از کلیه‌ی بیماران اخذ گردیده و سپس در مطالعه شرکت داده شدند. در این مطالعه ابتدا بیماران به بخش تصویربرداری ام آر آی مراجعه نموده و پروتکل‌های روتین ام آر آی بر روی

سرطان پروستات شایع‌ترین بدخیمی در مردان و دومین علت مرگ‌ومیر در تمام کشورهای دنیا می‌باشد (۱). یکی از مهم‌ترین روش‌هایی که سرطان پروستات را از لحاظ کلینیکی طبقه‌بندی می‌کند، شاخص گلیسون است. نتایج مطالعات پیشین نشان داده است که شاخص‌های تصاویر تشدید مغناطیسی پروستات با میزان شاخص گلیسون در نمونه‌ی جراحی همبستگی خوبی دارد. تصویربرداری مولتی پارامتریک ام آر آی (Multi-Parametric-Magnetic resonance Imaging) به‌ویژه برای تشخیص سرطان‌های با درجه‌ی بالا و حجم قابل توجه تومور بسیار کاربرد دارد. تصویربرداری تشدید مغناطیسی (MRI) اطلاعاتی در مورد رفتار بیولوژیکی بافت سرطان پروستات در تصاویر MR با وزن دیفیوژن (DW) فراهم می‌کند (۲، ۳).

تصویربرداری با وزن دیفیوژن (DWI) یک تکنیک MRI براساس اندازه‌گیری حرکت براونی (Brownian) مولکول‌های آب برای ایجاد کنتراست تصویر است (۴). تصاویر با وزن دیفیوژن با اعمال یک جفت پالس گرادیان میدان مغناطیسی در توالی تصویربرداری با وزن  $T_2$  به‌دست می‌آیند. این حساسیت نسبت به انتشار مولکول‌های آب با فاکتور گرادیان  $b$  (b-value) با واحد  $s/mm^2$  تعریف می‌شود. این فاکتور شدت و زمان اعمال گرادیان‌ها برای تولید تصاویر با وزن دیفیوژن را نشان می‌دهد. هرچه b-value بالاتر باشد تأثیر انتشار مولکول

جدول ۱- مشخصات بیمار و پارامترهای آماری

مشخصات	مقادیر	میانگین	±SD
سن (سال)	۴۸-۶۶	۵۷/۱	۲/۳
PSA level (ng/mL)	۰/۷-۲۸/۳	۷/۸	۱/۴

جدول ۲- پارامترهای تصویربرداری

پارامتر	Pulse Seq	TE (ms)	TR (ms)	ETL	BW	FOV	ماتریس	ضخامت مقطع	
Axial T1w	FSE	۱۰-۱۲	۳۰۰	۳	۵۰	۳۲	۳۲۰ × ۲۲۴	۵	
Axial T2w		۱۰۰	۴۰۰۰	۲۰	۵۰	۳۲	۲۵۶ × ۲۵۶	۵	
Sagittal T2w		۱۰۰	۳۵۰۰	۲۰	۵۰	۳۲	۲۵۶ × ۱۹۲	۴	
Coronal T2w		۱۰۰	۴۰۰۰	۲۰	۵۰	۳۲	۲۵۶ × ۱۹۲	۳	
DWI	b*:500 b:1000 b:1500 b:2000	EPI-SE	۷۲	۴۸۰۰	-	۲۵۰	۳۲	۹۶ × ۱۲۸	۵

گرادیان دیفیوژن است و  $S_0$  بزرگی آکو بدون اعمال گرادیان‌های دیفیوژن است ( $b = 0 \text{ s/mm}^2$ ).

**آنالیز نمونه‌های پاتولوژی:** پس از تشخیص سرطان پروستات توسط پزشک و انجام جراحی پروستاتکتومی، نمونه‌ها به آزمایشگاه پاتولوژی ارجاع داده شد. در این مرحله ابتدا نمونه‌ها برش و قالب‌گیری شده و بلوک‌های بافتی در فرمالین فیکس شدند. سپس نمونه‌ها توسط پاتولوژیست با سابقه در زیر میکروسکوپ مشاهده و عدد شاخص گلیسون آن‌ها ثبت گردید.

**آنالیز آماری:** با استفاده از نرم‌افزار Medcalc نسخه ۱۵ با سطح اطمینان ۹۵ درصد شاخص‌های حساسیت، ویژگی، صحت، حد آستانه، ارزش اخباری مثبت و منفی محاسبه گردید.

### یافته‌ها

#### همبستگی مقادیر ADC با شاخص گلیسون:

آنالیز همبستگی پیرسون همبستگی منفی و معنادار قابل توجهی بین شاخص گلیسون و اندازه‌گیری‌های ADC نشان داد ( $r = -0.926$ ,  $P = 0.01$ ) (جدول ۳).

شکل ۱-الف، مقطع پاتولوژی یک بیمار ۶۵ ساله مبتلا به سرطان پروستات با ۷ GS، شکل ۱-ب، تصویر دیفیوژنی و شکل ۱-ج، نقشه‌ی ADC مربوطه را نشان می‌دهد.

نتایج حاصل نشان داد که در ۶ بیمار با شاخص گلیسون ۶، میانگین مقدار ADC با استفاده از ROI  $32 \text{ mm}^2/\text{s}$   $\pm 0.982$  /  $0.909$  SD بود. در ۹ بیمار با شاخص گلیسون ۷، میانگین مقدار ADC با استفاده از ROI  $52 \text{ mm}^2/\text{s}$   $\pm 0.961$  /  $0.806$  SD بود. در ۶ بیمار با شاخص گلیسون ۸، میانگین مقدار ADC با استفاده از

آن‌ها انجام گردید. مشخصات بیماران و پارامترهای آماری آن‌ها در جدول ۱ آورده شده است. سپس جهت بررسی دقت روش تصویربرداری ام آر آی دیفیوژن در مقایسه با نتایج جراحی و پاتولوژی بیماران و هم‌چنین تعیین مقدار بهینه‌ی پارامترهای حاصل از آن، برای بررسی میزان تهاجم تومور، تصویربرداری با وزن دیفیوژن نیز بر روی بیماران انجام شد.

بیماران قبل از ورود به مطالعه، توضیحاتی درباره‌ی نحوه‌ی آزمودن و اهداف آن دریافت نمودند و رضایت‌نامه‌ی کتبی از آن‌ها اخذ گردید. تصویربرداری با استفاده از سیستم Siemens مدل Avanto، با قدرت  $1/5$  تسلا انجام شد. تصاویر آگزیمال DW MR با تنفس آزاد (با مقادیر  $b$  برابر با  $0$ ،  $1000$ ،  $1500 \text{ mm}^2/\text{s}$ ) و  $2000$ ) به‌دست آمد (جدول ۲).

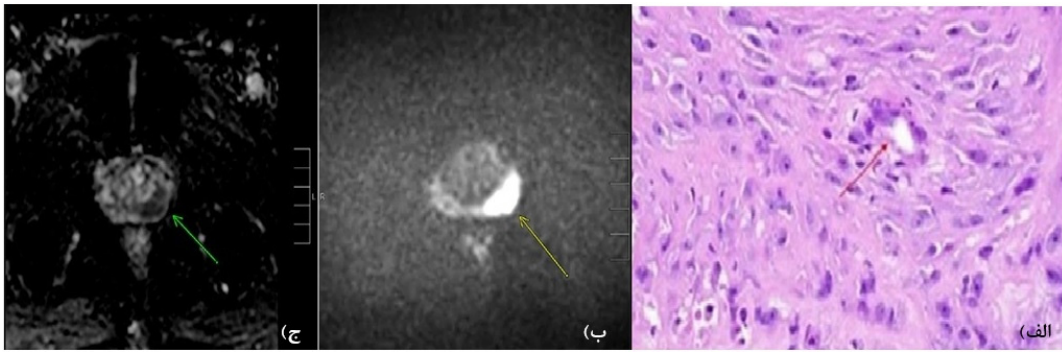
**آنالیز تصاویر با وزن دیفیوژن:** نقشه‌های ضریب انتشار ظاهری (ADC) از تصاویر DW با نرم‌افزار آنالیز انتشار تجاری (console, software version Leonardo; Siemens 2.0) به‌دست آمد. ROI‌ها به‌طور مستقل بر روی نقشه‌های ADC ترسیم شدند. برای اندازه‌گیری ADC سرطان پروستات، مناطق تومورال بر روی تصاویر  $T_{2w}$  برای اندازه‌گیری مقدار ADC استفاده شد که در مجموع ۲۴ اندازه‌گیری مقدار ADC در هر سه گرادیان دیفیوژن در هر بیمار را تشکیل داد. مقادیر ADC با درج ROI که دارای مساحت متوسط  $30 \text{ mm}^2$  بود اندازه‌گیری شد. ADC‌ها برای همه برش‌ها با معادله‌ی  $1 \text{ (mm}^2/\text{s)}$  محاسبه شد:

$$ADC = -\ln \frac{(S_1 - S_0)}{b_1 - b_0} \quad (1)$$

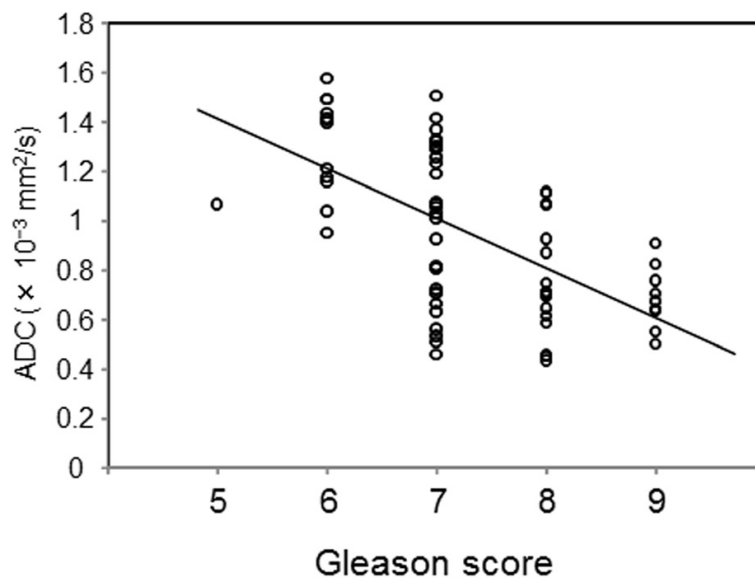
که  $S_1$  شدت سیگنال یک وکسل پس از استفاده از

جدول ۳- مقادیر ADC ( $\text{mm}^2/\text{s}$ ) در شاخص‌های گلیسون و مقادیر  $b$  مختلف

شاخص گلیسون				b-value ( $\text{s/mm}^2$ )
GS=۹	GS=۸	GS=۷	GS=۶	
۰/۸۵	۰/۹۰	۰/۹۶	۱/۱۱	۰-۵۰۰
۰/۸۸	۰/۹۶	۰/۹۷	۱/۱۱	۰-۱۰۰۰
۰/۸۵	۰/۸۹	۰/۸۹	۱/۰۹	۰-۱۵۰۰
۰/۸۲	۰/۸۷	۰/۹۸	۱/۰۱	۰-۲۰۰۰



شکل ۱- الف) مقطع پاتولوژی یک بیمار ۶۵ ساله مبتلا به سرطان پروستات، ب) تصویر دیفیوژنی و ج) نقشه‌ی ADC.



شکل ۲- ارتباط بین شاخص گلیسون و مقادیر ADC

بسیار اهمیت دارد (۸). به‌طور ویژه، همبستگی دقیق امکان آنالیز روابط بین پارامترهای کمی مبتنی بر MRI و هیستوپاتولوژی را فراهم می‌کند و امکان ارزیابی صحت تصویربرداری در ارزیابی تومور را فراهم می‌کند. طبق دستورالعمل‌های انجمن اورولوژی اروپا (European Association of Urology) در سال ۲۰۱۳ (۹)، ابزار اصلی برای تشخیص سرطان پروستات شامل DRE، PSA و بیوپسی با هدایت TRUS می‌باشد. چندین مطالعه همبستگی بین مقدار ADC و شاخص گلیسون را نشان داد. تامادا و همکاران (et.al Tamada) یک ضریب همبستگی،  $r$ ، بین ADC و GS برابر

از  $0.786 \pm 0.1924$  SD  $\text{mm}^2/\text{s}$  ROI ۵۲ در ۴ بیمار با شاخص گلیسون ۹، میانگین مقدار ADC با استفاده از  $0.726 \pm 0.112$  SD  $\text{mm}^2/\text{s}$  ROI ۲۴ بود (شکل ۲).

### بحث

سرطان پروستات اغلب چند کانونی است. به‌طور کلی پذیرفته شده است که GS پیش‌آگهی را تعیین می‌کند، ضایعه با بالاترین GS ضعیف‌ترین پیش‌آگهی را دارد (۷). همبستگی تصویربرداری با هیستوپاتولوژی برای اعتبارسنجی و ایجاد بیومارکرهای تصویربرداری جدید

همبستگی منفی داشتند. هیچ ارتباطی بین درصد الگوی گلیسون و مقادیر ADC مشاهده نشد (۱۳).  
 عمده‌ترین محدودیت مطالعات قبلی، غیر قابل اطمینان بودن مقدار GS حاصل از نمونه‌برداری و مشکلات در تعیین دقیق محل تومور در MRI بود. نمونه‌برداری منجر به تخمین کم‌تر از مقدار واقعی GS در تقریباً ۲۵٪ موارد در مقایسه با GS به دست آمده از نمونه‌ی پروستاتکتومی به دلیل خطای نمونه‌برداری و ناهمگنی تومور می‌شود (۱۴، ۱۵). برای غلبه بر این محدودیت، ما از نمونه‌های پروستاتکتومی برای بررسی ارتباط تصویر و GS استفاده کردیم. نتایج ما نشان داد که بین مقادیر ADC محاسبه شده از تصاویر DW و مقادیر GS سرطان پروستات که از نمونه‌ی پروستاتکتومی به دست آمده است، رابطه‌ی منفی معنی‌داری وجود دارد. اتو و همکاران (Oto et. al) با استفاده از این روش بین مقادیر ADC و GS همبستگی منفی متوسط را گزارش کردند ( $r = -0.376$ ,  $p = 0.01$ ).

### نتیجه‌گیری

عمده‌ترین محدودیت مطالعات قبلی، غیر قابل اطمینان بودن مقدار GS حاصل از نمونه‌برداری و مشکلات در تعیین دقیق محل تومور در MRI بود. برای غلبه بر این محدودیت، در این مطالعه از نمونه‌های پروستاتکتومی برای بررسی ارتباط تصویر دیفیوژنی و مقدار شاخص GS استفاده شد. نتایج مطالعه حاضر نشان داد که استفاده از نمونه‌های پروستاتکتومی دقت بالاتری در تعیین ارتباط بین شاخص‌های تصویری و پاتولوژی در مقایسه با نتایج حاصل از نمونه‌برداری دارد.

### تقدیر و تشکر

این مطالعه حاصل طرح تحقیقاتی مصوب در دانشگاه علوم پزشکی بهبهان با کد ۹۷۱۱۷ و با کد اخلاق IR.BHN.REC.1396.09 می‌باشد. منابع مالی و اعتباری طرح توسط معاونت پژوهشی دانشگاه علوم پزشکی بهبهان تأمین شده است. از مدیریت و پرسنل مرکز تصویربرداری شفا اصفهان سپاس‌گزاری می‌گردد.

۰/۴۹۷- در سرطان منطقه‌ی محیطی (Peripheral Zone) و ۰/۳۴۳- در منطقه‌ی انتقال (Zone Transition) سرطان را گزارش کردند.

اخیراً، تامادا و همکاران (Tamada et.al)، از نظر آماری اختلاف معنی‌داری بین مقادیر ADC تومورهای PZ با شاخص گلیسون ۶ و ۷ و کسانی که دارای شاخص گلیسون ۶ و ۸ بودند یافتند (۶). در مطالعه‌ی دیگری که بر روی ۴۴ بیمار مبتلا به سرطان پروستات انجام شد، تفاوت قابل توجهی در مقادیر ADC تومور در بیماران مبتلای کم خطر و بیماران با خطر بالاتر گزارش شد (۱۰).

در مطالعه سباستیانو و همکاران (Sebastiano et.al) Barbieri میانگین ADC و pure diffusion coefficient Dt ضایعات با درجه بالا و پایین به طور قابل توجهی (آزمون t مستقل دو نمونه‌ای  $p > 0.01$ ) متفاوت بود. بالاترین دقت طبقه‌بندی با میانگین ADC (AUC 0.74) و  $D_t$  (AUC 0.70) به دست آمد (۱۱).

در مطالعه پنگ و همکاران (Peng et.al) مقادیر ADC زمانی که از ترکیب‌های مختلف دو یا پنج مقدار b برآورد شد اغلب به‌طور قابل توجهی متفاوت بودند ( $p < 0.001$ ). با این حال، به جز زمانی که هر دو مقدار b کم‌تر یا مساوی  $200 \text{ mm}^2/\text{s}$  یا بیشتر یا مساوی  $1500 \text{ mm}^2/\text{s}$  بودند، مقدار AUC برای تشخیص سرطان پروستات از ROI بافت طبیعی مشابه بود (۰/۱۰-۹۳/۸۸). ضرایب همبستگی بین مقادیر ADC و شاخص گلیسون بین ۰/۳۰- و ۰/۶۸- بود (۱۲).

در مطالعه گلارز و همکاران (Glazer et.al) ۱۹ بیمار با ۲۱ تومور وارد شدند. مقادیر میانگین ADC برای TROI ها  $327/4 \pm 944/8$  و در مقابل  $201/6 \pm 1329/9$  میلی‌متر بر ثانیه برای بافت پروستات غیرنئوپلاستیک مجاور بود ( $p < 0.001$ ). مقادیر ADCmean، صدک ۱۰ ADC و ADCratio برای تومورهای درجه بالاتر کم‌تر از تومورهای درجه پایین‌تر بود (میانگین  $809/71$  و  $1176/34 \text{ mm}^2/\text{s}$ ،  $p = 0.005$ ؛ صدک ۱۰:  $613/83$  و  $1018/14 \text{ mm}^2/\text{s}$ ،  $p = 0.005$ ) و TCD و ADCmean ( $p = 0.005$ ,  $\rho = -0.61$ ) و TCD و صدک دهم ADC ( $p = 0.01$ ,  $\rho = -0.56$ )

## References

1. Ahyai SA, Graefen M, Steuber T, Haese A, Schlomm T, Walz J, et al. Contemporary prostate cancer prevalence among T1c biopsy-referred men with a prostate-specific antigen level  $\leq$  4.0 ng per milliliter. *Eur Urol*. 2008;53(4):750-7.
2. Hoeks CM, Barentsz JO, Hambroek T, Yakar D, Somford DM, Heijmink SW, et al. Prostate cancer: multiparametric MR imaging for detection, localization, and staging. *Radiology*. 2011;261(1):46-66.
3. Yoshizako T, Wada A, Hayashi T, Uchida K, Sumura M, Uchida N, et al. Usefulness of diffusion-weighted imaging and dynamic contrast-enhanced magnetic resonance imaging in the diagnosis of prostate transition-zone cancer. *Acta Radiol*. 2008;49(10):1207-13.
4. Lohmann P, Werner J-M, Shah NJ, Fink GR, Langen K-J, Galldiks N. Combined amino acid positron emission tomography and advanced magnetic resonance imaging in glioma patients. *Cancers*. 2019;11(2):153.
5. Gass A, Niendorf T, Hirsch J. Acute and chronic changes of the apparent diffusion coefficient in neurological disorders—biophysical mechanisms and possible underlying histopathology. *J Neurol Sci*. 2001;186:S15-S23.
6. Tamada T, Sone T, Jo Y, Toshimitsu S, Yamashita T, Yamamoto A, et al. Apparent diffusion coefficient values in peripheral and transition zones of the prostate: comparison between normal and malignant prostatic tissues and correlation with histologic grade. *J Magn Reson Imaging*. 2008;8(3):620-720.
7. Hoogland AM, Kweldam CF, van Leenders GJ. Prognostic histopathological and molecular markers on prostate cancer needle-biopsies: a review. *BioMed Res Int*. 2014;2014.
8. Fedorov A, Penzkofer T, Hirsch MS, Flood TA, Vangel MG, Masry P, et al. The role of pathology correlation approach in prostate cancer index lesion detection and quantitative analysis with multiparametric MRI. *Acad Radiol*. 2015;22(5):548-55.
9. Heidenreich A, Abrahamsson P-A, Artibani W, Catto J, Montorsi F, Van Poppel H, et al. Early detection of prostate cancer: European Association of Urology recommendation. *Eur Urol*. 2013;64(3):347-54.
10. Margel D, Yap SA, Lawrentschuk N, Klotz L, Haider M, Hersey K, et al. Impact of multiparametric endorectal coil prostate magnetic resonance imaging on disease reclassification among active surveillance candidates: a prospective cohort study. *J Urol*. 2012;187(4):1247-52.
11. Barbieri S, Brönnimann M, Boxler S, Vermathen P, Thoeny HC. Differentiation of prostate cancer lesions with high and with low Gleason score by diffusion-weighted MRI. *Eur Radiol*. 2017;27(4):1547-55.
12. Peng Y, Jiang Y, Antic T, Sethi I, Schmid-Tannwald C, Eggener S, et al. Apparent diffusion coefficient for prostate cancer imaging: impact of B values. *AJR Am J Roentgenol*. 2014;202(3):W247-W53.
13. Glazer DI, Hassanzadeh E, Fedorov A, Olubiyi OI, Goldberger SS, Penzkofer T, et al. Diffusion-weighted endorectal MR imaging at 3T for prostate cancer: correlation with tumor cell density and percentage Gleason pattern on whole mount pathology. *Abdom Radiol*. 2017;42(3):918-25.
14. Steinberg DM, Sauvageot J, Piantadosi S, Epstein JI. Correlation of prostate needle biopsy and radical prostatectomy Gleason grade in academic and community settings. *Am J Surg Pathol*. 1997;21(5):566-76.
15. Freedland SJ, Kane CJ, Amling CL, Aronson WJ, Terris MK, Presti Jr JC, et al. Upgrading and downgrading of prostate needle biopsy specimens: risk factors and clinical implications. *Urology*. 2007;69(3):495-9.