معرفی یک مورد بیمار مبتلا به سارکوییدوز با تظاهرات بالینی مشابه سندرم شوگرن

*دکتر هادی پورمقیم I

دکتر مریم مظاهری تهرانی II

چکیده

مقدمه: سارکوییدوز، یک بیماری مزمن گرانولومایی با منشاء ناشناخته می‌باشد که مشخصه آن وجود گرانولوما بدون کازفیئه متشکل از سلولهای اپیتلوییدی در ارگان‌های مختلف(غدد لنفاوی، ریه، طحال، کبد، پوست و غدد بزاقی و اشکی) می‌باشد. تشخیص بیماری براساس یافته‌های بالینی، رادیولوژی و هیستولوژی، که در آن گرانولومای بدون کازفیئه گزارش شود، می‌باشد. بیماری سارکوییدوز بسیاری از علایم خارج غددی و نیز علایم درگیری غدد اشکی و بزاقی شوگرن را می‌تواند تقلید نماید و تشخیص این دو بیماری، براساس یافته‌های بالینی به تنهایی، مشکل باشد.

معرفی بیمار: در این مقاله، خانم ۱۹ ساله‌ای که با علایم بزرگی غدد پاروتید و خشکی دهان و چشمها از سه سال قبل مراجعه نموده است، معرفی می‌شود. رادیوگرافی قفسه سینه، نرمال گزارش شد اما در اسکن HRCT(High resolution CT scan)، پارانشیم ریتین، ضایعه شیشه شکسته(Ground Glass) را نشان داد، در بیوپسی از برونش، پنومونی گرانولومایی با گرانوماهای بدون کازفیئه گزارش شد، همچنین سطح آنزیم مبدل آنژیوتنسین(Angiotensin converting enzyme=ACE) بالاتر از حد نرمال بود. آزمایش پوستی PPD(Purified protein derivative) و رنگ‌آمیزی جهت باسیل کخ، منفی بوده است. نتیجه آنتی‌بادی علیه Ro و La و آنتی‌نوکلئار آنتی‌بادی (Antinuclear Antibody=ANA)، منفی گزارش شده است.

نتیجه‌گیری: بنابراین بیمار به عنوان یک مورد سارکوییدوز تحت درمان قرار گرفت و در ویزیت‌های پیگیری، سطح ACE بعد از ٦ ماه به حد طبیعی بازگشت و علایم بالینی و شکایات بیمار برطرف شد. از آنجایی که سارکوییدوز، با تظاهرات بالینی مشابه سندرم شوگرن، غیرمعمول می‌باشد، تصمیم به معرفی این مورد گرفته شد.

کلیدواژه‌ها: ۱ – سارکوییدوز ۲ – گرانولوما بدون کازفیئه ۳ – سندرم مشابه شوگرن

تاریخ دریافت: ۸٤/۱۲/۲، **تاریخ پذیرش:** ۸۵/۵/۲۱

مقدمه

سارکوییدوز یک بیماری سیستمیک مزمن می‌باشد که علت آن ناشناخته است و مشخصه آن، وجود گرانولوما بدون کازفیئه از سلولهای اپی‌تلوییدی در ارگان‌های مختلف از جمله غدد لنفاوی، ریه، طحال، کبد، پوست و غدد بزاقی و اشکی می‌باشد. تشخیص سارکوییدوز به وسیله علایم بالینی و یافته‌های رادیولوژیک و اثبات آن توسط پاتولوژی که گرانولوم بدون کازفیئه را نشان می‌دهد، صورت می‌گیرد.[۱]

I) دانشیار و فوق‌تخصص روماتولوژی، بیمارستان فیروزگر، خیابان ولی‌عصر، خیابان ولدی، دانشگاه علوم پزشکی و خدمات بهداشتی ـ درمانی ایران، تهران، ایران(*مؤلف مسؤول).

II) دستیار بیماری‌های قلب و عروق، دانشگاه علوم پزشکی و خدمات بهداشتی ـ درمانی ایران، تهران، ایران.

[Downloaded from rjms.iums.ac.ir on 2025-10-21]

سندرم شوگرن یک بیماری اتوایمیون می‌باشد که در آن غدد برون‌ریز درگیر می‌شوند و بیماری با علایم خشکی دهان و چشمها، ثانویه به اختلال عملکرد غدد بزاقی و اشکی بروز می‌کند. یافته مشخصه هیستولوژی در شوگرن، ارتشاح فوکال لنفوسیت‌ها در غدد برون‌ریز می‌باشد و در طیفهای مختلف، این بیماری می‌تواند به صورت درگیری غدد برون‌ریز به طور اختصاصی و یا اینکه به صورت یک پروسه سیستمیک که درگیری غدد برون‌ریز(اشکی و بزاقی) جزئی از آن باشد، تظاهر نماید.[۲و ۳]

در سال ۲۰۰۲، گروه مطالعه امریکایی‌ها ـ اروپایی‌ها که وظیفه طبقه‌بندی شوگرن را به عهده داشتند، جهت تشخیص شوگرن، رد بیماری سارکوییدوز را منظور نموده‌اند.[٤] اما در بعضی از گزارشات بر همزمانی واقعی این دو بیماری با یکدیگر تکیه شده است.[۸-۵]

در این مقاله یک بیمار دختر ۱۹ ساله که با خشکی دهان و چشمها و بزرگی پاروتید مراجعه نموده بود، گزارش می‌شود. در بررسی اولیه احتمال سندرم شوگرن یا سارکوییدوز و یا همزمانی این دو بیماری مطرح شده بود، که در نهایت براساس یافته‌های بالینی، رادیولوژی و وجود گرانولوما غیر کازفیئه در نمونه بافتی، تشخیص سارکوییدوز مطرح شد.

معرفی بیمار

بیمار خانم ۱۹ ساله اهل و ساکن تهران بود که از ۹ سال قبل دچار سوزش هر دو چشم به همراه اشک ریزش و قرمزی و درد شده بود که با تشخیص یوئیت قدامی، تحت درمان با استرویید موضعی و قطره‌های میدریاتیک قرار می‌گیرد، علایم بیمار بتدریج در طی یک ماه بهبود می‌یابند. بیمار به مدت ٦ سال مشکلی نداشته است تا اینکه ۳ سال قبل دچار ادم دور چشم چپ همراه با پارستزی نیمه چپ صورت می‌گردد و سپس تورم غدد پاروتید دو طرفه همراه با خشکی چشم‌ها و مخاط دهان ایجاد می‌شود(شکل شماره ۱).

شکل شماره ۱- بزرگی پاروتید و خشکی دهان

بیمار همزمان از دیسفاژی نیز شاکی بوده است. در مراجعات پزشکی و بررسی‌های بعمل آمده، با احتمال سندرم شوگرن، بیمار تحت درمان با کلروکین با دوز ۱۵۰ میلی‌گرم دو بار در روز، پردنیزولون با دوز ۵ میلی‌گرم سه بار در روز و قرص کلسیم D قرار می‌گیرد که علایم بیمار به طور نسبی بهبود می‌یابند ولی کاملاً برطرف نمی‌شوند، بیمار داروها را قطع می‌کند و علایم بیماری ۳ ماه پس از قطع دارو تشدید می‌شود. ٦ ماه قبل از مراجعه، بیمار با تشخیص آنمی

[Downloaded from rjms.iums.ac.ir on 2025-10-21]

فقر آهن، تحت درمان با قرص فروس سولفات (۳ عدد روزانه) قرار می‌گیرد. بیمار در طی این مدت هیچ گاه علایمی دال بر آرتریت نداشته است. سابقه سرفه و خلط نداشته و تنها از تنگی نفس فعالیتی شاکی بوده است، همچنین سابقه سنگ کلیه نداشته، ولی از ناکچوری شاکی بوده است.

در معاینات انجام شده، تب نداشت و فشار خون،۱۳۰/۸۰ میلی‌متر جیوه داشت.

لنفادنوپاتی در زنجیره لنف نود قدامی چپ گردنی به ابعاد ۰/۵×۰/۵ سانتی‌متر و در ناحیه زیر چانه به ابعاد ۰/۷×۰/۷ سانتی‌متر لمس می‌شد. سمع ریه‌ها، نرمال بود و رال شنیده نمی‌شد. سمع قلب نرمال بود و در معاینه، شکم نرمال بود و هپاتواسپلنومگالی وجود نداشت.

در آزمایشات انجام شده از بیمار، اندازه‌گیری کمپلمان‌ها نرمال گزارش شده بود. تستهای اتو آنتی‌بادی شامل Anti-SSA، ANA، Anti-Sm، DND، Anti-ds، Anti-jol، Anti-RNP، 70 Ab-Anti-Scl و Anti-SSB، منفی گزارش شده بودند. سطح ACE(Angiotensin Converting Enzyme) نیز گزارش شده بود. آنتی‌بادی علیه HLA-B27,B5، منفی بوده است. تست PPD بعد از ۴۸ و ۷۲ ساعت، منفی بود. سرعت سدیمان خون در ساعت اول، ۲۰ میلی‌متر و سطح ACE سرم معادل ۸۰ واحد(نرمال: ۵۲-۸ واحد) بوده است که بالاتر از حد طبیعی است. در رادیوگرافی قفسه سینه بیمار، لنفادنوپاتی ناف ریه و یا علایمی دال بر فیبروز دیده نشد.

در HRCT ریه، نمای شیشه شکسته(Ground Glass) در پارانشیم هر دو طرف همراه با چند بول آمفیزماتو در سگمان‌های خلفی لوب فوقانی دیده شده بود و لنفادنوپاتی و پلورال افیوژن گزارش شده بود. در برونکوسکوپی انجام شده، التهاب مخاطی در انشعابات برونش دو طرف وجود داشت که بیوپسی، گرفته شده و نتیجه بیوپسی، پنومونیت گرانولوماتوز مزمن با حداقل نکروز کازئوز و با تشخیص احتمالی TB مطرح گردیده بود، ولی آزمایشات خلط از نظر باسیل کخ و سایر میکروارگانیسم‌های اسید فاست و قارچ، منفی بوده است. کشت مایع برونکوآلوئولار لاواژ نیز، منفی بوده است(شکل شماره ۲).

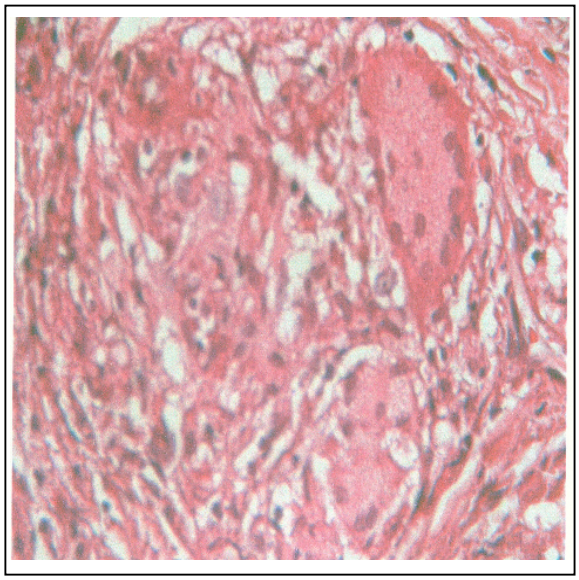

شکل شماره ۲- وجود گرانولوما در هیستولوژی قسمتی از بافت برونش بیمار

با توجه به آزمایشات انجام شده و سیر کلینیکی بیماری، برای بیمار تشخیص شوگرن ثانویه در زمینه TB یا سارکوییدوز مطرح گردید که با توجه به منفی بودن PPD و عدم وجود اسمیر یا کشت خلط مثبت از جهت باسیل کخ و افزایش تیتر ACE در سرم بیمار و ضایعه گرانولوماتوز در بیوپسی، سارکوییدوز مطرح گردید، بیمار تحت درمان با پردنیزولون با دوز ۵ میلی‌گرم روزانه، کلروکین با دوز ۱۵۰ میلی‌گرم روزانه، آزاتیوپرین ۵۰ میلی‌گرم ۲ نوبت روزانه قرار گرفت و علایم بیمار به نحو چشم‌گیری بهبودی نشان داد و خشکی چشم بیمار کاهش یافت، لنفادنوپاتی برطرف گردید و تیتر ACE به حد نرمال ۴۲ واحد کاهش یافت که این مسأله، بیماری سل(TB) را، رد و سارکوییدوز را تأیید می‌نماید.

بحث

اگر چه تمایز بین سارکوییدوز و شوگرن اولیه، در اغلب

[Downloaded from rjms.iums.ac.ir on 2025-10-21]

اوقات، آسان می‌باشد، مشکل، زمانی بروز می‌نماید که علایم اولیه سارکوییدوز، سندرم Sicca Symptoms و یا بزرگی غدد پاروتید باشد. در سارکوییدوز، درگیری غدد اشکی در ۳٪ موارد و درگیری غدد بزاقی در ٦٪ موارد گزارش شده است.[۹] بزرگی پاروتید نیز در ٦٪ موارد گزارش شده است.[۱۰] اخیراً گروه مطالعه امریکایی ـ اروپایی که در مورد سارکوییدوز تشکیل شده است، در تشخیص شوگرن، کنار نهادن با exclusion سارکوییدوز را منظور نموده است[٤] ولی با این حال، تا کنون ۵۹ مورد که علایم overlap دو بیماری سارکوییدوز و شوگرن را داشته‌اند، گزارش شده است.[۱۱] مشکل تشخیص در این بیمار نیز این بوده که آیا شوگرن دارد، به سارکوییدوز مبتلا است و یا overlap دو بیماری را همزمان دارد؟ چگونه می‌توانیم بگوییم که سارکوییدوز از شوگرن اولیه تقلید نموده است و یا اینکه همزمان بروز نموده‌اند؟ در پاسخ به این سؤال، Ramos-Casalas و همکارانش پیشنهاد نموده‌اند که بررسی موارد خارج غددی(extra-glandular)، بررسی تستهای ایمونولوژیک و تجزیه و تحلیل بیوپسی غدد بزاقی کمک کننده می‌باشند. در دو بیماری سارکوییدوز و شوگرن اولیه، درگیری چندین سیستم گزارش می‌شود، اما پاره‌ای از یافته‌ها(از جمله بزرگی غدد لنفاوی ناحیه ریه، اوئیت، هیپرکلسمی و اریتماندوزوم) در سارکوییدوز فراوان‌تر یافت می‌شوند و پاره‌ای از یافته‌ها(از جمله فنومن رینود، اسیدوز توبولار، پلی‌نوروپاتی و پورپورای پوستی) در شوگران اولیه فراوان‌تر گزارش شده‌اند.

الگوی تظاهرات بالینی موارد سارکوییدوز که شوگرن را تقلید می‌نمایند با مواردی که سارکوییدوز همزمان با شوگرن گزارش شده است، متفاوت می‌باشد. زمانی که سارکوییدوز، بیماری شوگرن را تقلید می‌نماید، علایم خارج غددی، از جمله درگیری مفصلی و چشمی کمتر گزارش می‌شوند. در مواردی که همزمان دو بیماری در یک فرد وجود دارد، فراوانی علایم درگیری سیستمیک بیش‌تر مشاهده می‌شود. در پیگیری گروهی از بیماران که ابتدا با تشخیص شوگرن اولیه مراجعه نموده‌اند، علایم بالینی اختصاصی که منجر به تشخیص سارکوییدوز شده است، عبارتند از: آدنوپاتی ناف ریه، اوئیت و هیپرکلسمی. مواردی از سارکوییدوز که به اشتباه، شوگرن تشخیص داده شده‌اند، میانگین سنی بالاتری داشته‌اند تا مواردی که از بدو مراجعه مبتلا به سارکوییدوز تشخیص داده شده‌اند(به ترتیب ۱۰ و ٤۰ سال). در بیمار معرفی شده در این مقاله، آدنوپاتی ناف ریه همراه با اوئیت، راهنمایی کننده بوده است و احتمال تشخیص سارکوییدوز را مطرح نموده است.

آنالیز اتو آنتی‌بادی‌ها نیز در تمایز این دو بیماری از یکدیگر و نیز در موارد تشخیصی overlop، کمک کننده می‌باشد. تستهای ایمونولوژیک در بیماران مبتلا به سارکوییدوز، منفی می‌باشند، البته در مواردی، تیتر پایین آنتی‌بادی علیه هسته (ANA) و فاکتور روماتویید، گزارش شده است. در سارکوییدوز، آنتی‌بادی علیه آنتی‌ژن SS-A و SS-B، منفی می‌باشد.[۱۲و ۱۳] مثبت شدن تستهای اتوایمیون، بیانگر همزمانی وجود شوگرن و سارکوییدوز می‌باشد، در گروهی از بیماران مبتلا به سارکوییدوز که همزمان سندرم شوگرن نیز در آنها تشخیص داده شده است، موارد مثبت بودن ANA، فاکتور روماتویید و آنتی‌بادی علیه(SS-A(Ro دیده شده است. در این موارد لازم است تستهای تکمیلی از جمله بیوپسی غدد بزاقی، تستهای چشمی (ocular) و اسکن پاروتید بعمل آید. در بیمار معرفی شده در این مقاله، بررسی اتوآنتی‌بادی‌ها انجام شده است و بیمار از نظر تست آنتی‌نوکلئار آنتی‌بادی (ANA)، آنتی بادی علیه SS-A، SS-B، Sm، dsDNA، jo-1 و Scl 70، منفی بوده است.

در مواردی که علایم بالینی و ایمونولوژیک جهت تشخیص همزمانی دو بیماری سارکوییدوز و شوگرن کمک کننده نباشد، بیوپسی غدد بزاقی می‌تواند نقش کلیدی را در تشخیص نهایی عهده‌دار شود، در بیوپسی غدد بزاقی بیمار مبتلا سارکوییدوز، ارتشاح گرانولوماتوز و در شوگرن اولیه، التهاب موضعی غده(Focal Sialadenitis) مشاهده می‌شود. نقش بیوپسی غدد بزاقی مینور به عنوان یک روش جهت تشخیص سارکوییدوز، توسط محققین مختلفی پیشنهاد شده است. در بیوپسی بعمل آمده در ۵۸-۳۸٪ موارد،

[Downloaded from rjms.iums.ac.ir on 2025-10-21]

گرانولومای غیر کازفیئه گزارش شده است.[۹، ۱۵-۱۳] با این وجود در مواردی از سارکوییدوز، یافته‌های غیراختصاصی مثل ارتشاح منتشر لنفوسیت‌ها و سلولهای چندهسته‌ای گزارش شده است که در بیماران شوگرن نیز دیده می‌شود.[۱۶]

در دو مطالعه، مشخصات ارتشاح لنفوسیت‌ها در بیوپسی غدد بزاقی بیماران مبتلا به سارکوییدوز با بیماران مبتلا به شوگرن اولیه مقایسه شد. Giotaki و همکاران ۶۰ بیوپسی لب را که از ۳۲ بیمار مبتلا به سارکوییدوز و ۲۸ بیمار مبتلا به شوگرن اولیه تهیه شده بودند، بررسی نمودند. در این مطالعه مشخص شد که ارتشاح لنفوسیت‌ها که براساس معیار طبقه‌بندی tarpley در کلاس I مشخص شده بودند، در بیماران مبتلا به سارکوییدوز مشاهده شد و ارتشاح سلولی کلاس II و بالاتر، در بیماران مبتلا به شوگرن اولیه دیده شد. ارزش تشخیصی بیوپسی در تشخیص سارکوییدوز کم بوده است(۱۹٪ موارد مثبت) اما ارزش بیوپسی، بیش‌تر در تشخیص افتراقی بین سارکوییدوز و شوگرن بوده است.[۱۳]

در مطالعه دیگری که توسط drosos و همکارانش انجام شده است، ارتشاح پراکنده سلولهای لنفوسیتی در ۴۲٪ بیماران مبتلا به سارکوییدوز مشابه یافته‌های پاتولوژی در بیوپسی بیماران مبتلا به شوگرن اولیه بوده است اما در بیماران مبتلا به شوگرن اولیه، تنها در ۷٪ موارد بیوپسی‌ها، شباهت‌هایی به پاتولوژی سارکوییدوز دیده شده است.[۱۲]

در بیمارانی که تظاهرات بالینی آنها، علایم سیکا می‌باشد و تست اتوآنتی‌بادی‌ها در آنها منفی می‌باشد، اگر در بیوپسی بعمل آمده از لبهای آنها، ارتشاح لنفوسیتی خفیف درجه I یا II براساس معیار نمره‌دهی chisholm-mason گزارش شده باشد، نتایج باید با احتیاط تفسیر شوند و تشخیص شوگرن نباید مطرح شود، چون این یافته‌ها می‌توانند در بیماران مبتلا به سارکوییدوز، در مراحل اولیه پیش از تشکیل گرانولوما نیز دیده شوند. با این وجود، بیوپسی از لبها در بیماران مبتلا به سارکوییدوز می‌تواند کمک کننده باشد، زیرا نه تنها شواهدی از درگیری سارکوییدوز را نشان خواهد داد، بلکه می‌تواند همزمانی شوگرن اولیه را نیز رد نماید.[۵]

در بیمار مورد مطالعه در این گزارش، بیمار با بیوپسی از غدد بزاقی مخاط و لبها مخالفت نمود و انجام نشد، اما وجود آدنوپاتی ناف ریه‌ها در رادیوگرافی، پاسخ بیوپسی ترانس برونکیال که گرانولومای غیرکازفیئه در آن گزارش شد، وجود اوئیت و بالا بودن تیتر آنزیم مبدل آنژیوتنسین (ACE)، به نفع سارکوییدوز بوده است و به علت منفی بودن آزمایش اتو آنتی‌بادی و فقدان علایمی به نفع شوگرن اولیه، از جمله فنومن رینود، پورپورا پوستی و نوروپاتی، احتمال همزمانی دو بیماری منتفی شد.

فهرست منابع

1- Hunninghake GW, Costebel U, Ando M, Baughman R, Cordier J, F du Bois R, et al. Statement on sarcoidosis. Am J Respir Crit Care Med 1999; 160: 736-55.

2- Garcia-Carrasco M, Ramos-Casals M, Rosas J, Pallares L, Calvo-Alen J, Cervera R, et al. Primary sjogren syndrome: clinical and immunologic disease patterns in a cohort of 400 patients. Medicine 2002; 81: 270-80.

3- Ramos-Casals M, Font J, Garcia-Carrasco M, Brito MP, Rosas J, Calvo-Alen J, et al. Primary sjogren syndrome: hematologic patterns of diseases expression. Medicine 2002; 81: 281-92.

4- Vitali C, Bombardieri S, Jonsson R, Moutsopouls HM, Alexander EL, Carsons SE, et al. Classification criteria for sjogren's syndrome: A revised version of the european criteria proposed by the American-European consensus group. Ann Rheum Dis 2002; 61: 554-8.

5- Ferrer J, Bosch X, Cervera R, Font J, Ingelmo M. Sarcoidosis or primary sjogren's syndrome? Ann Rheum Dis 1988; 47: 965-6.

6- Gal L, Kovacs J, Zeher M. Case series: Coexistence of sjogren's syndrome and sarcoidosis. J Rheumatol 2002; 27: 2507-10.

7- Justiniani FR. Sarcoidosis complicating primary sjogren's syndrome. J Medicine 1989; 56: 59-61.

8- Sharma Om P. Sarcoidosis and other autoimmune disorders. Current opinion in pulmonary medicine 2002; 8: 452-6.

9- Drosos AA, Constantopoulos SH, Psychos D, Papadimitriou CS, Moutsopoulos HM. The forgotten cause of sicca complex, sarcoidosis. J Rheumatol 1989; 16: 1548-51.

[Downloaded from rjms.iums.ac.ir on 2025-10-21]

10- Greenberg G, Anderson R, Sharpstone P, James DG. Enlargement of parotid gland due to sarcoidosis. Br Med J 1964; 2: 861-2.

11- Ramos-Casals M, Brito-Zeron P, Garcia-Carrasco M, Font J. Sarcoidosis or Sjogren syndrome? Clues to defining mimicry or coexistence in 59 cases. Medicine 2004; 83: 85-95.

12- Dross AA, Voulgari PV, Psychos DN, Tsifetaki N, Bai M. Sicca syndrome in patients with sarcoidosis. Rheumatol Int 1999; 18: 177-80.

13- Giotaki H, Constantopoulus SH, Papadimitriou CS, Moutsopoulos HM. Labial minor salivary gland biopsy: A highly discriminatory diagnostic method between sarcoidosis and Sjogrens syndrome. Respiration 1986; 50: 102-7.

14- Nessan VJ, Jacoway JR. Biopsy of minor salivary glands in the diagnosis of sarcoidosis. N Engl J Med 1979; 301: 922-4.

15- Trapley TM, Anderson LG, White CL. Minor salivary gland involvement in Sjogren's syndrome. Oral surg 1974; 37: 64-74.

16- de wilde PCM, Slootweg PY. Baak JPA, Karter L.Multinucleate gaint cells in sublabial salivary gland tissue in Sjogren's syndrome. Virchow Arch 1984; 403: 247-56.

[Downloaded from rjms.iums.ac.ir on 2025-10-21]

A Case Report of Sarcoidosis with Sjogren-Like Symptoms

*H. Poormoghim, MD[I] M. Mazaheri Tehrani, MD[II]

Abstract

Introduction: Sarcoidosis is a chronic granulomatous disease of unknown origin characterized by the presence of non-caseating epitheloid cell granulomas in multiple organs such as lymph nodes, lungs, spleen, liver, skin, and salivary and lacrimal glands. The diagnosis is established when clinical and radiologic findings are supported by histologic evidence of non-caseating granulomas. Sarcoidosis shares several of the extragrandular features of sjogren syndrome as well as the involvement of the salivary and lacrimal glands, which makes it difficult to differentiate between the two diseases based on clinical grounds alone.

Case Report: This article represents a 19-year-old lady who presented with parotid enlargement, dry mouth and dry eyes since 3 years ago. Chest x-ray was normal but HRCT(High Resolution CT-scan) revealed a bilateral ground glass lesion. Bronchial biopsy reported chronic granulomatous pneumonia with non-caseating granulomas. Angiotensin converting enzymes(ACE) level was elevated. The PPD skin test and acid fast smear were negative. The test results for anti-Ro, anti-La, and anti-nuclear antibodies(ANA) were negative too.

Conclusion: Finally, the patient was diagnosed as a case of sarcoidosis and went under treatment. During the follow-up visits, the signs and symptoms disappeared and a normal ACE level was reported after 6 months. Since sarcoidosis with sjogren-like manifestations is unusual, we decided to present this case.

Key Words: 1) Sarcoidosis 2) Non-Caseating Granuloma 3) Sjogren-Like Syndrome

*I) Associate Professor of Rheumatology. Firoozgar Hospital. Valadi St., Vali-Asr Ave., Iran University of Medical Sciences and Health Services. Tehran, Iran.(*Corresponding Author)*

II) Resident of Cardiology. Iran University of Medical Sciences and Health Services. Tehran, Iran.

[Downloaded from rjms.iums.ac.ir on 2025-10-21]