

گزارش ۱ مورد بیمار مبتلا به فیبرودیسپلازی (میوزیت) اسیفیکان پیشرونده

چکیده

فیبروپلازی (میوزیت) اسیفیکان پیشرونده بیماری نادر بافت همبند می‌باشد که مشخصه آن استخوان‌سازی نابجا در نسج نرم و بطور منتشر در تمام بدن و هالوکس والگوس دوطرفه هیپوپلاستیک (انگشت شست کوچک در پا) می‌باشد. شروع بیماری در اوایل کودکی بوده و به صورت پیشرونده ستون فقرات و ریشه اندامها را گرفتار می‌کند بطوری‌که اختلال عملکرد مفاصل و بی‌حرکتی ایجاد می‌گردد. تاکنون درمان مؤثری برای این بیماری شناخته نشده است اما نکته مهم پرهیز از عوامل تشدید کننده مثل نمونه‌برداری، اعمال جراحی و تزریق عضلانی می‌باشد. در این مقاله پسر ۱۶ ساله‌ای با محدودیت شدید حرکتی در مفاصل محیطی و محوری، هالوکس والگوس دو طرفه و کری هدایتی گوش راست معرفی می‌گردد.

دکتر فاطمه شیرانی I

کلیدواژه‌ها: ۱- فیبرودیسپلازی (میوزیت) اسیفیکان پیشرونده ۲- استخوان‌سازی نابجا

۳- انگشت شست کوچک در پا

مقدمه

فیبرودیسپلازی (میوزیت) اسیفیکان پیشرونده، بیماری نادر بافت همبند می‌باشد که مشخصه عمده آن تغییر شکل انگشت شست پا به صورت کوچکتر بودن آن نسبت به سایر انگشتان پا و تورم دردناک نسج نرم که تکرار شونده بوده و استخوان‌سازی نابجا در بافت صورت می‌گیرد (۱، ۲ و ۳).

فرمهای محدود بیماری به دنبال ضربه مشاهده می‌شود (۴ و ۵). اما فرم پیشرونده بیماری (بیمار معرفی شده) در تمام قسمتهای بدن دیده می‌شود. بیماری اولین بار در سال ۱۶۹۲ شرح داده شد و تاکنون بیش از ۶۰۰ مورد آن گزارش شده است (۱).

شیوع بیماری ۱/۲۰۰۰۰۰۰۰ تولد زنده است و در نژاد

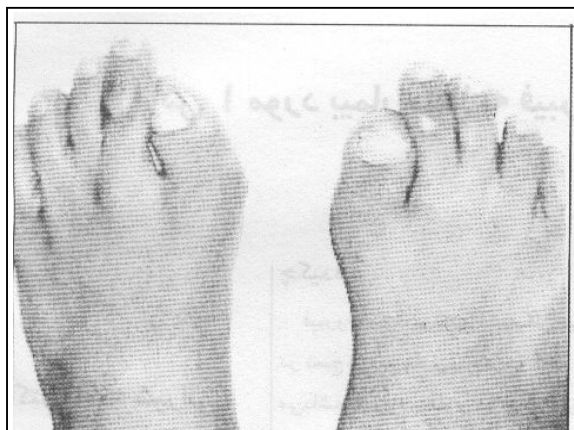
سفید بیشتر دیده می‌شود. از نظر ژنتیکی بیماری اتوزومال غالب با تظاهر ژنی متفاوت می‌باشد (۶ و ۷). با توجه به نادر بودن بیماری در این مقاله به شرح یک مورد آن در یک پسر ۱۶ ساله می‌پردازیم که با محدودیت در حرکات مفاصل شانه، آرنج، هر دو هیپ و مهره‌های گردنی و کمری مراجعه کرده بود و در بررسی رادیولوژیک، توده‌های استخوانی نابجا در قسمتهای مختلف بدن دیده می‌شد.

معرفی بیمار

بیمار پسر ۱۶ ساله‌ای بود که با شکایت محدودیت در حرکات مفاصل محیطی و محوری و توده‌های سفت در نسج نرم مراجعه کرده بود. مشکل بیمار از سن ۱۲ سالگی

این مقاله در سیزدهمین کنگره بیماریهای داخلی در تهران ارائه شده است، سال ۱۳۸۱.

آ) استادیار گروه داخلی، فوق تخصص روماتولوژی، بیمارستان حضرت رسول اکرم (ص)، خیابان ستارخان، خیابان نیایش، دانشگاه علوم پزشکی و خدمات بهداشتی - درمانی ایران، تهران.



تصویر شماره ۲- کوچکتر بودن انگشت شست پا نسبت به سایر انگشتان

در آزمایشهای پاراکلینیکی، کلسیم خون ۹/۵ میلی‌گرم در دسی‌لیتر، فسفر ۵/۵ میلی‌گرم در دسی‌لیتر، الکالن فسفاتاز ۲۹۰ و کلسیم و فسفر ادرار ۲۴ ساعته به ترتیب ۸۷ و ۳۶۰ میلی‌گرم بودند بدین ترتیب تمام آزمایشهای بیمار در محدوده طبیعی قرار داشتند.

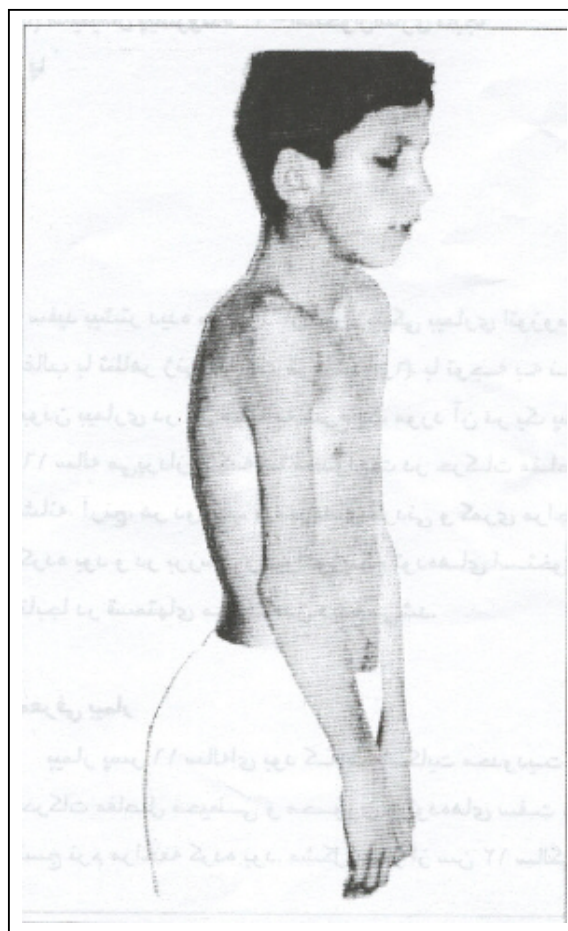
در اسپرومتری $FVC = 50\%$ ، $FEV = 56\%$ بود که فرم تحدیدی را مطرح می‌کرد.

بیمار از کاهش شنوایی گوش راست شاکی بود که در اودیومتری کری هدایتی مطرح شد.

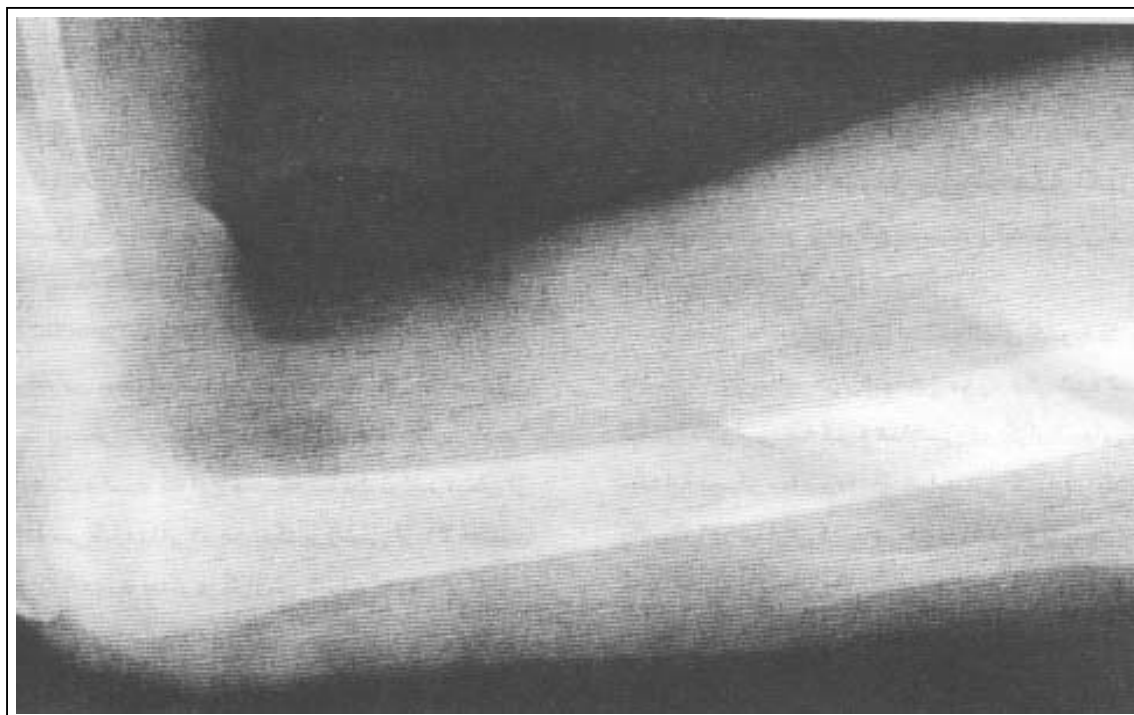
در تصویرهای رادیولوژی توده‌های استخوانی نابجا در اطراف قفسه سینه، شانه‌ها، ناحیه ساعد و مهره‌های گردنی و کمری و همچنین اطراف مفصل هیپ و ران راست دیده می‌شد که در تصویرهای شماره ۳ و ۴ نشان داده شده است.

بیمار با توصیه به مصرف اتیدرونات روزانه ۲۰۰ میلی‌گرم به مدت ۲ هفته و تکرار آن هر ۳ ماه یک بار مرخص شد.

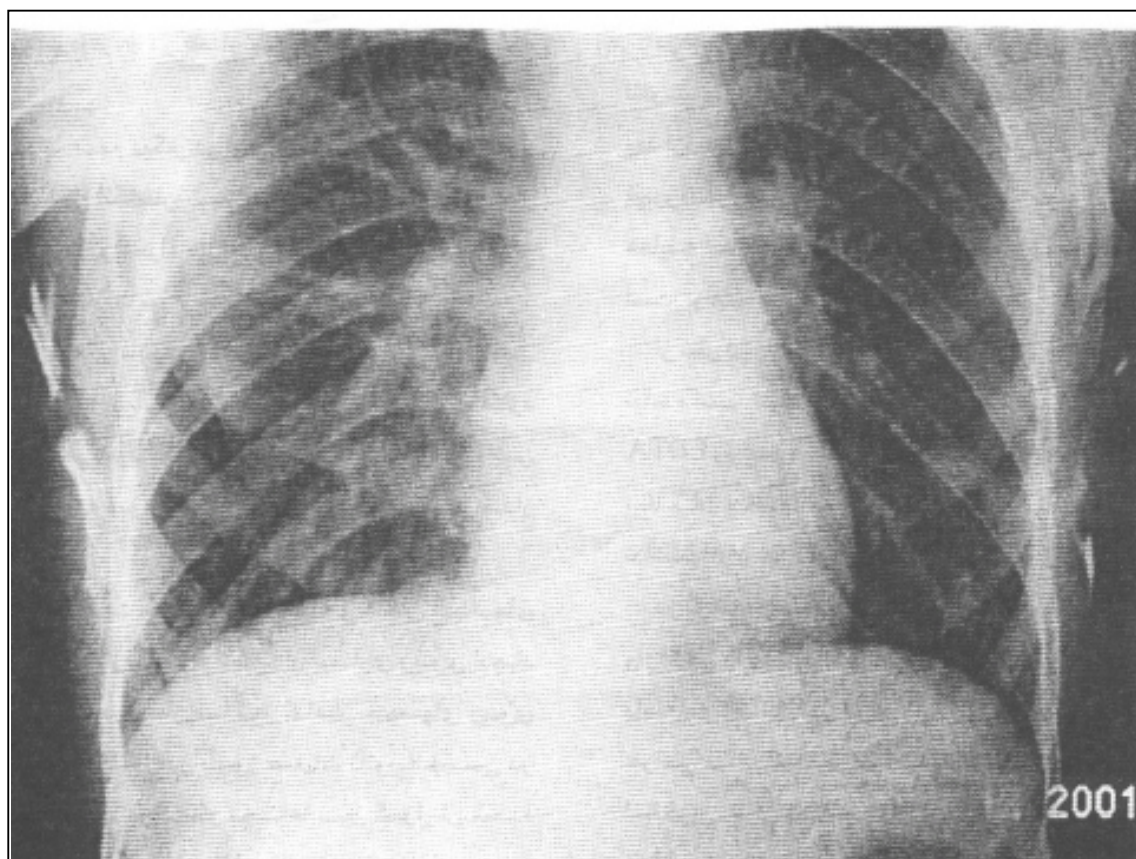
به شکل تورم دردناک و قرمز در مناطق مختلف بدن همراه با تب آغاز گردیده بود و بعد از آن دچار سفتی و محدودیت در حرکات مفاصل شده بود بطوری‌که بیمار برای انجام کارهای روزمره با مشکل روبرو بود. بیمار سابقه فامیلی نداشت و ضریب هوشی مناسب سن خود داشت. در معاینه، محدودیت در حرکات هر دو مفصل ران بخصوص در فلکسیون، محدودیت حرکات شانه، آرنج و ستون فقرات گردنی و کمری وجود داشت و در اطراف قفسه سینه و قسمت فوقانی ران راست توده‌های سفت دردناک لمس می‌شد. اتساع قفسه سینه محدود بود و هر دو انگشت شست پا کوچکتر از بقیه انگشتان بودند که در تصویرهای شماره ۱ و ۲ قابل مشاهده است. بروز صفات ثانویه جنسی نسبت به سن بیمار تأخیر داشت.



تصویر شماره ۱- تغییرات اسکلتی بیمار به صورت افزایش قوس کمری و تغییر شکل شانه‌ها



تصویر شماره ۳- استخوان سازی نابجا در ناحیه بازوی بیمار



تصویر شماره ۴- استخوان سازی نابجا در جدار قفسه سینه بیمار

بحث

فیبرودیسپلازی (میوزیت) اسفیکان پیشرونده بیماری نادری است که به صورت گزارشهای موردی، در مقالات آورده شده است (۱، ۲ و ۳). از نظر علت بیماری، اخیراً ژن بیماری روی کروموزوم شماره ۴ (31-27q4) پیدا شده است (۵). همچنین افزایش میزان BMP4 (Bone morphogenetic Protein4) در سلولهای لنفوپلاستوئید در محل استخوان سازی نابجا و موتاسیون ژن کوچک مسئول تولید آنتاگونیست BMP4 در این بیماران دیده شده است که این مسئله باعث تولید بیش از حد BMP4 می‌گردد (۶ و ۷). در یک بررسی از ۳۱ عضو فامیل بیش از ۱ مورد بیماری گزارش شده است (۶ و ۷) اما در بیمار ما سابقه فامیلی وجود نداشت.

بیماری میوزیت اسفیکان پیشرونده ابتدا به صورت تورم نسج نرم همراه با درد و تب می‌باشد و بعد از آن استخوان سازی انجام شده و توده سفیدی لمس می‌شود (۷ و ۸). در بیمار ما نیز این سابقه وجود داشت.

از تغییرات مهم دیگر در این بیماری کیفواسکولیوز و همچنین کوچکی انگشتان شست پاها می‌باشد که بسیار کمک کننده است و همراه Hallux Valgus می‌باشد (۷ و ۸). این یافته در بیمار ما نیز وجود داشت.

وجود توده‌های نابجای استخوانی در نزدیکی مفاصل باعث اختلال در عملکرد آنها و بروز اشکال در عملکرد روزانه بیمار می‌شود بطوری‌که در گزارشهای موجود، این بیماران را تا دهه سوم زندگی وابسته به صندلی چرخدار دانسته‌اند (۷ و ۸).

به علت محدودیت حرکات قفسه سینه و کاهش حجمهای ریوی در این بیماران، فرم تحدیدی بیماری ریوی ایجاد می‌شود (۲ و ۸) که در بیمار ما نیز کاهش حجمهای ریوی وجود داشت. اختلال در بروز صفات ثانویه جنسی در بیماران و آمنوره در دختر بچه‌ها نیز گزارش شده است (۳ و ۷). در بیمار ما نیز صفات ثانویه جنسی نسبت به سن عقب بود.

محدودیت حرکات گردن بیماران گاهی با سندرم Klippel feil اشتباه می‌شود (۱ و ۷). در این بیماری معمولاً در سیر استخوان سازی نابجا، ابتدا عضلات اطراف مهره‌ها بعد شانه و ناحیه هیپ و در مراحل آخر مفاصل محیطی‌تر مثل مچ پاها، مچ دست و استخوان فک گرفتار می‌شوند (۷ و ۸).

در بیمار ما نیز درگیری استخوانهای کوچک پا وجود داشت که در سایر گزارشها این مورد ذکر شده است (۱ و ۹). کاهش شنوایی به فرم هدایتی در گزارشهای دیگر نیز مشابه بیمار ما بود (۱۰). ضایعاتی که در تصویرهای رادیولوژی بیماران دیده می‌شود را می‌توان خیلی زودتر با کمک اسکن رادیوایزوتوپ پیدا کرد (۸ و ۱۱).

آزمایشهای این بیماران و از جمله بیلان کلسیم و فسفر معمولاً طبیعی است اما آلکالین فسفاتاز ممکن است در فاز حاد و مراحل شعله‌ور شدن بیماری بالا رود (۷ و ۸). در بیمار ما نیز آزمایشها طبیعی بودند.

در مطالعه بافت‌شناسی این بیماران اولین علامت، تجمع لنفوسیت‌های T, B در اطراف عروق عضلات بیمار می‌باشد. بعد از مدتی فقط لنفوسیت‌های T باقی می‌مانند که گاهی با فیبروماتوزیس پیشرونده اشتباه می‌شود، در این حالت معاینه انگشت شست پای بیمار بسیار کمک کننده است (۳ و ۸).

از نظر درمان متأسفانه موفقیتی در این زمینه به دست نیامده است. انواع داروها مثل استروئید، کلسیم بلوکرها، EDTA و ریدی، رادیوتراپی، اتیدرونات و وارفارین در مطالعات مختلف مصرف شدند که تأثیر بسزایی نداشتند (۱، ۷ و ۸).

در برخی از مطالعات در مراحل فعال بیماری استروئید و وارفارین را مؤثر دانسته‌اند (۱ و ۳). فیزیوتراپی جهت حفظ دامنه حرکات مفاصل در این بیماران کمک کننده است (۳ و ۸). جراحی در این بیماران توصیه نمی‌شود زیرا باعث تشدید استخوان سازی نابجا در محل جراحی می‌گردد (۱ و ۷) و از طرفی مشکلات بیهوشی نیز در این بیماران به علت درگیری استخوانهای فک و مهره‌های گردنی مطرح است (۳ و ۷).

patients who have Fibrodysplasia ossificans progressiva: A study of 44 patients, J bone joint surg Am 1993, 75: 215-219.

9- Kusuma S, Iourie GM, Iins RE. Myositis ossificans of the hand, J hand surg (Br) 1999, 24(1): 128-30.

10- Levy CE, Iash A, Janoff HB, et al. Conductive hearing loss in individuals with Fibrodysplasia ossificans progressiva. Am J audiol 1999, 8(1): 29-33.

11- Sarikaya A, Gurbuz: H, Cermik TF, et al. TC-99m MIBI accumulation in myositis ossificans. Clin Nucl med, 1998, Nov 23(11): 785-7.

12- Einhorn TA, Kapla fs. Traumatic fracture of heterotopic bone in patients who have fibrodysplasia ossificans progressiva: A report of two case. Clin orthop, 1994, 318: 173-177.

13- Mahboubis, Glaser DL, shore EML, et al. Fibrodysplasia ossificans progressiva, Pediatr radiol, 2001, 31(5): 3,7-14.

از تزریق عضلانی در این بیماران باید پرهیز کرد (۸ و ۹).
زیرا استخوان‌سازی نابجا را تشدید می‌کند. حتی شکستگی در استخوان‌های نابجا نیز در این بیماران گزارش شده است (۱ و ۱۲).

مرگ و میر این بیماران بیشتر به علت مشکلات تنفسی و عفونت‌ها می‌باشد که معمولاً در دهه ۶-۵ زندگی اتفاق می‌افتد (۱، ۷ و ۸). لازم به ذکر است که شاید در آینده ژن درمانی در جهت کاهش تولید BMP4 برای درمان بیماری کمک کننده باشد (۱۳).

منابع

1- Michael P. wyte, Fredrick S: Fibrodysplasia (Myositis) ossificans progressiva. In: Murray J. Favus, Primer on the metabolic bone diseases and disorders of mineral metabolism, 4th edition, Philadelphia, Lippincott-Raven Publisher, 2000, PP: 428-430

2- Nucci A, Ceveiroz LD, Santos AD, et al. Fibrodysplasia ossificans progressiva: case report, Arq neuropsiquiatr, 2000, 58(2A): 372-7.

3- Fonseca gE, Brancogc, Reis J, Evangelista T, et al. Fibrodysplasia ossificans progressiva: report of two case, Clin Exp Rhomatol, 2000, 18(6): 749-52.

4- Gindele A, schwamborn D, tsironis, et al. Myositis ossificans traumation in young children: Report of three cases and review of literature pediat radiol, 2000, 3: 751-9.

5- Feldman G, limmartin S, Urbanek M, et al. Fibrodysplasia ossificans progressiva, a heritable disorder of severe heterotopic ossification, maps to human, chromosome 7q27-31, Am J Hum Genet, 2000, 66(1): 128-35.

6- Lucotte G, Semonin O, Lutz P. A denovo heterozygous deletion of 42base-pairs in the noggin gene of the fibrodysplasia ossificans progressiva patient, Clin Genet, Dec 1999, 56(6), 469-70.

7- Connor JM, Evans DA, Fibrodysplasia ossificans progressiva: The Clinical feuture and natural history of 34 patients, J bone joint surg Br, 1982, 64: 76-83.

8- Coheri RB, Hahn GV, tabas JA, et al. The natural history of heterotopic ossification in

FIBRODYSPLASIA(MYOSITIS) OSSIFICANS PROGRESSIVA: A CASE REPORT

¹
F. Shirani, MD

ABSTRACT

Fibrodysplasia(Myositis) ossificans progressiva is rare hereditary connective tissue characterized by widespread soft tissue ossification and bilateral hypoplastic hallux valgus(short big toe). Onset is typically in childhood and progressive involvement of the spine and proximal extremities leads to immobility and articular dysfunction. No effective treatment is known but it is important to avoid exacerbating factors such as biopsy, operations and intramuscular injection. We present here 16 years old man with severe restriction in peripheral and axial articular movement, bilateral hallux valgus, foci of ectopic ossification in the different site of body and conductive hearing loss in right ear.

Key Words: 1) Fibrodysplasia(Myositis) ossificans progressiva 2) Ectopic ossification
3) Hypoplastic hallux valgus(short big toe)

This article presented in the 13th congress of Internal Medicine in Tehran, 2002.

I) Assistant professor of Internal Medicine, Rheumatologist, Hazrat Rasool Akram Hospital, Satarkhan st., Niayesh Ave., Iran University of Medical Sciences and Health Services.