



## اثر عصاره آبی-الکلی مشگک (*Ducrosia anethifolia*) بر بافت مخ در جنین موش صحرایی دیابتی

مریم دهقانیان: کارشناس ارشد، گروه زیست شناسی، واحد جهرم، دانشگاه آزاد اسلامی، جهرم، ایران  
ID فرنگیس قاسمی: استادیار، گروه زیست شناسی، واحد جهرم، دانشگاه آزاد اسلامی، جهرم، ایران (\* نویسنده مسئول) ghassemi.fr@gmail.com

### چکیده

#### کلیدواژه‌ها

انسولین،  
دیابت بارداری،  
سلول مغزی،  
مالون دی آلدئید

تاریخ دریافت: ۱۴۰۱/۰۶/۱۹

تاریخ چاپ: ۱۴۰۱/۰۹/۱۹

**زمینه و هدف:** با توجه به استفاده از داروهای گیاهی در درمان دیابت، این تحقیق با هدف بررسی اثر عصاره گیاه آبی-الکلی مشگک (*Ducrosia anethifolia*) در محافظت مغز جنین موش صحرایی دیابتی انجام شد.

**روش کار:** ۴۸ موش ماده پس از لقاح، با تک دوز ۸۰ mg استرپتوزوتوسین دیابتی شدند. موش‌ها در ۶ گروه شامل گروه کنترل، شاهد ۱ (سالم دریافت‌کننده عصاره مشگک)، شاهد ۲ (موش دیابتی بدون تیمار)، شاهد ۳ (دیابتی دریافت‌کننده ۵mg/kg/bw از داروی گلیبین کلامید) و گروه‌های تیمار ۱، ۲ (دیابتی دریافت‌کننده ۱ میلی‌لیتر عصاره مشگک با دوز ۵۰۰ و ۱۰۰۰ mg/kg/bw تقسیم شدند. تیمار از روز ۶ تا ۲۰ بارداری انجام و پس از خونگیری از مادر، جنین‌ها خارج گردیدند. از بافت مغز جنین‌ها به روش استاندارد، اسلاید تهیه نموده و بافت مخ میکرومتری شد. داده‌های حاصل با نرم‌افزار (SPSS، ۱۵)، تحلیل و گروه‌ها با آزمون دانکن مقایسه شدند.

**یافته‌ها:** افزایش معنی‌دار ( $p < 0.05$ ) قند و مالون دی آلدئید و کاهش انسولین در خون مادر گروه شاهد ۲ در مقایسه با کنترل دیده شد که در گروه‌های تیمار با عصاره مشگک کاهش معنی‌دار یافت. ضخامت قشر مخ، ماده سفید، ماده خاکستری و تعداد سلول‌های هر لایه در جنین‌های گروه دیابتی بدون تیمار در مقایسه با کنترل کاهش معنی‌دار نشان داد که در گروه‌های تیمار با مشگک جبران شده است.

**نتیجه‌گیری:** عصاره مشگک مشابه با داروی گلیبین کلامید با کاهش قند خون موش مادر، آثار سوء دیابت در بافت مغز جنین را کاهش داده است.

**تعارض منافع:** گزارش نشده است.

**منبع حمایت‌کننده:** حامی مالی ندارد.

شیوه استناد به این مقاله:

Dehghanian M, Ghasemi F. The Effect of Aqueous-Alcoholic Extract of *Ducrosia anethifolia* on Cerebellar Tissue of Diabetic Rat's Embryo. Razi J Med Sci. 2022;29(9):63-74.

\*انتشار این مقاله به صورت دسترسی آزاد مطابق با **CC BY-NC-SA 3.0** صورت گرفته است.



Original Article

## The Effect of Aqueous-Alcoholic Extract of *Ducrosia anethifolia* on Cerebellar Tissue of Diabetic Rat's Embryo

**Maryam Dehghanian:** MSc, Department of Biology, Jahrom Branch, Islamic Azad University, Jahrom, Iran

**Farangis Ghasemi:** Assistant Professor, Department of Biology, Jahrom Branch, Islamic Azad University, Jahrom, Iran  
(\*Corresponding author) ghassemi.fr@gmail.com

### Abstract

**Background & Aims:** Since ancient times, medicinal plants have been used to treat a wide range of diseases. In recent decades, despite the progress of chemical pharmacy, the use of medicinal plants is still considered. Different parts of the plant contain many compounds with different properties, and some plants have antidiabetic properties (1). Although reasons such as cheapness, fewer complications, and easier access are considered for using herbal drugs (1), this class of drugs is not completely safe (2). Moshgak with the scientific name *Ducrosia anethifolia* has beneficial properties, including antioxidant properties (10) and the ability to reduce the activity of enzymes interfering in the metabolism of carbohydrates, such as alpha glycosidase (11). Moshgak is native to Iran and is widespread in the southern regions of the country, including Fars province (12). This plant is used raw and cooked in the diet, especially in the southern regions of the country. In addition, many useful properties have been reported for it, which can be pain-relieving, antimicrobial (13), and antifungal (14). The effect of the leaf extract of this plant on the nervous system and its anti-depressant (15) as well as the enhancement of spatial memory and learning level in mice (16) has also been reported. The presence of flavonoid compounds, monoterpenes, and coumarins such as pangolin, myrcene, and limonene in it have given antioxidant properties to this plant (11). The many benefits reported for this plant, which fortunately has widespread in Iran, become an incentive for further research about its effect on living beings. Maybe by confirming its positive effects as a complementary medicine, it will be suggested to the pharmaceutical industry. Regarding the use of herbal remedies in the treatment of diabetes mellitus, this study aimed to investigate the effect of an aqueous-alcoholic extract of *Ducrosia anethifolia* on the brain protection of diabetic rat embryos.

**Methods:** In this study, 48 rats after fertilizing were made diabetic with a single dose of 80 mg streptozotocin. To prepare the aqueous-alcoholic extract of mashgak leaves, 40 g of dried powder of the moshgak's leaf was poured into a flask, 400 ml of ethanol was added to it, and it was mixed with a shaker at 250 rpm for 48 hours. Then it was filtered and concentrated in a rotary (17). To determine the appropriate dose of treatment, the lethal dose was estimated. Then the dose of 500 and 1000 mg/kg/bw of mashgak extract was determined as the minimum and maximum dose, respectively. The rats were diabetic by intraperitoneal injection of a single dose (80 mg) of streptozotocin in citrate buffer and pH = 4.5 kg/bw of rat on the first day of pregnancy. The rats with fasting glucose of more than 130 mg/dL were considered diabetic rats. Rats were divided randomly into 6 groups: control group (healthy rats without any treatment), Sham group1 (healthy rats which receiving meshgak extract), Sham group 2 (diabetic rats without treatment), Sham group 3 (diabetic receiving 5 mg/kg/bw of glibenclamide), treatment groups 1, 2 (diabetic rats receiving 1 ml meshgak extract at doses 500 and 1000 mg/kg/bw respectively). Treatment was done from the 6th to the 20th day of gestation, and blood sampling was done at the end of treatment. 2 cc of blood was taken from the heart of the rats, and centrifuged at

### Keywords

Insulin,  
Gestational diabetes,  
Brain cell,  
Malondialdehyde

Received: 10/09/2022

Published: 10/12/2022

3000 rpm for 10 minutes. The separated serum was analyzed to determine the level of glucose, insulin and malondialdehyde enzyme by enzymatic method and using specific kits in the lab. Then the embryos were dissected, and their brains were removed and fixed in formalin 4%. After tissue passage in the automatic Tissue Processor (model 2000 DS) according to the standard method, sections (5µm) were prepared and their slides were stained with hematoxylin-eosin. About 30 slides of 10 series of longitudinal, sagittal, and cross sections were examined by light microscope. The thickness of the brain layers was measured using the Image analysis software on the micrographs, and counting the cells in each layer using the disector technique and Grids-sterio lite software was determined (18). Obtained data were analyzed by SPSS software (15), and the groups were compared by Duncan test.

**Results:** There was a significant ( $p < 0.05$ ) increase in maternal blood glucose, malondialdehyde, and reduction of insulin in sham 2 compared to the control group, while it was compensated significantly in the treatment groups. Although these groups had significant differences from the control group (Fig 1-3). The thickness of the cerebral cortex, white matter, and especially gray matter in the diabetic group showed a significant decrease compared to the control group and sham 1, and it was significantly compensated in the treated group with Glibenclamide (sham 3) and Moshgak extract (Fig 4, 5). The observed changes in the different layers of the gray matter also follow the trend of decreasing the number of cells in the control group 2 (diabetic) and a significant increase in the number of cells in the same layers in the rats which received Glibenclamide (sham 3), and Moshgak extract (Fig 6-8). The results indicate a greater effect of the aqueous-alcoholic extract of Moshgak on the brain tissue compared to the antidiabetic drug Glibenclamide, although none of them were able to adjust the changes completely.

**Conclusion:** According to obtained results, the extract of Moshgak leaf can partially compensate for the adverse effects caused by diabetes on the brain tissue in the embryo. The decrease in blood glucose along with the increase in insulin as well as the decrease in malondialdehyde enzyme indicates the decrease in the complications of diabetes on the brain tissue of the fetus, which is obtained as a result of the consumption of Moshgak extract. The compensation of the tissue changes including the changes observed in the thickness of the cortical layers as well as the number of cells in each layer of the cortex also confirms the biochemical results. Therefore, it is possible to mention the Moshgak extract of marigold as a factor in improving the effects of maternal diabetes on the cortical tissue of the fetus. For a definitive statement regarding the anti-diabetic properties of this plant, it is suggested to conduct more studies on the effect of the compounds of this extract, especially on the beta cell line in the pancreas.

**Conflicts of interest:** None

**Funding:** None

#### Cite this article as:

Dehghanian M, Ghasemi F. The Effect of Aqueous-Alcoholic Extract of *Ducrosia anethifolia* on Cerebellar Tissue of Diabetic Rat's Embryo. Razi J Med Sci. 2022;29(9):63-74.

\*This work is published under CC BY-NC-SA 3.0 licence.

## مقدمه

از دوران باستان از گیاهان دارویی برای درمان طیف وسیعی از بیماری‌ها استفاده شده است. در دهه‌های اخیر، با وجود پیشرفت علم داروهای شیمیایی، هنوز هم استفاده از گیاهان دارویی سهم بسزایی در درمان بیماری‌ها دارد. هرکدام از اجزای گیاهان دارای صدها ترکیب جداگانه با خواص مختلف می‌باشند و برخی از این گیاهان، خواص کاهنده قند خون دارند (۱).

گرچه دلایلی چون ارزان بودن، عوارض کمتر و ناکارآمدی بعضی از داروهای شیمیایی را عامل استفاده زیاد از داروهای گیاهی می‌دانند (۱) ولی آنچه مسلم است استفاده از گیاهان دارویی و خوردن بعضی از گیاهان کاملاً بی‌خطر نیست (۲).

دیابت شایع‌ترین بیماری متابولیسم غیرطبیعی کربوهیدرات‌هاست که به علت نقص در ترشح انسولین توسط پانکراس، نقص در عملکرد انسولین و یا هر دو ایجاد می‌گردد. این بیماری که حتی در جوامع پیشرفته رو به افزایش است، موجب بروز اختلالات مهمی در تکوین و رشد دستگاه گوارش (۳)، قلب و عروق (۴)، دستگاه عصبی (۵) و اندام‌های دیگر جنین همراه است (۶). بروز این بیماری در دوران بارداری نیز با اثر بر تکوین و رشد اندام‌های جنین بر ساختار و عملکرد آن‌ها اثر منفی می‌گذارد (۶). عوارضی چون جذب جنین، کاهش وزن بدن جنین، سقط خودبه‌خودی (۷ و ۸) و ناهنجاری‌های دستگاه عصبی نیز در نتیجه دیابت بارداری گزارش شده است (۹).

استفاده از گیاهان دارویی در درمان دیابت قندی از دیر باز مورد توجه بوده است. مشگک با نام علمی (*Ducrosia anethifolia* Dc.) Bois نیز از جمله گیاهانی است که به‌واسطه خواص مفید ذکر شده برای آن از جمله خواص آنتی‌اکسیدانی قوی (۱۰) و اثر آن در کاهش فعالیت آنزیم‌های مداخله‌گر در متابولیسم کربوهیدرات‌ها مثل آلفا گلیکوزیداز (۱۱)، در این تحقیق به عنوان گیاهی که ممکن است با کاهش گلوکز خون در بهبود عوارض سوء دیابت مادر بر تکوین جنین مؤثر باشد، مورد بررسی قرار گرفت.

*D. anethifolia* با نام‌های محلی می‌یل، بز پاس، بوغیس، گارک، میلیکی، خورخوندای، گوارتخ و گشنیز کوهی نامیده می‌شود. این گیاه دو ساله متعلق به راسته

کرفس سانان و خانواده چتریان (*Apiaceae*) و بومی ایران است که در نواحی جنوبی کشور از جمله استان فارس گسترش وسیعی دارد (۱۲). این گیاه به‌صورت خام و پخته در رژیم غذایی بخصوص در مناطق جنوب کشور استفاده می‌شود و علاوه بر آن، خواص مفید زیادی برای آن گزارش شده است که می‌تواند به اثر ضد درد، ضد میکروب (۱۳)، ضد قارچ (۱۴)، اثر آرام‌کننده سیستم عصبی مرکزی و ضد افسردگی آن (۱۵) و همچنین تقویت حافظه فضایی و سطح یادگیری در موش (۱۶) اشاره کرد. ترکیبات فلاونوئیدی، مونوترپن‌ها و کومارین‌هایی مثل پنگولین، میرسن و لیمون در آن، خاصیت آنتی‌اکسیدانی به این گیاه داده است (۱۱).

فواید متعدد گزارش شده برای این گیاه که خوشبختانه در ایران پراکنش زیادی دارد، انگیزه‌ای برای تحقیق بیشتر در زمینه اثر آن در بدن موجود زنده می‌شود. شاید با تأیید اثرات مثبت آن به عنوان یک داروی مکمل، به صنعت دارویی کشور معرفی گردد.

## روش کار

در این مطالعه، ۴۸ سر موش صحرایی ماده بالغ (نژاد ویستار) با وزن تقریبی ۲۲۰g-۲۰۰ و ۱۰ سر موش صحرایی نر بالغ با وزن تقریبی ۲۵۰g-۲۳۰ به مدت ۲ هفته جهت تطابق با محیط در شرایط استاندارد نگهداری شدند.

برای تهیه عصاره آبی-الکلی برگ مشگک، ۴۰g پودر خشک شده برگ گیاه مشگک را داخل فلاسکی ریخته و روی آن ۴۰۰ml اتانول افزوده و به مدت ۴۸ ساعت با سرعت ۲۵۰ دور در دقیقه با شیکر مخلوط شد. سپس آن را صاف نموده و در دستگاه روتاری ساخت شرکت ورقا تجهیز تا حجم تقریبی ۳۰ میلی‌لیتر تغلیظ و بعد از ۲۴ ساعت خشک گردید (۱۷). برای تعیین دوز مصرفی مشگک جهت تیمار موش‌ها، ابتدا با استفاده از ۱۰ موش دوز کشنده برابر با ۱۵۰۰ mg/kg/bw مشخص گردید. سپس با توجه به وزن موش‌های مورد بررسی دوز ۵۰۰ mg/kg/bw و ۱۰۰۰ به ترتیب به عنوان دوز حداقل و حداکثر تعیین گردید.

با قرار دادن موش‌های نر سالم در قفس موش‌های ماده امکان لقاح را فراهم کرده (به‌صورت منوگامی) و صبح روز بعد مشاهده پلاک واژینال به عنوان نشانه

لایه‌های مغز با استفاده از نرم‌افزار Image analysis با قابلیت کالیبراسیون و قرار دادن عدسی مدرج بر حسب میکرومتر بر روی میکروگراف‌ها اندازه‌گیری شد و شمارش سلول‌های عصبی در هر لایه، با استفاده از تکنیک disector و با نصب برنامه نرم‌افزار Grids-sterio lite روی کامپیوتر متصل به میکروسکوپ نوری به روش زیر تعیین گردید (۱۸).

از هر نمونه ۱۵ لام از حداقل ۶ ناحیه مختلف مغز انتخاب و ۲۰ فریم (مساحت هر فریم  $10 \mu\text{m}^2 \times$ ) در هر میکروگراف تهیه شده از آن‌ها انتخاب نموده و با میکروسکوپ مجهز به عدسی چشمی مدرج با درشت‌نمایی  $100 \times$ ، کل سلول‌های مشاهده شده به تفکیک نوع سلول شمارش گردید. نسبت میانگین تعداد سلول‌ها در سطح منتخب به عنوان میانگین تراکم در نظر گرفته شد. داده‌های حاصل، با نرم‌افزار SPSS نسخه 15 و با آزمون آنالیز واریانس یک طرفه (ANOVA) تحلیل و با آزمون دانکن مقایسه شدند. مقادیر به کار گرفته شده میانگین  $\pm$  خطای انحراف معیار (SEM) و سطح معنی‌دار  $p < 0.05$  در نظر گرفته شد.

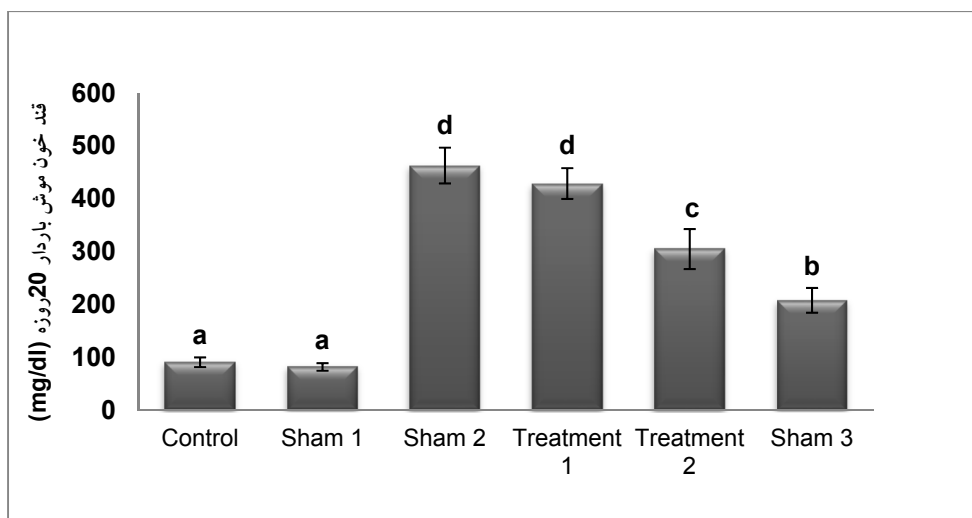
### یافته‌ها

میزان قند خون ناشتا (نمودار ۱) و میزان سرمی آنزیم مالون دی‌آلدهید (نمودار ۲) در گروه دیابتی بدون تیمار (شاهد ۲) در مقایسه با گروه کنترل و شاهد ۱ افزایش معنی‌داری ( $p < 0.05$ ) نشان داد، اما در گروه دریافت‌کننده داروی گلیبن‌کلامید و گروه‌های تیمار با عصاره مشگک میزان آن کاهش یافته است. گرچه هیچ‌کدام به حد گروه کنترل نرسیده‌اند سطح سرمی انسولین (نمودار ۲) طبق انتظار در گروه دیابتی در مقایسه با گروه کنترل و شاهد ۱ کاهش یافته ( $p < 0.05$ ) و گرچه در گروه‌های تیمار با دوز حداکثر عصاره مشگک و شاهد ۳ در مقایسه با گروه دیابتی افزایش معنی‌داری حاصل شده، ولی با گروه کنترل و شاهد ۱ اختلاف معنی‌داری داشتند. همچنین افزایش سطح مالون‌دی‌آلدهید در سرم موش‌های گروه دیابتی، با مصزف عصاره مشگک در سطح معنی‌داری کاهش

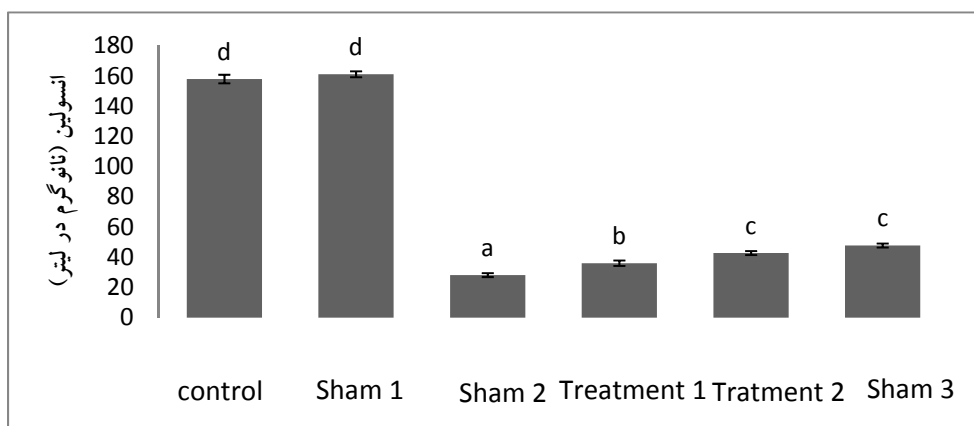
بارداری و روز صفر بارداری موش‌ها در نظر گرفته شد. پس از لقاح موش‌ها، با تزریق داخل صفاقی و تک دوز  $80 \text{ mg}$  استرپتوزوتوسین در بافر سیترات و در  $4/5 \text{ PH} =$  به ازای هر کیلوگرم وزن بدن موش در اولین روز بارداری، گروه‌های دیابتی آماده شدند. موش‌های با قند ناشتای بیش از  $130 \text{ mg/dL}$  دیابتی تلقی شدند.

موش‌های مورد بررسی را در ۶ گروه ۸ تایی شامل گروه کنترل بدون هیچ تیماری، شاهد ۱ شامل موش سالم دریافت‌کننده  $1 \text{ cc}$  عصاره آبی-الکلی مشگک ( $1000 \text{ mg/kg/bw}$ )، شاهد ۲ شامل ۸ سر موش دیابتی دریافت‌کننده  $1 \text{ cc}$  سرم فیزیولوژی، شاهد ۳ با ۸ سر موش دیابتی که دریافت‌کننده  $5 \text{ mg/kg/bw}$  از داروی گلیبن‌کلامید (به عنوان شاهدی ضد قند) به طریق گاواژ و گروه‌های تیمار ۱ و ۲ هرکدام شامل ۸ سر موش دیابتی که دریافت‌کننده  $1 \text{ cc}$  عصاره مشگک با دوز به ترتیب  $500 \text{ mg/kg/bw}$  و  $1000 \text{ mg/kg/bw}$  روز ۶ تا ۲۰ بارداری به طریق گاواژ بودند تقسیم شدند. روز ۲۰ بارداری، موش‌ها را با رعایت اخلاق کار با حیوانات با اثر، بیهوش نموده و جنین‌ها از شاخ رحمی مادر خارج شدند.

با سرنگ انسولینی از قلب موش مادر حدود  $2 \text{ cc}$  خون گرفته و به مدت ۱۰ دقیقه در  $3000$  دور در دقیقه سانتریفوژ نموده تا سرم جدا و جهت تعیین سطح سرمی گلوکز، انسولین و آنزیم مالون دی‌آلدهید با روش آنزیمی و با استفاده از کیت‌های اختصاصی مربوط به شرکت الیزا به آزمایشگاه ار سال گردید. سپس سر جنین‌ها را جدا نموده و پس از جدا نمودن مغز، آن را در محلول ۴٪ فرمالین جهت مطالعه بافتی و میکرومتری تثبیت گردید. پس از پا ساژ بافتی در دستگاه اتوماتیک Tissue Processor مدل  $2000 \text{ DS}$  به روش استاندارد (تثبیت، آبگیری، شفاف‌سازی، جایگزینی، قالب‌گیری، مقطع‌گیری)، مقاطع  $5 \mu\text{m}$  میکرونی برش زده، اسلاید تهیه و با هماتوکسیلین-ائوزین رنگ‌آمیزی شد. از هر موش در حدود  $30$  لام  $10$  سریالی از مقاطع طولی، ساژیتال و عرضی تهیه گردید و از آن‌ها با میکروسکوپ مجهز به دوربین دیجیتال Nikon عکس گرفته شد. ضخامت



نمودار ۱- بررسی سطح گلوکز خون مادر در گروه‌های مورد بررسی



نمودار ۲- بررسی سطح انسولین خون مادر در گروه‌های مورد بررسی

خاکستری نیز از روند کاهش تعداد سلول در گروه شاهد ۲ (دیابتی) و افزایش معنی‌دار در تعداد سلول‌های همپین لایه‌ها در گروه‌های تیمار تبعیت می‌کند (نمودار ۶ تا ۸). نتایج حاصل حاکی از تأثیر بیشتر عصاره آبی-الکلی مشگک بر بافت مغز در مقایسه با داروی ضد قند گلیبن کلامید است؛ گرچه هیچ‌کدام از این دو نتوانستند عوارض ناشی از دیابت را تا حد گروه کنترل جبران کنند (نمودار ۴ تا ۹).

گروه‌های مورد بررسی در نمودارهای ۴ تا ۹ شامل:

Control: سالم و بدون تیمار

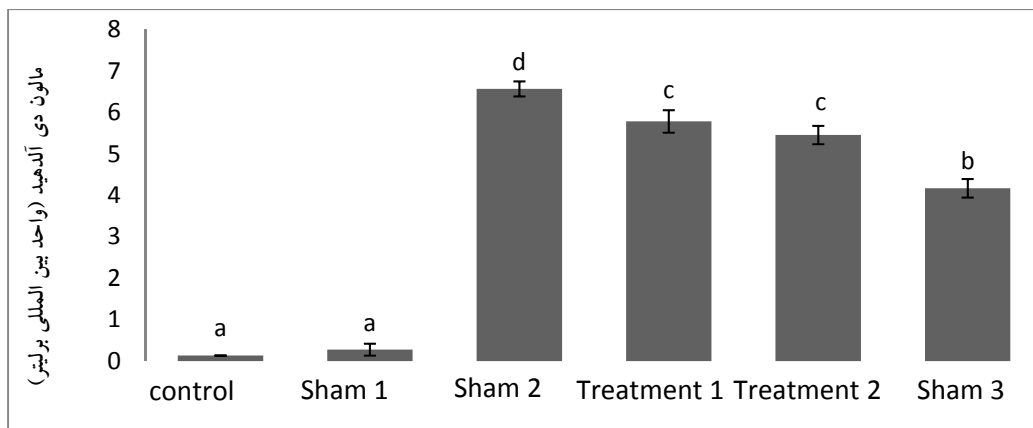
Sham 1: سالم + مشگک

Sham 2: دیابتی بدون تیمار

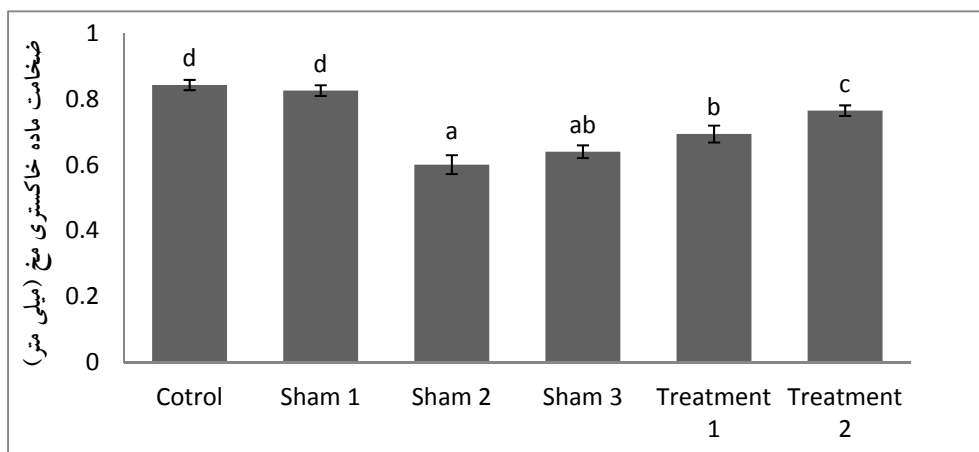
Sham 3: دیابتی + گلیبن کلامید

یافت گرچه به سطح آن در گروه مصرف‌کننده داروی گلیبن کلامید نرسید (نمودار ۳).

ضخامت قشر مخ در گروه دیابتی در مقایسه با گروه کنترل و شاهد ۱ (گروه سالم دریافت‌کننده مشگک)، کاهش معنی‌دار نشان می‌دهد که در گروه تیمار شده با داروی ضد قند و گروه‌های تیمار شده با عصاره مشگک بخصوص در گروه تیمار با دوز حداکثر نسبت به گروه دیابتی (شاهد ۲) به‌طور معنی‌داری این کاهش جبران شده است، ولی هیچ‌کدام به سطح گروه کنترل نرسیدند. نتایج فوق در رابطه با هر دو قسمت قشر مخ (ماده خاکستری و سفید) صدق می‌کند ولی این اختلاف در ضخامت ماده خاکستری بیشتر است (نمودار ۴ و ۵). تغییرات مشاهده شده در لایه‌های مختلف ماده



نمودار ۳- بررسی سطح مالون دی آلدئید خون موش مادر در گروه‌های مورد بررسی



نمودار ۴- مقایسه میانگین ضخامت ماده خاکستری مخ در گروه‌های مورد بررسی

دیابت بارداری و بهبود آثار آن برای مادر، جنین و نوزاد حاصل شده است ولی هنوز چنین بارداری‌هایی خالی از خطر نیست. مطالعات زیادی نشان داده که کاهش انسولین از یک سو و افزایش گلوکز خون از سوی دیگر می‌تواند گردش خون جنین را نیز تحت تأثیر قرار داده و از این طریق بر روند تکامل و تمایز بافت‌های جنینی اثر بگذارد (۶ و ۱۹).

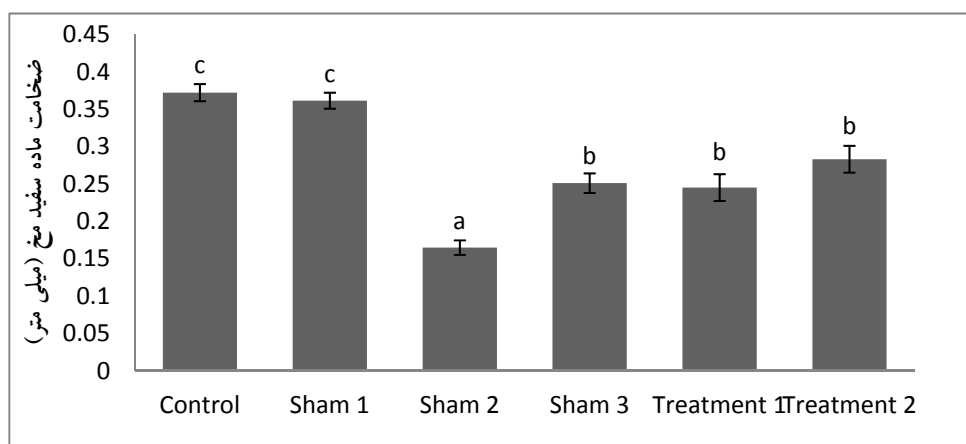
کاهش معنی‌دار غلظت قند در خون مادر در گروه تیمار با عصاره مشگک و هم سطح شدن با گروه دریافت‌کننده داروی ضدقند (نمودار ۱)، می‌تواند به علت وجود ترکیباتی چون آلفاتیک آلدئیدها، مونوترپن‌هایی مانند لیمونن، ترپینول، میر سن (۲۰) و همچنین کومارین‌هایی مانند پنگولین در گیاه مشگک باشد که اثر ضد دیابتی و آنتی‌اکسیدانی آن‌ها تأیید شده است

Treatment 1: دیابتی + عصاره مشگک ۵۰۰  
 Treatment 2: دیابتی + عصاره مشگک ۱۰۰۰  
 سطح معنی‌دار  $p < 0.05$  در نظر گرفته شد و ستون‌های دارای حداقل یک حرف مشترک دارای اختلاف معنی‌دار با هم نیستند.

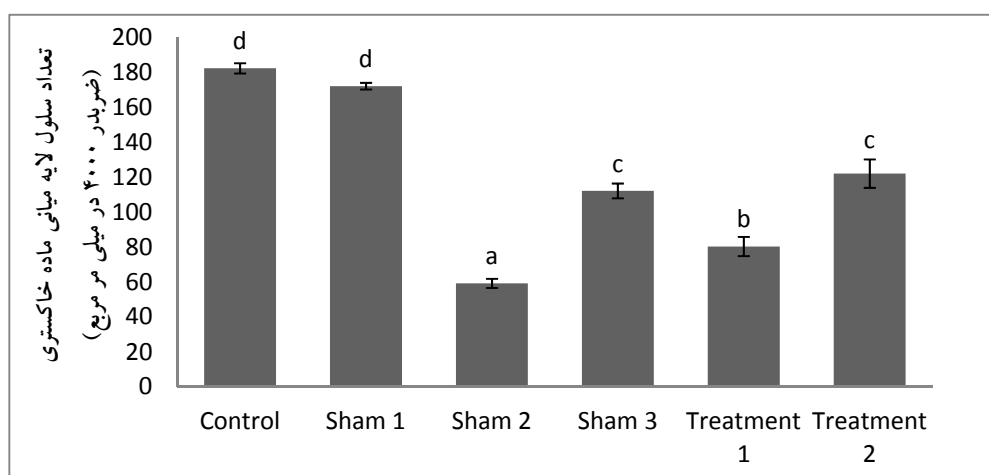
مطالعه میکروگراف‌های تهیه شده از دو بخش قشری و مرکزی در پارانشیم مخ جنین‌های مورد بررسی (شکل ۱) نتایج میکرومتری حاصل را تأیید می‌کند. لایه‌های بخش خاکستری شامل ناحیه مولکولی، میانی و چند شکلی در ناحیه جلویی مغز با ضخامت‌های مختلف قابل تشخیص است (شکل ۲).

### بحث

علی‌رغم پیشرفتی که در سال‌های اخیر در مدیریت



نمودار ۵- مقایسه میانگین ضخامت ماده سفید مخ در گروه‌های مورد بررسی



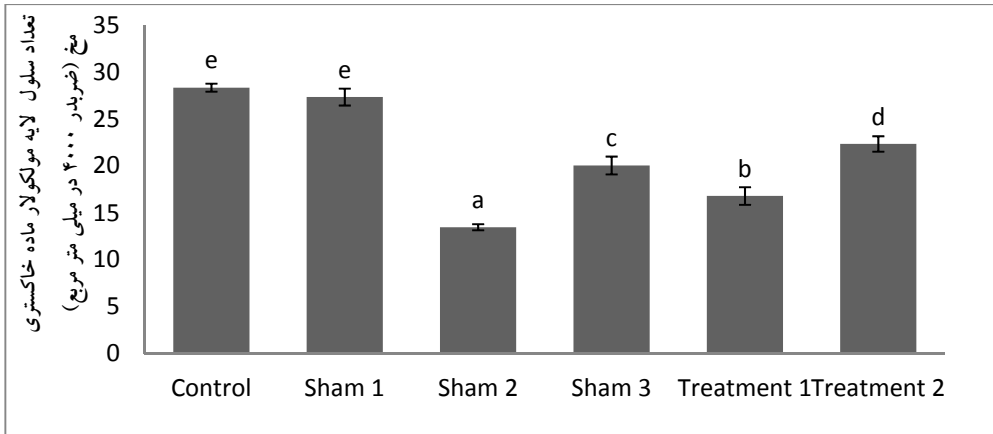
نمودار ۶- مقایسه میانگین تعداد سلول‌های لایه میانی در گروه‌های مورد بررسی

این دارو بتواند با اثر بر سلول‌های بتا در لوزالمعده و وادار کردن آنها به ترشح انسولین باعث تنظیم میزان قند خون شود. ترکیبات فرانوکو مارینی به عنوان ترکیبات ضدقند شناخته شده و در درمان افراد دیابتی توصیه می‌شود (۲۳). حضور ۸ ترکیب فرانوکومارین بخصوص 5-methoxypsoralen و فعالیت مهباری در مقابل آنزیم‌های دخیل در متابولیسم کربوهیدرات از جمله (مالتاز)  $\alpha$ -Glucosidase،  $\beta$ -Galactosidase و هم آلفا آمیلا در گیاه مشکک هم در شرایط *in vitro* و هم *in vivo* تأیید شده است (۲۱)، لذا ترکیبات موجود در این گیاه، از هیدرولیز هیدرات کربن‌های مصرفی به منوساکاریدهایی مثل گلوکز و فروکتوز جلوگیری کرده و از افزایش گلوکز خون جلوگیری می‌کند (۱۱ و ۲۱).

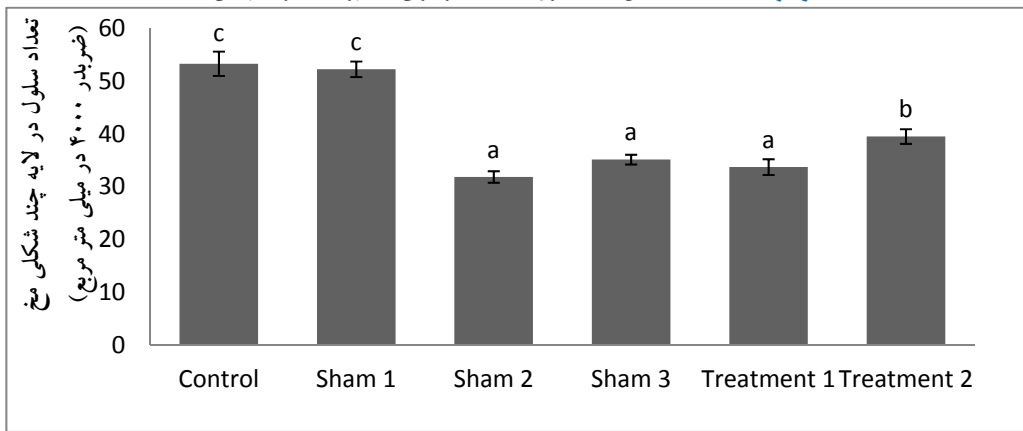
۷۰

(۱۱ و ۲۱).

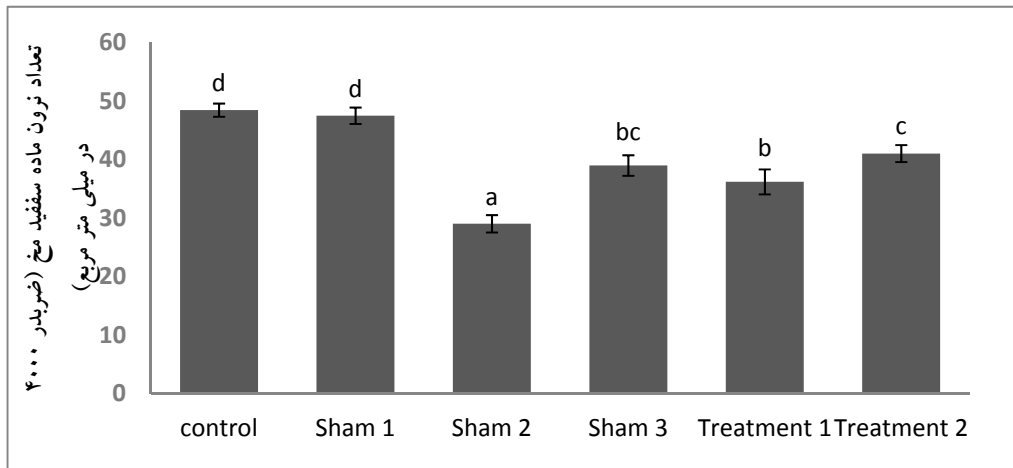
بدست آوردن نتایجی مشابه در گروه‌های تیمار با عصاره مشکک به خصوص در دوز حداکثر با گروه استفاده کننده دارو ضد قند گلی بن کلامید، گر چه نشان دهنده توانایی عصاره مذکور در کاهش قند خون است ولی نمی‌توان مشخص کرد که عصاره مذکور با مکانسیمی مشابه این دارو اثر خود را اعمال می‌کند. داروی گلی بن کلامید یک مشتق سولفونیل اوره است و با تحریک ترشح انسولین اثر ضددیابتی خود را اعمال می‌کند (۲۲). لذا بهبود نتایج در گروه مصرف کننده داروی گلین کلامید که به عنوان یک شاخص نسبی در میزان کاهش قند خون استفاده شده قابل انتظار بود. چون دیابت بارداری هم از نوع دیابت نوع ۲ است شاید



نمودار ۷- مقایسه میانگین تعداد سلول‌های لایه مولکولی در گروه‌های مورد بررسی



نمودار ۸- مقایسه میانگین تعداد سلول‌های لایه چند شکلی در گروه‌های مورد بررسی

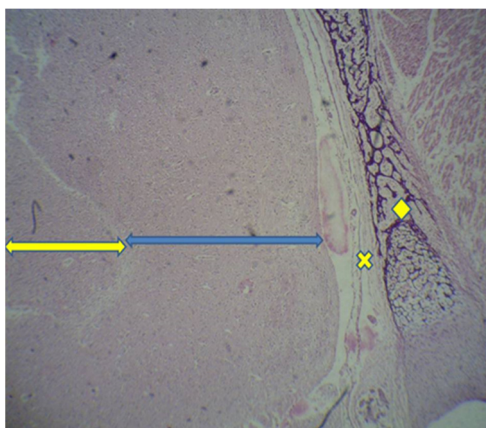


نمودار ۹- مقایسه میانگین تعداد سلول‌های ماده سفید در گروه‌های مورد بررسی

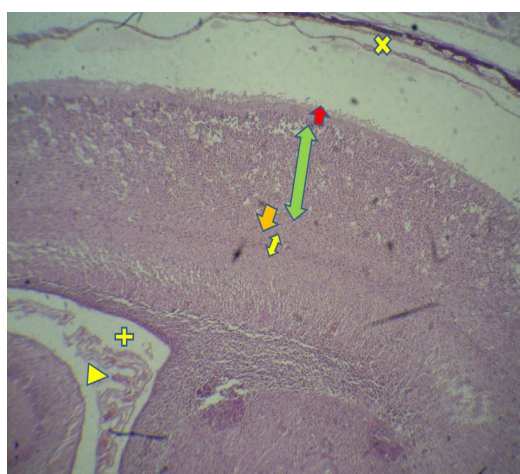شرایط گروه کنترل در گروه مصرف‌کننده داروی گلیبین کلامید و گروه‌های تیمار با عصاره مشگک (نمودارهای ۴ تا ۶)، علاوه بر تأثیر گرفتن از عوامل ضد قند موجود در عصاره و جلوگیری از عوارض دیابت، احتمالاً به وجود

کاهش ضخامت لایه سفید و خاکستری مغز و همچنین کاهش تعداد سلول‌های موجود در این لایه‌ها در گروه دیابتی بدون تیمار هم‌سو با تحقیقات انجام شده بر مغز جنین دیابتی (۵، ۱۹) و بهبود نتایج و نزدیک شدن به

۷۱



شکل ۱- فتومیکروگراف از پارانشیم مخ در جنین ۲۰ روزه موش



شکل ۲- فتومیکروگراف از بخش خاکستری در جنین ۲۰ روزه موش

رنگ آمیزی H&E - بزرگنمایی ۴۰X

ماده خاکستری (فلش قرمز: لایه مولکولار، فلش سبز: لایه‌های میانی، فلش نارنجی: لایه پلی مورف)، ماده سفید (فلش زرد، ضربدر: پرده مننژ، بعلاوه (+): بطن مغز و مثلث: شبکه کورویثید)

معنی‌داری در سیستم آنتی‌اکسیدانی مغز موش شده و آنتی‌اکسیدان‌های طبیعی را در خون کاهش می‌دهد که با افزایش مالون دی‌آلدهید در گروه‌های دیابتی این تحقیق مطابقت داشت (نمودار ۳).

با تجویز ترکیبات گیاهی کاهنده قند خون، انسولین و گلی بن کلامید در تحقیق کاندرا و همکاران (۱۳۸۳)، هم یک افزایش معنی‌دار در آنزیم‌های آنتی‌اکسیدان در موش‌های دیابتی شده مشاهده شد.

مغز به دلایلی بیوشیمیایی، فیزیولوژیکی و آناتومی خاص در مقابل آسیب‌های اکسیداتیو آسیب‌پذیرتر از اندام‌های دیگر است (۲۷) و گیاهان

ترکیبات آنتی‌اکسیدانی مانند ترکیبات فنلی، استول‌ها و ساپونین‌ها در عصاره مشکک نیز مربوط می‌شود (۱۰). از طرفی ممکن است استرس اکسیداتیو ناشی از دیابت، با کاهش سطح آنزیم‌های آنتی‌اکسیدانی مانند سوپراکسید دیسموتاز (SOD)، باعث شود که فسفولیپیدهای موجود در بافت مغزی مورد حمله گروه‌های گونه‌های فعال اکسیژن (ROS) قرار گرفته و پراکسیداسیون لیپیدی افزایش یابد (۲۴). شاه محمدی و همکاران (۱۳۹۲) نیز نشان دادند که تزریق استرویتوزسین که برای دیابتی کردن موش‌ها در این تحقیق از آن استفاده شده است، باعث تغییرات

گر چه سمیت این گیاه توسط استاد (۲۰۰۵) ارزیابی و آن را به عنوان گیاهی غیر سمی معرفی کرده‌اند ولی از دانه‌های آن elaidic acid که یک اسید چرب ترانس و غیر اشباع شده است را جدا کردند که با توجه به غالبیت این ترکیب در دانه مشگک (حدود ۶۵٪) و میزان سمیت زیاد آن (۳۰) نمی‌توان از احتمال سمیت در برگ هم چشم‌پوشی کرد. لازم به ذکر است که عصاره مصرفی در این تحقیق از برگ تهیه شده و به تأیید تحقیقات انجام شده (۱۰ و ۲۱) قسمت‌های هوایی این گیاه دارای ترکیبات آنتی‌اکسیدانی بیشتری هستند.

### نتیجه‌گیری

با استناد به نتایج تحقیق حاضر، عصاره برگ مشگک با کاهش قندخون و آنزیم مالون‌دی‌آلدهید می‌تواند آثار سوء و عوارض ناشی از دیابت را تا حدودی جبران کند. چون در این تحقیق مکاناسیم عمل عصاره در اعمال اثر ضد دیابتی مشخص نشد لذا تحقیقات بیشتر در رابطه با ترکیبات موجود در اجرای این گیاه و مطالعه آن بر سلول بتای پانکراس پیشنهاد می‌گردد.

### تقدیر و تشکر

از معاونت محترم پژوهشی دانشگاه آزاد اسلامی واحد جهرم برای پشتیبانی همه‌جانبه‌اش و از آقای دکتر حسین کارگر جهرمی و همه کسانی که در به انجام رسیدن این تحقیق ما را یاری نمودند صمیمانه تشکر می‌کنیم.

### References

1. Azadbakht M. [Medicinal plants systematic according to APG]. Tehran, Iran: Arjmand publisher; 2013. P. 9-14. [Persian].
2. Falah Hosseini H, Fakhrzadeh H, Ardeshir Larijani B, Shikh Samani AH. Review of anti-diabetic medicinal plant used in traditional medicine. J Med Plants. 2006;5:85-60.
3. Ellis H, Kumar R, Kostyrka B. Neonatal small left colon syndrome in the offspring of diabetic mothers-an analysis of 105 children. J Pediatr Surg. 2009;44:2343-6. 32.
4. Noorafshan A, Khazraei H, Mirkhani H, and Karbalay-Doust S. 2013. Stereological study of the diabetic heart of male rats. Lab Anim Res. 2013;29(1):12-18.
5. Karami A, Khksar Z. [Study of the effect of Panax

دارویی با خواص ضدقند اغلب با ترکیبات آنتی‌اکسیدانی و فلاونوئیدی خود مانع آسیب‌های بافتی می‌شوند و وجود ترکیباتی مانند میرسن و گروه‌های فنلی در عصاره مصرفی (۱۰ و ۲۰) می‌تواند عامل این اثر باشد. کاهش معنی‌دار آنزیم مالون دی‌آلدهید به عنوان شناساگر شناخته شده استرس اکسیداتیو در گروه‌های تیمار با عصاره مصرفی نیز اثر آنتی‌اکسیدانی آن را تأیید می‌کند.

تحقیقات زیادی نشان داده‌اند که احتمال نارسایی‌های حاصل از دیابت مادری، بر قلب و عروق، دستگاه ادراری و بخصوص دستگاه عصبی به دلیل استفاده مستقیم از گلوکز به عنوان منبع انرژی، بیش از دستگاه‌های دیگر است (۴، ۲۷ و ۲۸). قند خون بالا باعث اختلال در هومئوستاز چربی‌ها و اسیدهای چرب غیر اشباع به عنوان پیش‌ساز مولکول‌های مهمی مانند پروستاگلندین که در اندام‌زایی جنین به خصوص دستگاه عصبی مهم هستند می‌شود (۲۸).

گر چه مکاناسیم عمل گیاه مشگک در کاهش قند خون در این تحقیق مشخص نشد ولی می‌توان به مهار آلفا آمیلاز، آلفا گلوکوزیداز و بتا گالاکتوزیداز توسط گیاه مشگک اشاره کرد که در تحقیقات Nagwa و همکاران (۲۰۱۴) نشان داده شده است. ضمن اینکه ممکن است این عصاره باعث ترشح انسولین بیشتر از سلول‌های بتا شده باشد یا انتقال گلوکز خون را به بافت‌ها زیاد کرده باشد که نیاز به تحقیق اختصاصی دارد. اثر بازدارندگی فورا کومارین‌های موجود در عصاره مشگک بر عملکرد آنزیم‌هایی مداخله‌گر در متابولیسم هیدرات‌کربن‌ها و جلوگیری از تجمع قند در خون مطابق با نتایج تحقیقات انجام شده (۱۰ و ۲۱) هم می‌تواند عامل کاهش قند خون مادر شده باشد (نمودار ۱).

با وجود اثر مفیدتر دوز حداکثر عصاره برگ مشگک در مقایسه با داروی گلی بن‌کلامید در بعضی پارامترهای مورد بررسی (نمودارهای ۱ تا ۴ و نمودارهای ۷ و ۸)، برای توصیه آن به عنوان یک داروی کاهش‌دهنده قند، باید به این نکته توجه شود که گیاهان دارویی هم‌گاهی دارای عوارض سوء و درصدهایی از سمیت هستند.

- ginseng extract on histomorphic changes in cerebellum and cerebellum of diabetic mice]. *Sayed Sadoughi J Med Sci*. 2018;26(2):76-167. [Persian]
6. Stewart A, Malhotra A. Gestational diabetes and the neonate: challenges and solutions. *Dove Press*. 2015;5:31-30.
  7. Sadeghinejad S, Aberomand m, Mghfary M, AD, Mohamad Zadeh Gh, Siahposh A. [Inhibitory Effect of *Ziziphus Jujuba* and *Heracleum Persicum* on the Activity of Partial Purified Rat Intestinal AlphaGlucosidase Enzyme]. *J Mazandaran Univ Med Sci*. 2015;29(134):135-146. [Persian].
  8. Bental Y, Reichman B, Shiff Y, Weisbrod M, Boyko V, Lerner-Geva L, et al. Impact of maternal diabetes mellitus on mortality and morbidity of preterm infants 24-33 weeks' gestation). *Pediatrics*. 2011;128(4):e848-55.
  9. Jasmine F Plows, Joanna L Stanley, Philip N Baker, Clare M Reynolds and Mark H Vickers. The Pathophysiology of Gestational Diabetes Mellitus. *Int J Mol Sci*. 2018;19:2-21.
  10. Mottaghipisheh J, Maghsoudlou MT, Valizadeh J, Arjomandi R. [Antioxidant activity and chemical composition of the essential oil of *Ducrosia anethifolia* (DC.) Boiss]. *From Neyriz. J Med Plants By-Prod*. 2014;3:215-218. [Persian]
  11. Mottaghipisheh J, Nové M, Spengler G, Kúsz N, Hohmann J, Csopor D. 2018. [Antiproliferative and cytotoxic activities of furocoumarins of *Ducrosia anethifolia*]. *Pharm Biol*. 2018;56(1):658-664. [Persian].
  12. Amiri M.S Joharchi M.R. [Ethnobotanical knowledge of Apiaceae family in Iran: A review]. *Avicenna J Phytomed*. 2016; 6(6):621-635. [Persian].
  13. Mahboubi M, Feizabadi MM. Antimicrobial activity of *Ducrosia anethifolia* essential oil and main component, decanal against methicillin-resistant and methicillinsusceptible *Staphylococcus aureus*. *J Essent Oil Bear Plants*. 2009;12(5):574-9. [Persian].
  14. Stavri M, Mathew KT, Bucar F, Gibbons S. Pangelin. An antimycobacterial coumarin from *Ducrosia anethifolia*. *Planta Med*. 2003;69:956-9.
  15. Shokri H, Hekmatpou D, Ebrahimi Fakhar HR, Niazi A, Azadi M, et al. [Effect of *Ducrosia Anethifolia* (Barilax) on anxiety after acute myocardial Infarction]. *Arak Med Univ J*. 2013;16(76):28-34. [Persian]
  16. Abbasnejad M, Mostafavi A, Koushaki R, Hamzinejad P, Esmaili Mahani S. [Effect of essential oil of *Ducrosia anethifolia* on spatial learning and memory in rats]. *J Gorgan Univ Med Sci*. 2016;18(4):9-15. [Persian].
  17. Samsam Shariat, H. Extraction active substances of medicinal plants. First Chapter. 2<sup>th</sup> Edition; 2007. Mani Publications. Iran. 258pp. [Persian]
  18. Erfani M, Dorost GM. Principles of Stereological and Micrometric Techniques. 1<sup>th</sup> Ed. Shahid Chamran. University of Ahvaz Publications; 2009. 310 pp.
  19. Ajilore O, Narr K, Rosenthal J, Pham D, Hamilton L, Watari K. Regional cortical gray matter thickness differences associated with type 2 diabetes and major depression. *Psychiatry Res: Neuroimaging*. 2010;184:63-70.
  20. Hajhashemi V, Rabbani M, Ghanadi A, Davari E. Evaluation of antianxiety and sedative effects of essential oil of *Ducrosia anethifolia* in mice. *Clinics*. 2010;65:1037-1042.
  21. Nagwa M. M. Shalaby, Howaida I. Abd-Alla, Hanan F. Aly, Marzougah A. Albalawy Nold JL, Georgieff MK. Infants of diabetic mothers. *Pediatr Clin North Am*. 2014;51:619-37.
  22. Elmali E, Altan N, Bukan N. Effect of the Sulphonylurea glibenclamide on liver and kidney antioxidant enzymes in streptozocin induced diabetic rats. *Drugs R D*. 2004;5(4):203-208.
  23. Dehghan H, Sarrafi Y, Salehi P, Ebrahimi S.N. [ $\alpha$ -Glucosidase inhibitory and antioxidant activity of furanocoumarins from *Heracleum persicum*. *Med Chem Res*. 2017;26:849-855. [Persian].
  24. Al-Nimer MS, Al-Ani FS, Ali FS. Role of nitrosative and oxidative stress in neuropathy in patients with type 2 diabetes mellitus *J Neurosci Rural Pract*. 2012;3:41-4.
  25. Shah Mohammadi Sh, Khosravi M, Hajizadeh Moghadam A. [Effect of *Salvia officinalis* L. Extract on Malondialdehyde Concentration in Male Rats Exposed to Oxidative Stress Induced by Intracerebroventricular Injection of Streptozotocin]. *J Islam Azad Univ Med Sci*. 2013;23(4):225-229. [Persian].
  26. Candrea A, Mehdi A.A, Razavi V, Singh R.K, Ahmad S, Mishra L.S. Effect of herbal hypoglycemic agents on antioxidant enzymes and metal ions in streptozotocin-induced diabetic rats. *Iran J Diabetes Metab*. 2004;4(1):19-26.[Persian].
  27. Hashemi S, Khaksar Z, Tadjalli M. Morphometric study of the effect of Walnut (*Juglans regia*) leaf extract on cerebrum malformation in fetuses of diabetic rats. *J Chem Pharm Res*. 2015;7(2):441-445.
  28. Tehranipour M 1, Khayatzade J 2, Ghorbani Z. [The effects of maternal diabetes on brain lateral ventricles in newborn rats]. *Arak Med Univer J*. 2010;12(4):36-43. [Persian].
  29. Ostad N. 2005. The essence of excitatory responses *Ducrosia anethifolia*, in Baryj Essence Company. *Tehran Univ Med Sci*. 2005:91-8. [Persian]
  30. Oueslati MH, Bouajila J, Belkacem MA, Harrath AH, Alwasel SH, et al. Cytotoxicity of new secondary metabolites, fatty acids and tocopherols composition of seeds of *Ducrosia anethifolia* (DC.) Boiss *Nat Prod Res*. 2017. [Abstract].