

# گزارش یک مورد شکستگی استخوان تراپیوم در همراهی با شکستگی بنت

## در مچ دست

### چکیده

مقدمه: شکستگی - دررفتگی بنت، یک ضایعه داخل مفصلی در متاکارپ اول است که معمولاً به صورت بسته (بدون جراحی باز)، درمان می‌گردد. شکستگی استخوان تراپیوم از شکستگی‌های نادر مچ دست محسوب می‌شود. اتفاق افتادن همزمان این شکستگی - دررفتگی، بی‌نهایت نادر می‌باشد.

معرفی بیمار: بیمار آقای جوانی بود که به دنبال سقوط از موتورسیکلت دچار شکستگی - دررفتگی بنت و شکستگی خرد شده تراپیوم در مچ دست راست شده بود که برای وی، درمان بسته با موفقیت نسبی انجام شد.

نتیجه‌گیری: به نظر می‌رسد برای درمان شکستگی‌های تراپیوم، روشهای جراحی باز، انتخاب بهتری باشند.

\*دکتر علیرضا سعید I

دکتر افشین ضیایی II

کلیدواژه‌ها: ۱- شکستگی ۲- تراپیوم ۳- بنت

تاریخ دریافت: ۸۴/۳/۲، تاریخ پذیرش: ۸۴/۵/۲

### مقدمه

رادیوگرافی، شکستگی خرد شده تراپیوم (چند تکه‌ای) در همراهی با شکستگی - دررفتگی بنت در مچ دست را نشان می‌داد (شکل شماره ۱). با توجه به عدم تمایل بیمار جهت مراجعه به مرکز مجهزتر و فقدان تجربه کافی در درمان شکستگی چندتکه‌ای که عملاً امکان فیکساسیون دقیق را سلب می‌کرد، پس از مشورت با همکاران، تصمیم به آزمون روشهای بسته گرفته شد. تحت بیهوشی عمومی، شکستگی - دررفتگی بنت، جا انداخته و با ۲ عدد پین از راه پوست فیکس شد، سپس با دادن تراکشن، گچ‌گیری و حالت دادن به گچ (Molding)، سعی در جاناندازی شکستگی تراپیوم شد. رادیوگرافی پس از عمل، موفقیت نسبی جاناندازی را نشان داد (شکل شماره ۲).

پینها و گچ به فاصله ۶ هفته خارج گردیدند و حرکات شروع شد. در پیگیری، در مدت ۱/۵ سال پس از عمل، بیمار درد خفیفی در هنگام فعالیت (کارمند دفتری) در مچ دست

شکستگی‌های استخوان تراپیوم بسیار نادرند (۳ تا ۵٪ شکستگی‌های استخوان‌های کوچک مچ دست)<sup>(۱)</sup>، بطوری که بزرگ‌ترین تعداد بیماران (case series) گزارش شده از آن، از یک مرکز (در حد اطلاع نویسندگان)، شامل ۵ مورد بوده است.<sup>(۲ و ۳)</sup> اگر چه شکستگی - دررفتگی بنت شایع است، ولی بندرت در همراهی با شکستگی استخوان تراپیوم گزارش شده است.<sup>(۳-۵)</sup>

در این مقاله، یک مورد از این ترومای نادر و چگونگی درمان آن مطرح می‌شود.

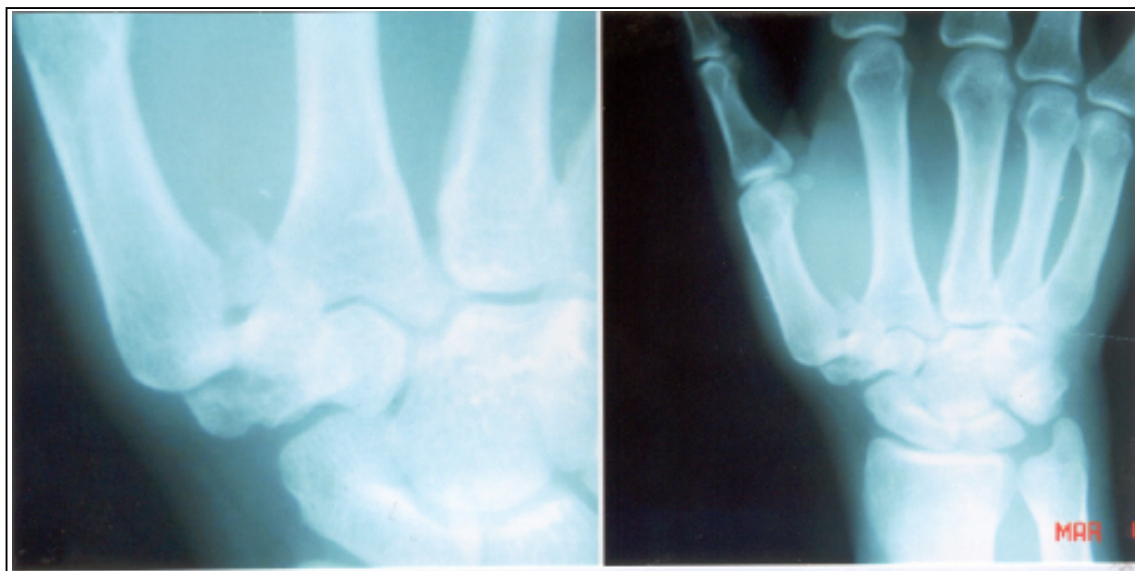
### معرفی بیمار

بیمار آقای ۲۲ ساله‌ای بود که به دنبال افتادن با دست باز از موتورسیکلت، به اورژانس بیمارستان شهید محمدی بندرعباس مراجعه کرده بود. در معاینه، تندرست شدید و محدودیت حرکت در قاعده متاکارپ اول دست راست وجود داشت.

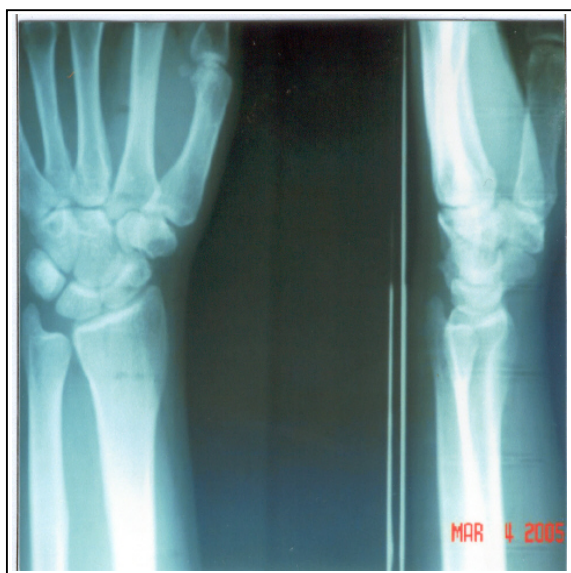(I) استادیار و متخصص جراحی استخوان و مفاصل، بیمارستان دکتر باهنر، دانشگاه علوم پزشکی و خدمات بهداشتی - درمانی کرمان، کرمان، ایران (\*مؤلف مسؤول).  
(II) استادیار و متخصص جراحی استخوان و مفاصل، دانشگاه علوم پزشکی و خدمات بهداشتی - درمانی هرمزگان، بندرعباس، ایران.

رادیوگرافی در این مرحله، جوش خوردگی کامل هر دو شکستگی و عدم وجود تغییرات آرتروز را نشان می‌داد(شکل شماره ۳).

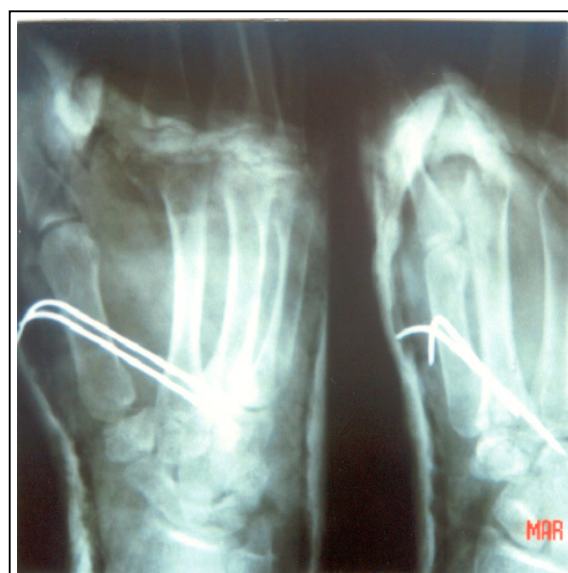احساس می‌کرد که برای تسکین درد، دارویی استفاده نمی‌کرد. در معاینه بیمار، محدودیت خفیف در حرکات مفصل آسیب دیده(حدود ۱۰ درجه در آبداکسیون) وجود داشت.



شکل شماره ۱- رادیوگرافی انجام شده از دست بیمار، در بدو ورود وی



شکل شماره ۳- رادیوگرافی انجام شده ۱/۵ سال پس از ترومای اولیه



شکل شماره ۲- رادیوگرافی پس از عمل، جاناندازی نسبتاً خوب هر دو شکستگی(تاریخ مربوط به زمان تهیه اسلاید است).

## بحث

## فهرست منابع

- 1- Borgeskov S, Christiansen B, Kjaer A, Balslev I. Fractures of the carpal bones. *Acta Orthop Scand* 1966; 37(3): 276-87.
- 2- Cordrey LJ, Ferrer-Torrells M. Management of fractures of the greater multangular. Report of five cases. *Am J Orthop* 1960 Oct; 42-A: 1111-8.
- 3- McGuigan FX, Culp RW. Surgical treatment of intra-articular fractures of the trapezium. *J Hand Surg[Am]* 2002 Jul; 27(4): 697-703.
- 4- Garcia-Elias M, Henriquez-Lluch A, Rossignani P, Fernandez de Retana P, Orovio de Elizaga J. Bennett's fracture combined with fracture of the trapezium. A report of three cases. *J Hand Surg[Br]* 1993 Aug; 18(4): 523-6.
- 5- Radford PJ, Wilcox DT, Holdsworth BJ. Simultaneous trapezium and Bennett's fractures. *J Hand Surg[Am]* 1992 Jul; 17(4): 621-3.
- 6- Jobe MT. Fractures, dislocations and ligamentous injuries (of the hand). In: Canale ST, editors. *Campbell's operative orthopedics*. 10th ed. St Louis: Mosby; 2003. Vol 4. p. 3487-3488.
- 7- Amadio PC, Taleisnik J. Fractures of the carpal bones. In: Green DP, Hotchkiss RN, Pederson WC, editors. *Green's operative hand surgery*. 4th ed. Philadelphia: Churchill Livingstone; 1999. p. 849-850.
- 8- Wright PR 2 nd. Wrist disorders. In: Canale ST, editors. *Campbell's operative orthopedics*. 10th ed. St Louis: Mosby; 2003. Vol 4. p. 3569-3570.
- 9- Cooney WP III, Chao EY. Biomechanical analysis of static forces in the thumb during hand function. *J Bone Joint Surg Am* 1977 Jan; 59(1): 27-36.
- 10- Palmer AK. Trapezial ridge fractures. *J Hand Surg[Am]* 1981 Nov; 6(6): 561-4.
- 11- Jones WA, Ghorbal MS. Fractures of the trapezium. A report on three cases. *J Hand Surg[Br]* 1985 Jun; 10(2): 227-30.
- 12- Lallemand B, Vandepaer F. Simultaneous trapezium and Bennett's fractures. A case report and review of the literature (Article in French). *Chir Main* 2003 Dec; 22(6): 315-7.

شکستگی - دررفتگی بنت، از جمله شکستگی‌های شایع در مچ دست است و جاناندازی آناتومیک (با ناهمواری حداکثر ۱ تا ۳ میلی‌متر در سطح مفصلی) در آن اهمیت زیادی دارد.<sup>(۱)</sup> این در حالی است که شکستگی‌های تراپزیوم، نامعمول می‌باشند و می‌توانند به واسطه فشردن شدن طولی استخوان (Longitudinal Compression Impaction) استخوان زیر متاکارپ اول و یا گیرافتادن آن بین متاکارپ اول و استیلوئید استخوان رادیوس یا اسکافوئید، ایجاد شوند.<sup>(۷)</sup> نکته جالب این است که شکستگی‌های خرد شده تراپزیوم در تقسیم‌بندی‌های ذکر شده برای آن وارد نشده‌اند<sup>(۸ و ۹)</sup> و بیان شده است که، شاید به واسطه مکانیسم‌های متعدد ایجاد شوند.<sup>(۵)</sup> با توجه به نیروی زیادی که در موقع pinch و grip به مفصل تراپزیومتاکارپال وارد می‌شود، شکستگی‌های این استخوان اگر چه نادرند، ولی از اهمیت خاصی برخوردارند.<sup>(۹)</sup> اصولاً عقیده بر این است که درمان غیرجراحی این شکستگی‌ها، بجز در موارد خاص<sup>(۷ و ۸ و ۱۰)</sup>، نتیجه مطلوبی نخواهد داشت<sup>(۱۱)</sup>، حتی در موارد شکستگی خرد شده نیز، درمان جراحی امتحان گردیده که نتیجه خوبی هم حاصل شده است.<sup>(۳)</sup> در مورد این بیمار به دلیل ذکر شده، نهایتاً درمان غیرجراحی انجام شد و حداقل نتیجه کوتاه مدت آن قابل مقایسه با درمان جراحی بود<sup>(۳)</sup>، البته باید توجه داشت که بیمار فعالیت سنگین یدی نداشت و این مساله در نتیجه بدست آمده، بی‌تاثیر نبوده است.

همراهی شکستگی استخوان تراپزیوم و شکستگی - دررفتگی بنت در مچ دست، یک شکل نادر تروما است که با وجود جستجوی زیاد، تنها ۸ مورد از آن در مقالات انگلیسی زبان<sup>(۳ و ۴ و ۵)</sup> و ۱ مورد (ظاهراً) به زبان فرانسه یافته شده است.<sup>(۱۲)</sup> در تمام موارد گزارش شده قبلی، شکستگی تراپزیوم با روش جراحی باز درمان شده و نتیجه خوبی هم بدست داده بود. اگر چه درمان غیرجراحی در کوتاه مدت در این مورد نتیجه بدی نداشته، ولی بهتر است که برای چنین مواردی، درمان به روش جراحی انجام شود.

## *Simultaneous Trapezium and Bennett's Fracture in the Wrist: A Case Report*

*\*A.R. Saied, MD<sup>I</sup>      A. Ziayie, MD<sup>II</sup>*

### *Abstract*

**Introduction:** Bennett's fracture-dislocation is an intraarticular injury of the first metacarpal, usually treated by closed (non-surgical) methods. Fractures of the trapezium are among the rare wrist injuries. Simultaneous occurrence of these two injuries is a very rare entity.

**Case Report:** A young man who had fallen down a motorcycle was referred with right Bennett's fracture -dislocation and comminuted trapezium fracture. Closed methods were applied with relative success.

**Conclusion:** Open surgery seems to be a more appropriate choice for trapezium fractures.

**Key Words:** 1) Fracture 2) Trapezium 3) Bennett

*I) Assistant Professor of Orthopedics. Bahonar Hospital. Kerman University of Medical Sciences and Health Services. Kerman, Iran. (\*Corresponding Author)*

*II) Assistant Professor of Orthopedics. Hormozgan University of Medical Sciences and Health Services. Hormozgan, Iran.*