

# ارزیابی آنژیوژنز در کارسینوم سلولهای بازال و کارسینوم سلولهای سنگفرشی پوست

## چکیده

زمینه و هدف: آنژیوژنز نقش مهمی در رشد تومورها دارد. شواهد موجود، نقش این پدیده را در بروز خصوصیت تهاجمی و نیز متاستاز تومورها نشان می‌دهند. کارسینوم سلولهای بازال (Basal cell carcinoma=BCC) و کارسینوم سلولهای سنگفرشی (Squamous cell carcinoma=SCC) پوستی به رغم منشأ یکسان، رفتار متفاوتی در زمینه تهاجم و متاستاز دارند. مطالعه حاضر، نقش احتمالی آنژیوژنز را در این زمینه بررسی می‌کند.

روش بررسی: ۲۲ نمونه BCC، ۱۵ نمونه SCC و ۴ نمونه پوست نرمال با رنگ‌آمیزی (H&E) Haematoxylin and Eosin) و ایمونوهیستوشیمی با استفاده از آنتی‌بادی منوکلونال CD31، رنگ‌آمیزی شدند و میانگین دانسیته عروقی در استروما و بدنه تومورها اندازه‌گیری شد.

یافته‌ها: دانسیته عروق بدنه در گروه‌های مختلف تومور SCC برحسب درجه تمایز، اختلاف معنی‌داری نشان داد ( $p=0/002$ ). دانسیته عروق استروما ( $P<0/0001$ ) و بدنه ( $P<0/0001$ ) در گروه‌های مختلف نمونه‌های BCC (برحسب تهاجم)، اختلاف معنی‌داری داشت.

نتیجه‌گیری: دانسیته عروقی با خاصیت تهاجمی و متاستاز در تومورها مرتبط می‌باشد. به نظر می‌رسد عروق بدنه نقش مهم‌تری را در این زمینه ایفا نمایند.

\*دکتر عباس راثی I

دکتر زهرا صفایی نراقی II

دکتر سیدمحمد توانگر III

دکتر علیرضا تقی‌زاده IV

دکتر فرنوش داودی V

کلیدواژه‌ها: ۱- آنژیوژنز ۲- کارسینوم سلولهای بازال ۳- کارسینوم سلولهای سنگفرشی  
۴- متاستاز ۵- تهاجم

تاریخ دریافت: ۸۴/۱/۱۵، تاریخ پذیرش: ۸۴/۴/۱۴

## مقدمه

با BCC دارای منشأ مشابهی (اپیدرمیس) است، اما قابلیت متاستاز دارد.<sup>(۱)</sup>

آنژیوژنز یا تولید کاپیلرهای (Capillary) جدید از رگ‌هایی (Vessels) که قبلاً وجود داشته‌اند، فاکتور موثری در مراحل ایجاد، رشد و متاستاز تومورهای توپر می‌باشد.<sup>(۲-۵)</sup> دانسیته

کارسینوم سلولهای بازال (Basal Cell carcinoma=BCC)، شایع‌ترین تومور بدخیم پوستی است که به رغم قابلیت تهاجمی آن بندرت متاستاز می‌دهد. کارسینوم سلولهای سنگفرشی (Squamous Cell Carcinoma=SCC)، از دیگر تومورهای بدخیم غیر ملانومایی پوست می‌باشد که

I) استادیار و متخصص بیماری‌های پوست و مو، بیمارستان حضرت رسول اکرم(ص)، خیابان ستارخان، خیابان نیایش، دانشگاه علوم پزشکی و خدمات بهداشتی - درمانی ایران، تهران، ایران (\*مؤلف مسؤول).

II) دانشیار و متخصص پاتولوژی، بیمارستان رازی، خیابان وحدت اسلامی، دانشگاه علوم پزشکی و خدمات بهداشتی - درمانی تهران، تهران، ایران.

III) استادیار و متخصص پاتولوژی، بیمارستان شریعتی، خیابان کارگر شمالی، دانشگاه علوم پزشکی و خدمات بهداشتی - درمانی تهران، تهران، ایران.

IV) دستیار تخصصی بیماری‌های پوست و مو، دانشگاه علوم پزشکی و خدمات بهداشتی - درمانی ایران، تهران، ایران.

V) پزشک عمومی

## روش بررسی

این مطالعه از نوع cross sectional-Analytical است. جهت انجام این مطالعه از بلوکهای پارافینی موجود در آرشیو بخش پاتولوژی بیمارستان حضرت رسول اکرم(ص) تهران، که در فاصله سالهای ۸۲-۱۳۸۰ تهیه شده بودند، استفاده شد.

تمام موارد BCC، سابقه پرتو درمانی نداشتند و تومور اولیه بدون سابقه جراحی قبلی بودند. برای حصول نتایج دقیقتر، نمونه‌های بزرگتر از ۰/۵ سانتی‌متر که صرفاً از پوست ناحیه سر و گردن برداشته شده بودند، انتخاب شدند.

با مراجعه به پرونده بیماران، سن و جنس افراد ثبت شد و نمونه‌هایی که سابقه رادیوتراپی به سر و گردن داشتند، از مطالعه حذف شدند. به این ترتیب، ۳۲ نمونه BCC (انواع نمونه) و ۱۵ نمونه SCC وارد مطالعه شدند.

از میان نمونه‌های BCC، محل ضایعه در ۱۶ مورد، صورت و در ۱۴ مورد، ناحیه سر بوده است. از میان نمونه‌های SCC، ۷ مورد مربوط به صورت و ۸ مورد مربوط به پوست سر بوده است. به منظور مقایسه یافته‌ها و اطمینان از دقت مشاهدات، ۴ نمونه پوست نرمال نیز برای مطالعه انتخاب شد.

از هر بلوک پارافینی، ۲ برش، یکی برای رنگ‌آمیزی هماتوکسیلین - ائوزین (H&E) و دیگری برای رنگ‌آمیزی ایمونوهیستوشیمی با استفاده از آنتی‌بادی منوکلونال بر ضد CD31 تهیه شد.

نمونه‌های رنگ‌آمیزی شده با تکنیک H&E، برای تایید تشخیص، طبقه‌بندی براساس تهاجم یا میزان تمایز و عمق نفوذ تومور بررسی شدند.

برشهای رنگ‌آمیزی شده با تکنیک ایمونوهیستوشیمی در ابتدا با بزرگنمایی  $\times 40$  جهت تعیین نقاط پرتراکم (hot spots) بررسی شدند، سپس از میان نقاط پرتراکم هر نمونه، ۳ نقطه که دارای بیشترین تراکم بودند، انتخاب شدند تا شمارش عروق استروما و بدنه تومور در این نقاط با استفاده از بزرگنمایی  $\times 200$  صورت گیرد.

میکروواسکولار (Micro Vascular Density=MVD) به عنوان شاخصی برای ارزیابی وضعیت آنژیوژنز در تومورها و عامل پیشگویی کننده رفتار تهاجمی آنها می‌باشد.<sup>(۶)</sup>

نخستین بار در سال ۱۹۹۱ از MVD به عنوان یک نشانگر پیشگویی کننده برای متاستاز سرطان‌های پستان، یاد شد و پس از آن، این شاخص در مورد تومورهای مختلف بکار گرفته شد.<sup>(۷-۱۰)</sup>

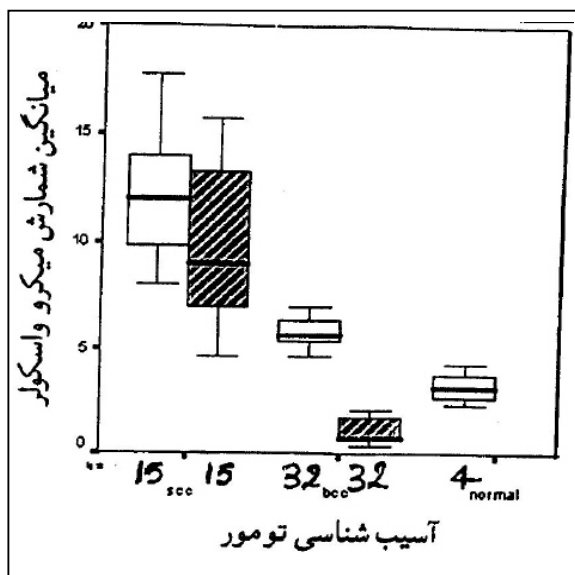
شواهدی دال بر نقش آنژیوژنز در بروز خاصیت تهاجمی در SCCهای پوستی گزارش شده است. چنانچه در مدل پیوند سلولهای SCC انسانی غیرمهاجم (جدا شده از ردیف سلولی SCC13) به گونه‌های حیوانی، القای فاکتور رشد اندوتلیال عروقی (Vascular Endothelial Growth Factor=VEGFR) با کمک یک وکتور، موجب تغییر الگوی رشدی "غیرمهاجم" به "مهاجم" شد.<sup>(۱۱)</sup> بعلاوه مطالعات مختلف، ارتباط دانسیته میکروواسکولار را با تهاجم و متاستاز در تومورهای SCC ناحیه سرویکس، زبان، حنجره و پوست گزارش نموده‌اند.<sup>(۷، ۱۴-۱۲)</sup>

مساله مبهم در این زمینه، وضعیت آنژیوژنز در BCC و تومورهایی مانند آن است که خاصیت تهاجمی دارند ولی قابلیت متاستاز ندارند.

مطالعه ویدیوآنژیوگرافی BCC با استفاده از فلورسین<sup>(۱۵)</sup> و نیز مطالعات ویدیو میکروسکوپی in-vivo این تومورها<sup>(۱۶)</sup>، الگوی عروقی متمایزی را در مقایسه با پوست نرمال نشان داده است.

با توجه به رفتار متفاوت سلولهای BCC و SCC، به رغم منشا یکسان (اپیدرمیس) آنها، این نظریه مطرح است که تفاوت آنژیوژنز در این تومورها، سرمنشا رفتار متفاوت آنها می‌باشد.<sup>(۱۷، ۱۸)</sup> از این رو مقایسه دانسیته میکروواسکولار این دو تومور با یکدیگر می‌تواند به شناخت بهتر ماهیت رفتاری متفاوت آنها و انتخاب روشهای درمانی مناسب‌تر برای هر کدام، بر مبنای این تفاوت کمک کند.

۱۱/۴±۲/۵ و در نمونه‌های تمایز نیافته (Poor differentiated)، ۱۳/۱۳±۴/۹ ریز رگ بود. دانسیته عروق استروما در گروه‌های مختلف تومور SCC برحسب درجه تمایز، اختلاف معنی‌داری نشان نداد (Kruskal-Wallis Pvalue=۰/۸۴۸).



نمودار شماره ۱- مقایسه دانسیته عروقی استروما و بدنه در

نمونه‌های SCC، BCC و پوست نرمال (فقط استروما)

ستون‌های هاشوردار و ساده به ترتیب نشانگر داده‌های مربوط به بدنه و استروما هستند

میانگین تعداد عروق شمارش شده در این ۳ نقطه (به تفکیک استروما و بدنه)، به عنوان دانسیته میکروواسکولار تومور در هر نمونه در نظر گرفته شد. داده‌ها با شاخص‌های میانگین، انحراف معیار و فراوانی خلاصه شدند. برای مقایسه میانگین دانسیته عروقی در نمونه‌ها، از آزمون‌های Mann-Whitney U و Kruskal-Wallis استفاده شد.  $\alpha=0/05$  فرض شد و نرم افزار آماری SPSS (Version 11.5) مورد استفاده قرار گرفت.

#### یافته‌ها

میانگین (±SD) سنی افراد مرتبط با نمونه‌های مورد مطالعه، ۵۹/۶±۹/۸ سال بود. ۱۳ نفر (۲۵/۵٪) از ایشان، زن و ۳۸ نفر (۷۴/۵٪) مرد بودند. ۲۴ مورد (۴۷/۱٪) از نمونه‌ها از ناحیه سر، ۲۵ مورد (۴۹٪) از ناحیه صورت و ۲ نمونه (۳/۹٪) از ناحیه گردن تهیه شده بودند (جدول شماره ۱).

میانگین (±SD) دانسیته عروق استروما در نمونه‌های SCC، ۱۲/۴۶±۳/۳۷؛ در نمونه‌های BCC، ۵/۷±۷/۷ و در نمونه‌های نرمال، ۳/۲±۰/۸۳ ریزرگ (micro vessel) بود (Kruskal-Wallis Pvalue<۰/۰۰۰۱).

جدول شماره ۱- وضعیت سن، جنس و محل بیوپسی در نمونه‌های مورد مطالعه

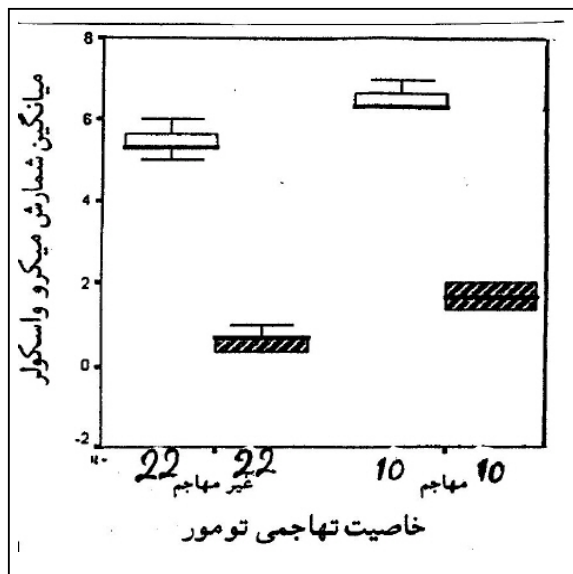
AGE(years)		SITE(%)		SEX(%)			
SD	Mean	neck	face	scalp	female	Male	
۱۰/۴۳	۶۶/۵۳	-	۷(۴۶/۷)	۸(۵۳/۳)	۴(۲۶/۷)	۱۱(۷۳/۳)	SCC
۷/۴۵	۵۷/۶۸	۲(۶/۳)	۱۶(۵۰)	۱۴(۴۳/۸)	۶(۱۸/۸)	۲۶(۸۱/۳)	BCC
۱۱/۰۱	۴۹	-	۱(۲۵)	۳(۷۵)	۳(۷۵)	۱(۲۵)	Control

در حالی که میانگین دانسیته عروقی بدنه در زیر گروه‌های این نمونه‌ها (برحسب درجه تمایز)، اختلاف معنی‌دار داشت (Kruskal-Wallis Pvalue=۰/۰۰۲).

میانگین (±SD) دانسیته عروقی در بدنه نمونه‌های تمایز یافته SCC، ۶/۵±۱/۵؛ در نمونه‌های نسبتاً تمایز یافته، ۱۱±۱/۷ و در نمونه‌های تمایز نیافته، ۱۴/۷±۱/۲ ریزرگ بود (نمودار شماره ۲).

میانگین (±SD) دانسیته عروق در بدنه تومورهای SCC، ۱۰/۱۷±۳/۹۹ و در موارد BCC، ۱/۰۴±۰/۶ ریزرگ بود (Mann-Whitney U Pvalue<۰/۰۰۰۱) (نمودار شماره ۱).

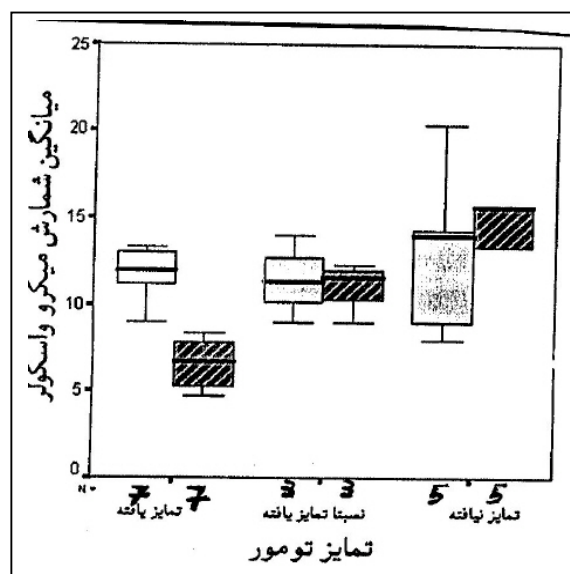
میانگین (±SD) دانسیته عروقی در استرومای نمونه‌های تمایز یافته SCC (Well differentiated)، ۱۲/۴۲±۲/۷؛ در نمونه‌های نسبتاً تمایز یافته (Moderately differentiated)،



نمودار شماره ۳- مقایسه دانسیته عروقی استروما و بدنه در

نمونه‌های BCC برحسب خصوصیت تهاجم

ستون‌های هاشوردار و ساده به ترتیب نشانگر داده‌های مربوط به بدنه و استروما هستند



نمودار شماره ۲- مقایسه دانسیته عروقی استروما و بدنه در

نمونه‌های SCC برحسب درجه تمایز تومور.

ستون‌های هاشوردار و ساده به ترتیب نشانگر داده‌های مربوط به بدنه و استروما هستند

میانگین ( $\pm$ SD) دانسیته عروقی بدنه در نمونه‌های مذکور به ترتیب  $15/6 \pm 0/00$  و  $9/3 \pm 3/5$  ریزرگ بود. دانسیته عروقی بدنه در این تومورها برحسب عمق نفوذ، اختلاف معنی‌دار داشت ( $Mann-Whitney U Pvalue=0/04$ ).

میانگین ( $\pm$ SD) دانسیته عروقی در استرومای تومورهای BCC با عمق نفوذ کمتر از  $1/3$  میلی‌متر (میانگین و میانۀ عمق نفوذ تومور در نمونه‌های BCC)  $5/7 \pm 0/9$  ریزرگ)، با نمونه‌هایی که عمق نفوذشان بیش‌تر از مقدار فوق بود ( $5/7 \pm 0/5$  ریزرگ)، اختلاف معنی‌دار نداشت ( $Mann-Whitney U Pvalue=0/6$ ). میانگین ( $\pm$ SD) دانسیته عروقی بدنه در نمونه‌های مذکور به ترتیب  $1/1 \pm 0/6$  و  $0/8 \pm 0/5$  ریزرگ بود. دانسیته عروقی بدنه در این تومورها برحسب عمق نفوذ، اختلاف معنی‌دار نداشت ( $Mann-Whitney U Pvalue=0/1$ ).

#### بحث

مطالعه نمونه‌های انتخاب شده، نشان داد که میانگین

میانگین ( $\pm$ SD) دانسیته عروقی استروما در نمونه‌های مهاجم (Invasive BCC)،  $6/5 \pm 0/28$  و در نمونه‌های غیرمهاجم (Non invasive)،  $5/3 \pm 0/64$  ریزرگ بود. میانگین ( $\pm$ SD) دانسیته عروقی استروما در بدنه تومورهای مهاجم و غیرمهاجم به ترتیب  $1/7 \pm 0/29$  و  $0/74 \pm 0/45$  ریزرگ بود.

دانسیته عروق استروما ( $Mann-Whitney U Pvalue < 0/001$ ) و بدنه ( $Mann-Whitney U Pvalue < 0/001$ ) در نمونه‌های BCC مهاجم و غیرمهاجم، اختلاف معنی‌داری داشت (نمودار شماره ۳).

میانگین ( $\pm$ SD) دانسیته عروقی در استرومای نمونه‌های SCC که عمق نفوذ بافتی بیش از ۴ میلی‌متر داشتند،  $14/16 \pm 23$  و در نمونه‌هایی با عمق نفوذ کمتر از ۴ میلی‌متر،  $12/2 \pm 3/5$  ریزرگ بود.

میانگین دانسیته عروق استروما در تومورهای SCC که دارای عمق نفوذهای مختلف بودند، اختلاف معنی‌دار نداشت ( $Mann-Whitney U Pvalue=0/147$ ).

دانسیته عروقی در نمونه‌های توموری بیش‌تر از پوست نرمال می‌باشد.

با توجه به نقش آنژیوژنز در رشد و گسترش تومورها، مانند شواهدی که در زمینه شروع پدیده آنژیوژنز در مراحل اولیه شکل‌گیری تومورهای SCC در مطالعه نیجستن (Nijesten) و همکاران بر روی ۳۵ نمونه پوست نرمال، اکتینیک کراتوزیس، بیماری بوون (Bowen's disease) و SCC بدست آمد<sup>(۱۸)</sup>، یافته فوق با پیش‌فرض‌ها مطابقت دارد.

بیش‌تر بودن دانسیته عروقی (MVD) در تومورهای SCC در مقایسه با BCC مشاهده گردید. افزایش MVD هم‌راستا با درجات آنپلازی تومور و کاهش درجه تمایز آن در نمونه‌های SCC و MVD بالاتر، در نمونه‌هایی که عمق نفوذ بیشتر داشتند، موید ارتباط MVD با خاصیت متاستاز در این تومورها می‌باشد. بعلاوه MVD، بیش‌تر در نمونه‌های BCC که خاصیت تهاجمی داشته‌اند، موید ارتباط MVD با خاصیت تهاجمی در تومورهای مذکور می‌باشد.

دانسیته عروقی بالاتر در نمونه‌های SCC، می‌تواند به عنوان یکی از دلایل توجیه کننده رفتار متفاوت این دو تومور در زمینه تهاجم و متاستاز (به رغم منشا یکسانشان) مطرح باشد. چرا که وجود عروق بیش‌تر (در نمونه‌های SCC)، قابلیت مهاجرت سلولهای سرطانی از طریق گردش خون را فراهم می‌کند.

شباهت‌های سلولهای اندولیال عروق خونی و لنفاوی از جمله وجود مارکرهای CD31، CD34، VEGF-R2 و فاکتور VIII بر سطح آنها، این امکان را مطرح می‌کند که برخی از عروقی که با رنگ‌آمیزی CD31 مشخص شده‌اند، عروق لنفاوی باشند. این در حالی است که در تومورهای BCC برخلاف SCC، که علاوه بر قابلیت انتشار خونی، از طریق لنف نیز گسترش می‌یابند<sup>(۱۹)</sup>، عروق لنفاوی وجود ندارد.

وجود اختلاف معنی‌دار در دانسیته عروقی بدنه تومورهای SCC برحسب درجه تمایز و عمق نفوذ،

مطرح کننده این فرضیه است که عروق بدنه بیش‌تر از عروق استروما در گسترش این تومورها نقش دارند. بررسی الگوهای edvin در SCCهای ریه در سال ۲۰۰۰ توسط جیاترومانولاکی (Giatromanolaki) و همکاران و مشاهده سیر الگوهای ۱، ۲ و ۳ آن به سمت پیش‌آگهی‌های نامطلوب‌تر، موید همین فرضیه است.<sup>(۲۰، ۲۱)</sup>

در شبیه‌ترین مطالعه به بررسی حاضر که توسط Chin و همکاران بر روی ۵۰ نمونه BCC، ۳۳ نمونه تریکوپیتلیوما، ۲۲ نمونه SCC و ۶ نمونه پوست نرمال انجام شده و نتایج آن در سال ۲۰۰۳ به چاپ رسیده است، نمونه‌های کنترل، از پوست نواحی غیر از سر و گردن انتخاب شده بودند و از نظر سن و جنس با نمونه‌های توموری همخوانی نداشتند.

در این مطالعه نقیصه فوق برطرف شده است. آنها پیشنهاد نموده‌اند که بررسی نمونه‌های BCC که در بدنه آنها آنژیوژنز صورت گرفته باشد، (مانند نمونه‌های مورد بررسی در مطالعه حاضر) و مقایسه آنها با نمونه‌های SCC فرصت مناسبی را برای آزمون فرضیه "نقش آنژیوژنز در تفاوت رفتاری تومورهای SCC و BCC" فراهم می‌کند.

با توجه به وجود شواهدی مبنی بر ارتباط آنژیوژنز در تومورهای BCC و SCC با بروز خصوصیات تهاجم و متاستاز در آنها، بررسی آنژیوژنز در نمونه‌های نادر BCC که با متاستاز همراه بوده‌اند، می‌تواند شواهد قطعی‌تری را در این زمینه ارائه کند.

### نتیجه‌گیری

دانسیته عروقی بیش‌تر در نمونه‌های SCC در مقایسه با BCC، می‌تواند به عنوان یکی از دلایل توجیه کننده رفتار متفاوت این دو تومور در زمینه تهاجم و متاستاز مطرح شود. وجود اختلاف معنی‌دار در دانسیته عروق بدنه در تومورهای SCC برحسب درجه تمایز و

9- Weidner N. Intratumor microvessel density as a prognostic factor in cancer. *Am J Pathol* 1995; 147: 9-19.

10- Foss AJ, Alexander RA, Jefferies LW, Hungerford JL, Harris AL, Lightman S. Microvessel count predicts survival in uveal melaoma. *Cancer Res* 1996; 56: 2900-3.

11- Detmar M, Velasco P, Richard L, Claffey KP, Streit M, Riccardi L, et al. Expression of vascular endothelial growth factor induces an invasive phenotype in human squamous cell carcinomas. *Am J Pathol* 2000; 156: 159-67.

12- Lenczewski A, Terlikowski SJ, Sulkowska M, Famulski W, Sulkowski S, Kulikowski M. Prognostic significance of CD34 expression in early cervical squamous cell carcinoma. *Folia Histochem Cytobiol* 2002; 40: 205-6.

13- Hannen EJ, Van der Laak JA, Manni JJ, Pahlplatz MM, Freihofer HP, Slootweg PJ, et al. Improved prediction of metastasis in tongue carcinomas, combining vascular and nuclear tumor parameters. *Cancer* 2001; 92: 1881-7.

14- Hagedorn HG, Nerlich AG. Microvessel density and endothelial basement membrane composition in laryngeal squamous cell carcinomas. *Acta Otolaryngol* 2000; 120: 891-8.

15- Stanton AW, Drysdale SB, Patel R, Mellor RH, Duff MJ, Levick JR, et al. Expansion of microvascular bed and increased solute flux in human basal cell carcinoma in vivo, measured by fluorescein video angiography. *Cancer Res* 2003; 63: 3969-79.

16- Bedlow AJ, Stanton AW, Cliff S, Mortimer PS. Basal cell carcinoma an in-vivo model of human tumor microcirculation. *Exp Dermatol* 1999; 8: 222-6.

17- Weninger W, Rendl M, Pammer J, Grin W, Petzelbauer P, Tschachler E. Differences in tumor microvessel density between squamous cell carcinomas and basal cell carcinomas may relate to their different biologic behavior. *J Cutan Pathol* 1997; 24: 364-9.

18- Nijsten T, Colpaert CG, Vermeulen PB, Harris AL, Van Marck E, Lambert J. Cyclooxygenase-2 expression and angiogenesis in squamous cell carcinoma of the skin and its precursors: a paired immunohistochemical study of 35 cases. *Br J Dermatol* 2004; 151: 837-45.

عمق نفوذ، مطرح کننده این فرضیه است که عروق بدنه بیش‌تر از عروق استروما در گسترش SCC نقش دارند.

### تقدیر و تشکر

این تحقیق با استفاده از حمایت مالی معاونت پژوهشی دانشگاه علوم پزشکی و خدمات بهداشتی - درمانی ایران در قالب طرح تحقیقاتی (شماره ثبت: ۱۳۹/پ) انجام گردیده است، که بدین وسیله نویسندگان مقاله مراتب تقدیر و تشکر خود را از مسوولین آن مرکز ابراز می‌دارند.

### فهرست منابع

1- Burns T, Breathnach S, Cox N, Griffiths C. Rook's textbook of Dermatology. 7th ed. Newyork: Blackwell science; 2004. p. 3619-3629.

2- Chin CW, Foss AJ, Stevens A, Lowe J. Differences in the vascular patterns of basal and squamous cell skin carcinomas explain their differences in clinical behaviour. *J Pathol* 2003; 200: 308-13.

3- Ning S, Laird D, Cherrington JM, Knox SJ. The antiangiogenic agents SU5416 and SU6668 increase the antitumor effects of fractionated irradiation. *Radiat Res* 2002; 157: 45-51.

4- Shemirani B, Crowe DL. Head and neck squamous cell carcinoma lines produce biologically active angiogenic factors. *Oral Oncol* 2000; 36: 61-6.

5- Strieth S, Hartschuh W, Pilz L, Fusenig NE. Angiogenic switch occurs late in squamous cell carcinomas of human skin. *Br J Cancer* 2000; 82: 591-600.

6- Ozalp S, Yalcin OT, Oner U, Tanir HM, Acikalin M, Sarac I. Microvessel density as a prognostic factor in preinvasive and invasive cervical lesions. *Eur J Gynecol Oncol* 2003; 24: 425-8.

7- Weidner N, Semple JP, Welch WR, Folkman J. Tumor angiogenesis and metastasis-correlation in invasive breast carcinoma. *N Engl J Med* 1991; 324: 1-8.

8- Craft PS, Harris AL. Clinical prognostic significance of tumor angiogenesis. *Ann Oncol* 1994; 5: 305-11.

19- Mandriota SJ, Jussila L, Jeltsch M, Compagni A, Baetens D, Prevo R, et al. Vascular endothelial growth factor-C-mediated lymphangiogenesis promotes tumor metastasis. *EMBO J* 2001; 20: 672-82.

20- Giatromanolaki A, Koukourakis MI, Sivridis E, O'Byrne K, Gatter KC, Harris AL. Invading edge vs inner'(edvin) patterns of vascularization: an interplay between angiogenic and vascular survival factors defines the clinical behaviour of non-small cell lung cancer. *J Pathol* 2000; 92: 140-9.

# Angiogenesis Evaluation in Cutaneous Basal Cell Carcinoma and Squamous Cell Carcinoma

<sup>I</sup>  
 \*A. Rasi, MD      <sup>II</sup>  
 Z. Safaii Naraghi, MD      M. Tavangar, MD  
<sup>IV</sup>      <sup>V</sup>  
 A.R. Taghizadeh, MD      F. Davoodi, MD

## Abstract

**Background & Aim:** Tumour angiogenesis is essential for tumour growth and appears to play an important role both in invasive growth and metastasis. Basal cell carcinomas (BCCs) and squamous cell carcinomas (SCCs) of the skin are derived from a similar cell type but differ in the invasive and metastatic potential. This study investigates whether the behaviour of these tumours could be explained by differences in their angiogenesis patterns.

**Material & Method:** Vessel counts were made of blood vessels in the stroma and the body of 32 BCCs, 15 SCCs, and 4 normal skin samples, both after H&E (Hematoxylin and Eosin) and immunohistochemical staining using CD31 monoclonal antibody.

**Results:** The stromal ( $P < 0.0001$ ) and body ( $P < 0.0001$ ) counts for SCCs differed significantly from the counts for BCCs. There was a correlation between the vascular density and degree of differentiation in SCC samples ( $P = 0.002$ ). The stromal ( $P < 0.0001$ ) and body ( $P < 0.0001$ ) counts for BCCs differed significantly in invasive and non-invasive groups.

**Conclusion:** The microvascular density is correlated with invasive growth pattern and metastasis of skin SCCs and BCCs. It seems that the vessels in the tumour body play a more important role.

**Key Words:** 1) Angiogenesis    2) Basal Cell Carcinoma    3) Squamous Cell Carcinoma  
 4) Metastasis    5) Invasion

**I)** Assistant Professor of Dermatology. Rasoul-e-Akram Hospital. Niayesh St., Sattarkhan Ave., Iran University of Medical Sciences and Health Services. Tehran, Iran. (\*Corresponding Author)

**II)** Associate Professor of Pathology. Razi Hospital. Vahdat-e-Islami St., Tehran University of Medical Sciences and Health Services. Tehran, Iran.

**III)** Assistant Professor of Pathology. Shariati Hospital. North Kargar St., Tehran University of Medical Sciences and Health Services. Tehran, Iran.

**IV)** Resident of Dermatology. Iran University of Medical Sciences and Health Services. Tehran, Iran.

**V)** General Practitioner.