

بررسی ۱۰ ساله فراوانی توده‌های پارافارنکس و اینفراتمپورال در

بیمارستان حضرت رسول اکرم(ص)

چکیده

زمینه و هدف: توده‌های پارافارنکس و اینفراتمپورال از تومورهای نادر سر و گردن با فراوانی کلی ۰/۵٪ از کل تومورهای سر و گردن هستند. در این مطالعه به منظور تعیین توزیع تومورهای فضا‌های پارافارنکس و اینفراتمپورال در جمعیت ایرانی، به بررسی آن در بخش گوش و حلق و بینی بیمارستان رسول اکرم تهران پرداخته شد.

روش کار: در این مطالعه به روش گذشته‌نگر، به بررسی ۱۰ ساله (از دیماه ۱۳۷۱ تا ۱۳۸۱) بیماران بیمارستان حضرت رسول اکرم تهران پرداخته شد. به این ترتیب ۳۹ بیمار مبتلا به تومور این نواحی مورد بررسی قرار گرفتند.

یافته‌ها: متوسط سن این افراد ۴۴/۹ سال بود. شایع‌ترین علامتی که بیماران مبتلا به توده گردنی با آن مراجعه می‌کردند "بی‌علامتی" بود (۶۹/۲٪).

نتیجه‌گیری کلی: توده‌های این نواحی به ترتیب نزولی شامل تومورهای مربوط به غدد بزاقی (۵۱/۲٪) به ویژه پلئومورفیک آدنوم، پاراگانگلیوم (۱۵/۳٪)، شوانوم (۷/۷٪)، آنژیوفیبروم و لنفوم بودند. در مورد تمام بیماران برای تشخیص بیماری، روش‌های تصویربرداری (Imaging) به کار رفته بود که شایع‌ترین روش، CT اسکن با کنتراست بود. به جز ۱ مورد لنفوم از نوع high grade، سایر بیماران کاندید عمل جراحی شدند و در تمام آنها به جز ۴ مورد، جراحی صورت گرفت. رویکرد انتخابی، دسترسی خارجی (external approach) با برش عرضی گردن با یا بدون استفاده از دسترسی هم‌زمان از طریق دهان (Trans oral approach) بود.

کلیدواژه‌ها: ۱- تومور پارافارنکس ۲- تومور حفره اینفراتمپورال

۳- تومورهای غدد بزاقی ۴- پاراگانگلیوم ۵- تومورهای نوروژنیک

*دکتر مرتضی جوادی I

دکتر سیدعلیرضا امامی II

تاریخ دریافت: ۸۳/۹/۲۲، تاریخ پذیرش: ۸۴/۲/۲۸

مقدمه

فضای پارافارنکس فضایی است متشکل از بافت همبندی سست، عروق، غدد لنفاوی و اعصاب که از قاعده جمجمه تا استخوان هیویید امتداد یافته و از داخل در مجاور عضلات Constrictor قرار گرفته است.^(۱)

حفره اینفراتمپورال نیز فضایی است در زیر قاعده جمجمه و در عمق بخش صعودی فک تحتانی که از خارج به سطح داخلی قوس زایگوما و عضله تمپورالیس محدود می‌شود.

I) دانشیار و متخصص جراحی گوش و حلق و بینی و سر و گردن، مرکز تحقیقات جراحی گوش و حلق و بینی و گردن، بیمارستان حضرت رسول اکرم(ص)، خیابان ستارخان، خیابان نیایش، دانشگاه علوم پزشکی و خدمات بهداشتی - درمانی ایران، تهران، ایران (*مؤلف مسؤول).

II) دستیار تخصصی جراحی سر و گردن، دانشگاه علوم پزشکی و خدمات بهداشتی - درمانی ایران، تهران، ایران.

درمان اغلب این توده‌ها، انجام جراحی است که عموماً از طریق برش پوستی گردن (External approach) انجام می‌شود.^(۷) این مطالعه به بررسی ۱۰ ساله بیماران مبتلا به تومورهای فضای پارافارنکس و حفره اینفراتمپورال در بخش گوش و حلق و بینی و جراحی سر و گردن بیمارستان حضرت رسول اکرم تهران به عنوان یکی از بزرگ‌ترین مراکز ارجاع (Referral) این رشته، می‌پردازد.

روش بررسی

این پژوهش مطالعه‌ای است گذشته‌نگر (Retrospective) که بر روی ۳۹ بیمار که در بیمارستان حضرت رسول اکرم تهران در طی سال‌های ۸۱-۱۳۷۱ بستری و مورد معالجه قرار گرفته بودند، انجام شد. روش نمونه‌گیری به روش غیراحتمالی آسان (Convenient non-random sampling) بوده است. جهت ورود به مطالعه بایستی حتماً برای بیماران تشخیص اولیه توده‌های اینفراتمپورال یا پارافارنکس مطرح می‌شد و این تشخیص با تصویربرداری تایید می‌شد که با یافته‌های حین عمل نیز هماهنگی داشت.

در این مطالعه بیماران از نظر پارامترهای دموگرافیک، علایم و نشانه‌ها، روش‌های تشخیصی و تصویربرداری به کار برده شده در مورد آنها، پاتولوژی نهایی پس از عمل و عوارض، مورد بررسی قرار گرفتند. اطلاعات حاصل شده توسط نرم‌افزار آماری SPSS (Version 11.0) مورد آنالیز و توصیف قرار گرفت.

نتایج

بیماران مورد مطالعه، ۳۹ نفر شامل ۲۳ زن و ۱۶ مرد بودند. میانگین سنی افراد مورد مطالعه ۴۴/۹ سال با پراکندگی ۸۷-۴ سال بود. شایع‌ترین شکایت بیماران، توده گردنی بدون علامت (Asymptomatic Neck mass) بود (۶۹/۲٪). سایر شکایات بیماران در جدول شماره ۱ به ثبت رسیده است.

این دو فضا توسط عضله پتریگوید داخلی از یکدیگر جدا می‌شوند.^(۲) تومورهای اولیه حفره اینفراتمپورال ناشایع هستند، در حالی که تومورهای فضای پارافارنکس شایع‌تر هستند. تهاجم به یک یا هر دو فضا توسط تومورهای نواحی مجاور این فضاها نیز ناشایع نیست. به طور کلی تومورهای این دو فضا از تومورهای نادر سر و گردن با فراوانی کلی ۰/۵٪ از کل تومورهای سر و گردن هستند.^(۳)

شایع‌ترین تومورهای این دو ناحیه، تومورهای مربوط به غدد بزاقی و در رأس آنها پلئومورفیک آدنوما است. سایر تومورهای شایع در این ناحیه در درجه بعد به ترتیب تومورهای نورونیک و متاستازها هستند. سایر تومورهای نادر این نواحی عبارتند از لنفوم، لیپوم، مننژیوم، سارکوم‌ها و...^(۴) استفاده از MRI (Magnetic Resonance Imaging) بهترین روش تشخیصی رادیولوژیک برای ضایعات بافت نرم و عروقی این نواحی است.

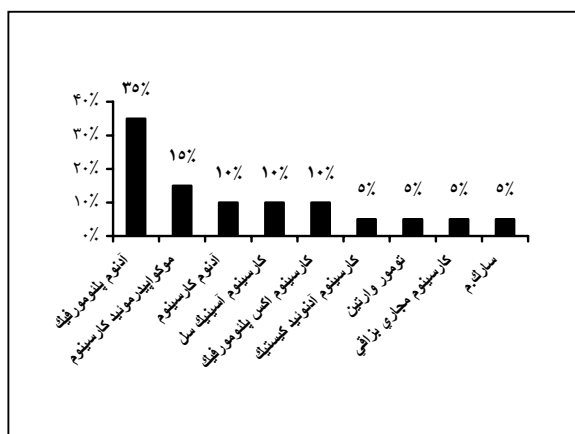
در شرایط ایده‌آل استفاده هم‌زمان از CT اسکن و MRI با پوشاندن نقاط ضعف یکدیگر، قدرت تشخیص را افزایش می‌دهد.^(۵) البته، برحسب تشخیص احتمالی، اقدامات تشخیصی دیگر مثل سیالوگرافی، آنژیوگرافی، سونوگرافی و غیره نیز قابل استفاده هستند. تومورهای این نواحی اکثراً خوش‌خیم بوده، علایم اندکی ایجاد می‌کنند و ماهیت رشد آرامی دارند.

عموماً علایم، ناشی از اعمال فشار بر ساختمان‌های مجاور می‌باشند. پیشرفت این تومورها در فضاهای با حداقل مقاومت، مثلاً در جهت داخلی (medial) به سمت لوزه‌ها و دیواره جانبی حلق، در جهت خارجی (lateral) بین دم پاروتید و غده ساب مندیبولار و نیز در جهت خلف به سمت ناحیه رترومن‌دیبولار می‌باشد. سایر تظاهرات توده‌های گردنی یا اوروفارنکس عبارتند از کاهش شنوایی، فلج طناب صوتی، خشونت صدا، سندرم هورنر، تریسموس و...^(۶)

جدول شماره ۱- فراوانی نسبی علایم و نشانه‌های بالینی بیماران در

بدو مراجعه

درصد	علایم و نشانه‌های بالینی
۶۹/۲۳	توده گردنی
۲۸/۲	توده اوروفارنکس
۱۰/۲۵	توده گردنی و اوروفارنکس
۷/۶۹	توده بینی و خونریزی
۵/۱۲	خشونت صدا
۵/۱۲	وزوز گوش (tinnitus)
۲۰/۵	دیسفاژی و ادیونفاژی
۵/۱۲	تندرنس محل توده



نمودار شماره ۱- فراوانی نسبی تومورهای با منشأی غدد بزاقی

در مورد آدنوم پلئومورفیک و کارسینوم موکوپیدرموئید به ترتیب ۶ نفر و ۲ نفر از تعداد کل ۷ و ۳ نفر، مرد بودند و میانگین سنی بالای ۴۰ سال داشتند (به ترتیب ۴۵/۷ و ۴۳/۱ سال).

در بین افرادی که با شکایت توده گردنی مراجعه کرده بودند و مشخصات توده در پرونده آنها مشخص شده بود، ۹ نفر دارای توده ثابت (fix) (۳۳/۳٪) و ۷ نفر (۲۵/۹٪) دارای توده متحرک (Mobile) بودند.

بحث

شایع‌ترین منشأی توده‌ها، غدد بزاقی بودند (۵۱/۲٪). فراوانی سایر توده‌های این نواحی در جدول شماره ۲ ذکر شده است.

فضای پارافارنکس یا فضای فارنژیال خارجی یا پتریگوفارنکس، فضایی است متشکل از بافت همبندی سست، عروق و غدد لنفاوی که به صورت هرمی شکل با رأس در پایین (در محاذات شاخ کوچک هیوئید) و قاعده در حد قاعده جمجمه می‌باشد. فضای پارافارنکس به دو بخش Post-styloid و pre-styloid تقسیم می‌شود.^(۸)

جدول شماره ۲- فراوانی نسبی تومورهای پارافارنکس و اینفراتمپورال

درصد	نوع تومور
۵۱/۲۸	تومورهای غدد بزاقی
۱۵/۳۸	پاراگانگلیوم
۷/۶۹	شوانوم
۷/۶۹	آنژیوفیبروم
۵/۲۰	لنفوم
۵/۲۰	لنفانژیوم
۵/۰۰	نوروفیبروم

فضای اینفراتمپورال، فضایی است در زیر قاعده جمجمه و در عمق بخش صعودی فک تحتانی که به شکل هرم معکوس است. در حفره اینفراتمپورال بر خلاف فضای پارافارنکس غده لنفاوی وجود ندارد.

در بین تومورهای غدد بزاقی شایع‌ترین توده خوش‌خیم، آدنوم پلئومورفیک و شایع‌ترین توده بدخیم، کارسینوم موکوپیدرموئید بود. فراوانی نسبی تومورهای غدد بزاقی در نمودار شماره ۱ ثبت شده است.

شایع‌ترین تومور درگیر کننده فضای پارافارنکس و حفره اینفراتمپورال، آدنوم پلئومورفیک است. توده‌های خوش‌خیم پارافارنکس عمدتاً بدون درد بوده و توسط بیمار یا در خلال معاینات روتین کشف می‌شوند. تظاهر توده ممکن است در گردن یا در اوروفارنکس به صورت برجستگی (Bulging) دیواره لترال به سمت داخل باشد. توده‌های اینفراتمپورال نیز از درد و ناراحتی کمی برخوردارند و وجود توده کوچک در

۱ مورد از دست‌دادن قدرت بلع بود. در مورد استفاده از روش‌های تصویربرداری در توده‌های این دو فضا، ارجحیت در انتخاب روش، وابسته به تشخیص اولیه است. MRI برای نشان دادن ضایعات بافت نرم و CT اسکن برای ضایعات استخوانی ارجح است.^(۹ و ۱۰)

در حالت ایده‌آل هر دو روش می‌بایست انجام گیرد تا هر کدام نقاط ضعف دیگری را پوشش دهد. انجام دادن CT-scan، آنژیوگرافی کاروتید، آنژیوگرافی به روش Digital subtraction و MRA (Magnetic Resonance Angiography) در ارزیابی کلی آنژیوفیبروم توصیه شده است. در بررسی آدنوم پلئومورفیک انجام MRI و CT اسکن ارجحیت دارند، اگر چه برخی به استفاده از CT سیالوگرافی پاروتید به عنوان بهترین روش ارزیابی آن، اعتقاد دارند. برای تشخیص کمودکتوما و گلوموس واگال، سی‌تی‌اسکن با تزریق ماده حاجب و آنژیوگرافی Digital subtraction کاربرد دارد. داپلر سونوگرافی نیز روش تشخیصی انتخابی دیگری در این زمینه است.^(۱۱ و ۱۲)

گر چه در اغلب مطالعات کاربردی، فقط استفاده از ۱ روش تشخیصی که مشخصات توده و حدود آن را بیان کند کافی است، ولی به نظر می‌رسد در صورت پاسخ نارسای هر روش، استفاده از روش‌های دیگر لازم است. در مطالعه حاضر نیز مثل سایر مطالعات، معمول‌ترین روش، CT اسکن با تزریق بوده است که به علت ارزان‌تر و نیز در دسترس‌تر بودن، نسبت به MRI ارجحیت دارد.^(۹)

FNA (Fine Needle Aspiration) در ارزیابی توده‌های قابل لمس این نواحی به صورت اکسترنال یا اینتراورال اهمیت دارد. توده‌های عمق پارافارنکس را می‌توان با گاید فلوروسکوپی یا CT اسکن از طریق پوست FNA کرد. FNA بیش‌تر جهت قطعی کردن تشخیص بالینی انجام می‌گیرد. بیوپسی باز (Open Biopsy) به ندرت اندیکاسیون می‌یابد و شاید فقط در مواردی که توده قابل رزکشن (Resection) کامل نبوده یا نیازی به انجام این کار نباشد، انجام شود.^(۷)

بالای قوس زایگوما، برجسته‌شدن دیواره خارجی نازوفارنکس و یا پروپتوز از سایر علائم توده‌های این ناحیه است. توده‌های بدخیم این نواحی یا متاستازها، با درد شدید، بی‌حسی در حوزه شاخه‌های عصب سه قلو یا تری‌ژمینال، تریسموس و توده این ناحیه مشخص می‌شوند.

در مورد آنژیوفیبروم، هر ۳ بیمار، مرد با میانگین سنی ۱۵/۳ سال و در مورد پاراگانگلیوم، هر ۶ بیمار، زن با میانگین سنی ۶۲ سال بودند. در مورد ۲۵ بیمار FNA انجام شده بود که از این تعداد تنها در ۲۲ مورد، پاتولوژی پس از عمل (Permanent Pathology) نیز در دسترس بود. از بین این ۲۲ نفر تنها در ۱۰ مورد (۴۵٪) نتیجه FNA با پاتولوژی نهایی مطابقت داشت ولی در ۱۲ مورد (۵۵٪) نتایج پاتولوژی با FNA یکسان نبود. در ارتباط با کاربرد روش‌های تشخیصی رادیولوژیک، برای هر فرد حداقل ۱ روش به کار گرفته شده بود. شایع‌ترین روش به کار گرفته شده، CT اسکن با کنتراست بود. سایر روش‌های استفاده شده و فراوانی استفاده از آنها در جدول شماره ۳ ذکر شده است.

جدول شماره ۳- فراوانی نسبی استفاده از روش‌های تشخیصی

روش‌های تشخیص به کار گرفته شده	درصد
سی‌تی‌اسکن	۷۴/۳۵
MRI	۱۲/۸۲
سونوگرافی داپلر	۱۵/۳۸
MRA	۱۰/۲۵
آنژیوگرافی	۵/۱۰
سیالوگرافی	۲/۵۶
اسکن رادیونوکلئید با TC99m	۲/۵۶

از مجموع ۳۹ بیمار، ۴ نفر راضی به عمل جراحی نشدند و یا شرایط مدیکال هم زمان آنها اجازه عمل جراحی را نداد. ۱ مورد نیز که مبتلا به High grade lymphoma بود، جهت انجام کمورادیاسیون ارجاع شد. تنها در ۵ مورد (۱۴/۷٪) عوارض بعد از عمل ایجاد شد که ۴ مورد به صورت پارزی محیطی شاخه‌های عصب فاسیال و

مبتلا به این بیماری، پس از قطعی شدن تشخیص و تعیین نوع لنفوم، بیمار جهت کمورادیوتراپی ارجاع شد. در مورد تومورهایی که نیاز به جراحی ندارند، در سال ۲۰۰۳، Apostolopoulos و همکارانش موردی از سارکوم Ewing را در ناحیه پارافارنکس و اینفراتمپورال گزارش کردند که بیمار تحت کمورادیوتراپی واقع شد و تا ۱ سال پس از درمان عاری از تومور بود.^(۱۷)

از نظر روش جراحی اغلب جراحان برای دستیابی به تومورهای پارافارنکس تمایل به انجام دسترسی اکسترنال به صورت ترانس سرویکال دارند.^(۱۸) برداشتن تومورهای بزرگ این ناحیه ممکن است نیاز به T.M. Joint Disarticulation یا استئوتومی تنه استخوان مندیبل داشته باشد که متأسفانه فیزیولوژی نرمال (Temporo Mandibular Joint) TMJ را تغییر می‌دهد.^(۱۹ و ۲۰) Biller, Shugar و همکاران، تکنیکی را با Midline Labiomandibulotomy شرح دادند که بعد از تقسیم کردن بافت نرم کف دهان به دو قسمت، مندیبل به لترال کشیده می‌شود، و امکان Exposure عروق بزرگ و اعصاب کرانیال در فضای پارافارنکس فراهم می‌شود.^(۲۱)

برداشت تومورهایی از این ناحیه که به سوراخ جوگولار (Jugular Foramen) می‌رسند نیاز به دسترسی ترکیبی ترانس سرویکال و ترانس ماستویید دارد.^(۲۲) به عنوان مثال در سال ۲۰۰۲، Bernat و همکاران موردی از کندروسارکوم پارافارنکس با انتشار به قاعده جمجمه را در بیماری مبتلا به oller's معرفت کردند که با ترکیبی متشکل از انسزیون‌های cervicotruncal و preauricular همراه ماستوییدکتومی وی را جراحی و درمان کردند.^(۲۳) از تومورهای نادرتر این نواحی که در مطالعه حاضر دیده نشد می‌توان به موارد زیر اشاره کرد:

در سال ۲۰۰۱ موردی از استئولیبوم در ناحیه پارافارنکس و اینفراتمپورال توسط Hazarika و همکاران گزارش شد که مورد جراحی واقع شد.

در سال ۲۰۰۳ Chihara و همکاران، موردی از فیبروماتوزیس فضای اینفراتمپورال را گزارش کردند که

نکته بسیار قابل توجه، همخوانی نتایج FNA با پاتولوژی نهایی (به میزان ۴۰٪) در این مطالعه است که با توجه به آمار همخوانی بسیار بالای آن در سایر مطالعات^(۲۳ و ۲۴)، نشانگر عدم مهارت فردی در انجام FNA یا در تفسیر سیتوپاتولوژی و یا هر دو است.

همان‌طور که اشاره شد شایع‌ترین تومورهای پارافارنکس تومورهای خوش‌خیم غدد بزاقی هستند^(۲۴ و ۲۵)، البته تومورهای غدد بزاقی که در فضای پارافارنکس تظاهر می‌یابند، نسبت به کل تومورهای غدد بزاقی نادرند و نظر به مجاورت آنها در این ناحیه با قاعده جمجمه و ساختارهای حیاتی (Vital)، خارج سازی کامل ضایعات بدخیم تقریباً مقدور نیست. در مورد تومورهای خوش‌خیم به ویژه آدنوم پلئومورف، برای جلوگیری از پارگی کپسول و انتشار (seeding)، باید از دسترسی اکسترنال استفاده کرد.^(۲۵ و ۲۶)

دومین تومور شایع این فضا نیز تومورهای نوروژنیک هستند.^(۲۴ و ۲۷) این آمارها با آمارهای حاصل از این مطالعه هماهنگی کامل دارند. در بین تومورهای نوروژنیک، شایع‌ترین آنها پاراگانگلیوم است^(۲۸) و در رتبه‌های بعدی شوانوم و نوروفیبروم قرار می‌گیرند.^(۲۹) در مطالعه حاضر نیز ترتیب پاراگانگلیوم و شوانوم به همین صورت بود ولی در این مطالعه میزان شیوع نوروفیبروم از سایر موارد کمتر بود. علت توجیه کننده این امر آن است که، اولاً این تومور در حیطه عمل مشترک جراحان اعصاب، جراحان عمومی و جراحان ENT قرار دارد و ممکن است در مراکز دیگر مورد جراحی قرار گیرد، ثانیاً این تومور توسط همکاران جراحی و داخلی اعصاب ترجیحاً به روش غیرجراحی اداره می‌شود، حال آن که در مطالعه حاضر، آمار ذکر شده تنها در بر گیرنده بیمارانی است که مورد عمل جراحی قرار گرفته‌اند. در این مطالعه بر خلاف برخی مقالات هیچ موردی از متاستاز از سایر نواحی در این دو فضا دیده نشد.

در مورد اداره (Management) تومورهای این ناحیه همچنان که ذکر شد روش ارجح جراحی است ولی در برخی موارد علی‌رغم امکان جراحی، اداره غیرجراحی ارجح است. از جمله این موارد می‌توان به لنفوم اشاره کرد که در ۱ مورد

tomographic, sonographic, magnetic resonance imaging in Head and Neck Tumors. Surgery; 1989. 106: 639-46.

6- Conley J, Clairmont A. Tumors of parapharyngeal space. South Med J; 1978. 71: 543-46.

7- Johnson JT. Parapharyngeal space masses: Diagnosis & management In: paparella M, Meyerhoff DR, Spector JG, editors. Otolaryngology. 3rd ed. Philadelphia: W.B. Saunders; 1991. p. 541-49.

8- Carrau RL, Deleyiannis FWB, Fu KK, editors. The fascial planes in parapharyngeal space. Laryngoscope; 1990. 100: 583-84.

9- Som PM, Curtin HD. Lesions of the parapharyngeal space: role of MR and ct imaging. Otolaryngol clin North Am; 1995. 28: 515-17.

10- Holt FJ, Wright EM. Radiologic features of neurofibromatosis. Radiol; 1948. 51: 647-48.

11- Brismar J. Angiography of chemodectomas of the neck. Acta radiol; 1980.21: 689.

12- Endicott JN, Maniglia AJ. Clonus vagale. Laryngo scope; 1980. 90: 160.

13- Tan LH. Meningioma presenting as a parapharyngeal tumor: report of a case with fine needle Aspiration cytology. Otolaryngol clin North; 1993. 110: 223-25.

14- Sismanis A, McConnel FL, editors. Diagnosis of salivary gland tumors by fine needle Aspirations Biopsy. Head and Neck surgery; 1981. 3: 482-3.

15- Work WP, Johns MES. Salivary gland diseases. Otolaryngol Clin North AM; 1971. 10: 115-19.

16- Eisele DW, Johns MES. Salivary gland neoplasms. In: Baily BJ, Colough M, Asherson N, Axon PR, editors. Otolaryngology, Head and Neck Surgery. Otolaryngology. 2nd ed. Baltimore: Williams & wilkins; 1998. p. 872-905.

17- Apostolopoulos K, Ferekidis E. ORL J otorhinolangel relat spec; 2003. 65(4): 235-37.

18- Close LG, Haddad JR. Primary Neoplasms of the Neck. In: Cummings CW, Flint PW, Haughey BH, Robbins KT, Editors. Otolaryngology, Head and Neck surgery. 3rd ed. St. louis: Mosby; 1998.

19- Yeh S. The salivary gland. In: Ballenger JJ, Harker LA, Schuller DE, editors. Otorhinolaryngology, Head and Neck surgery. 1st ed. Baltimore: williams & Wilkins; 1996. p. 440-90.

20- Seifert G, Lesinski SG, Baur WC, editors. Diseases of

توموری است با بافت‌شناسی خوش‌خیم که تمایل به تهاجم به نسوج اطراف و نیز عود پس از درمان دارد که البته درمان جراحی در این مورد موفقیت آمیز بوده است.^(۲۴)

نتیجه‌گیری

در برخورد با بیمار مبتلا به تومور درگیر کننده فضای پارافارنکس و حفره اینفراتمپورال، در صورت فقدان شواهد کلینیکی بدخیمی باید ابتدا آدنوم پلئومورفیک را به عنوان شایع‌ترین تومور خوش‌خیم این ناحیه در نظر گرفت. با در نظرگیری نتایج تحقیق حاضر، محتمل‌ترین تشخیص‌های بعدی توده‌های بدخیم به ویژه کارسینوم موکوپیدرموئید هستند. در بررسی رادیولوژیک به نظر می‌رسد، استفاده از CT اسکن با کنتراست (همان گونه که در کتب رفرنس به عنوان روش ارجح ذکر شده است) و به کارگیری MRI به عنوان روش تکمیلی، کمک کننده‌ترین روش تشخیصی می‌باشد. همچنین به نظر می‌رسد به جز در موارد انتخاب شده، برای دستیابی خارجی به توده (از طریق گردن با یا بدون بازکردن مندیبل) روش جراحی ارجح می‌باشد که این کار به منظور خارج سازی کامل توده است. این امر در مورد توده‌های بدخیم که تقریباً امکان خارج‌سازی کامل آنها وجود ندارد، باید با دقت بیشتری مورد بررسی قرار گیرد.

منابع

1- Baily BJ. Anatomy of parapharyngeal space. In: Baily BJ, Colough M, Asherson N, Axon PR. Otolaryngology, Head and neck surgery. 2nd ed. Baltimore: Williams & Wilkins; 1998. p. 1283-97.

2- Warwick R, Williams PL. Gray's anatomy. 36th ed. Philadelphia: W.B. Saunders; 1984. p. 843-46.

3- Batsakis G. Pathology of Head and neck Tumors: The occult primary and metastases to the Head and Neck. Head & Neck surg; 1981. 3: 409-10.

4- Merit W. Tumors of the peripheral nervous system. In: Batsakis JG, editors. Tumors of the Head and Neck: clinical and pathological consideration. 2nd ed. Baltimore: Williams & Wilkins; 1980. p. 859-85.

5- Kmsack AJ, Wilson SD, Lawson TL, Depaula AL, editors. Prospective comparison of radionuclide, computed

the salivary gland. 1 st ed. Newyork: thieme INC; 1986. p. 172-79.

21- Biller HF, Shugan JMA, Krespi YP. A new technique for wide field exposure of the Base of skull. Arch otolaryngol; 1981. 107: 698. J Laryngol otol; 2001. 115(2): 136-9.

22- Komisar A, Levy AM, Lewin JS, editors. Combined approach for excision of cervical nerve Tumors with dural extension. Head and Neck; 1993. 153: 52-80.

23- Chihara Y, Mockiki M, Sugasawa M, Fujihara SD, Nakagata JC, editors. Fibromatosis of the Infratemoporal fossa extending to the parapharyngeal space accompanied by Trismus. Auris Nasus Larynx; 2003. 30(3): 314-23.

24- Nengsu A, Bernat I, Brocheriou-Spella I. Parapharyngeal chondrosarcoma and ollier's disease. A case report and review of literature. Ann otolaryngol chir corvico fac; 2002. 119(5): 287-92.

A 10-year Survey of Parapharyngeal and Infratemporal fossa Masses in Hazrat Rasoul Hospital

**M. Javadi, MD^I S.A.R. Emami, MD^{II}*

Abstract

Background & Objective: Parapharyngeal and infratemporal masses are rare head and neck tumors that constitute about 0.5% of all of them. To assess the distribution of infratemporal and parapharyngeal masses, this study was carried out in ENT department of Hazrat Rasoul Hospital as a sample of Iranian population.

Method: In this retrospective study, we evaluated parapharyngeal and infratemporal tumors in Hazrat Rasoul-e-Akram Hospital in Tehran, from Jan. 1991 until Jan. 2001.

Results: The sampled population was 39 patients suffering from these masses. The mean age of the patients was 44.9 years. The most frequent complaint was asymptomatic neck mass (69.2%).

Conclusion: The findings reported masses of these areas in descending order of frequency: salivary gland tumors (51.2%-esp. PMA: Pleomorphic Adenoma), paraganglioma (15.3%), schwannoma (7.7%), angiofibroma and lymphoma. All patients had been evaluated by imaging techniques, the most common of which was contrast-enhanced CT-scan. All patients except one case of NHL (Non-Hodgkin Lymphoma) were candidates to be operated on and with the exception of 4 cases, surgery via transcervical approach (with or without a combined approach) was done on them.

Key Words: 1) Parapharyngeal Tumors 2) Infratemporal Tumors 3) Salivary Gland Tumors
4) Paraganglioma 5) Neurogenic Tumors

*I) Associate Professor of ENT. Hazrat Rasoul-e-Akram Hospital. Niayesh St., Sattarkhan Ave., Iran University of Medical Sciences and Health Services. Tehran, Iran. (*Corresponding Author)*

II) Resident of ENT. Iran University of Medical Sciences and Health Services. Tehran, Iran.