# بررسی مقایسه‌ای نتایج مطالعات هیستوپاتولوژیکال و سیتولوژیکال در ۵۰ مورد از نئوپلاسم‌های سیستم اعصاب مرکزی

**دکتر مریم کدیور** I

***دکتر محمد باقری منصوری** II

**دکتر علیرضا صادقی‌پور** I

**چکیده**

مطالعه حاضر با هدف بررسی دقت تشخیص روش‌های سیتولوژیکال در ارزیابی سریع نمونه‌های بافتی تومورهای سیستم اعصاب مرکزی حین عمل، انجام شده است. در این مطالعه ۵۰ بیمار که براساس معاینات بالینی و بررسی‌های رادیوگرافیک در مرکز جراحی مغز و اعصاب بیمارستان حضرت رسول اکرم(ص) برای آنها تشخیص تومورهای مغز یا نخاع مطرح شده بود انتخاب شد و بررسی‌های سیتولوژیکال شامل تهیه Touch، Scrape و Squash روی نمونه تازه بافت تومور که در حین عمل جراحی تهیه می‌شد انجام گرفت. سپس تشخیص‌های سیتولوژیکال با تشخیص‌های نهایی هیستوپاتولوژیکال همان نمونه‌ها مقایسه شد. در این مطالعه بین تشخیص‌های سیتولوژیکال و هیستوپاتولوژیکال ۹۴٪ هماهنگی وجود داشت(شامل ۷۳٪ هماهنگی کامل ۲۱٪ هماهنگی نسبی و ٦٪ عدم هماهنگی). در این بررسی بیش‌ترین دقت تشخیص روش‌های سیتولوژی در مورد مننژیوم‌ها، تومورهای گلیال، آدنوم هیپوفیز، مدولوبلاستوم و کیست اپی‌درموئید بوده است.

**کلیدواژه‌ها:** ۱ – تومور ۲ – سیستم اعصاب مرکزی ۳ – بررسی سیتولوژیکال ۴ – بررسی هیستوپاتولوژیکال

**تاریخ دریافت: ۸۳/۵/۱۱، تاریخ پذیرش: ۸۳/۱۱/٤**

**مقدمه**

تومورهای دستگاه عصبی از نظر شیوع دومین سرطان شایع در کودکان و ششمین سرطان شایع در افراد بزرگسال هستند.[۱] با توجه به فراوانی شایان توجه ضایعات نئوپلاستیک مغز و نخاع و انجام روزافزون اعمال جراحی روی این ضایعات در مطالعه حاضر، سعی شده است تا نقش بررسی‌های سیتولوژیکال در تشخیص این بیماری‌ها به خصوص به عنوان روش تشخیص سریع حین عمل جراحی مورد ارزیابی قرار گیرد. مزیتی که این روش نسبت به روش‌های مرسوم هیستوپاتولوژیکال دارد ساده‌تر بودن کار روی نمونه‌ها، نیاز به وسایل محدودتر و صرف وقت و هزینه کم‌تر می‌باشد، به طوری که می‌تواند(با توجه به نتایجی که در پی خواهد آمد) به عنوان یک روش تشخیص قابل قبول در کنار FS(Frozen Section) و یا به تنهایی در تشخیص حین عمل جراحی روی تومورهای مغز و نخاع مورد استفاده قرار گیرد. هدف در مطالعه حاضر تعیین درصد هماهنگی (Correlation) بین نتایج دو روش سیتولوژیکال و هیستوپاتولوژیکال در تشخیص نئوپلاسم‌های مغز و نخاع بود، لذا با توجه به نتایج حاصل از بررسی ۵۰ نمونه مورد مطالعه مقادیر درصد هماهنگی کلی(Total Correlatin)، درصد هماهنگی کامل (Complete Correlation) و درصد هماهنگی نسبی(Correlation Partial) تعیین شده است. لازم به ذکر است که در اکثر مقالات از مقدار درصد هماهنگی کلی به عنوان میزان دقت تشخیصی یا (Diagnostic Accuracy) استفاده شده است.[۲]

I) استادیار گروه آسیب‌شناسی، دانشکده پزشکی، دانشگاه علوم پزشکی و خدمات بهداشتی ـ درمانی ایران.

II) متخصص آسیب‌شناسی، دانشگاه علوم پزشکی و خدمات بهداشتی ـ درمانی ایران.(*مولف مسئول)



[ Downloaded from rjms.iums.ac.ir on 2026-01-30 ]

**روش بررسی**

در مطالعه حاضر که نوعی مطالعه مقایسه‌ای توصیفی(Comparative-Descriptive) می‌باشد، جامعه پژوهش بیماران مبتلا به نئوپلاسم‌های مغز و نخاع بوده که با توجه به معاینات بالینی و بررسی‌های رادیولوژیک، این تشخیص برای آن‌ها مطرح شده است. نمونه پژوهش مقداری از بافت تازه و فیکس نشده مغز یا نخاع بوده است که در حین عمل جراحی به بخش پاتولوژی ارسال می‌شد(در ظرف حاوی نرمال سالین). روش نمونه‌گیری از نوع Non Probability بوده و تعداد ۵۰ بیمار مراجعه کننده به مرکز جراحی اعصاب بیمارستان حضرت رسول اکرم(ص) انتخاب شده‌اند(از اسفند سال ۸۰ تا خرداد سال ۸۲).

نمونه‌های ارسال شده در بخش پاتولوژی سریع مورد بررسی ماکروسکوپی قرار می‌گرفت. سپس به آرامی به وسیله یک گاز خشک شده و به ۳ روش، Scrape، Squach و Touch اسلایدهای سیتولوژی تهیه می‌شد. از اسلایدهای حاصل از هر یک از روش‌های گفته شده، ۱ عدد بعد از خشک شدن(Air dried)، با گیمسا رنگ‌آمیزی می‌شد و دیگری سریع در الکل اتانل ۹۵٪ قرار می‌گرفت و بعد از فیکس شدن با روش پاپانیکولایو رنگ‌آمیزی می‌شد. در مورد نمونه‌های با سایز کوچک فقط از روش Touch یا Touch+Squash استفاده شد. قبل از بررسی هر نمونه ابتدا با استفاده از پرونده بیمار شرح حال کاملی از بیمار شامل سن، جنس، علائم عصبی بیمار، مدت علائم مذکور، سابقه نمونه برداری‌های قبلی از وی و یافته‌های حین عمل جراحی تهیه می‌شد. در ضمن گزارش بررسی‌های رادیولوژیک بیمار شامل CTاسکن و MRI به خصوص از نظر محل دقیق ضایعه و وجود یا عدم Enhancement در گرافی‌های با کنتراست به طور دقیق مطالعه شد. سپس اسلایدهای تهیه شده توسط دو پاتولوژیست و با استفاده از میکروسکوپ ۳ چشمی Olympus BH-2 مورد بررسی قرار گرفت و با توجه به شرح حال و یافته‌های میکروسکوپی موجود در اسلایدهای سیتولوژی تشخیص و یا تشخیص‌های افتراقی مطرح شد. بدیهی است این بررسی‌ها بدون اطلاع از تشخیص‌های هیستوپاتولوژیکال بعدی نمونه‌ها بوده است.

**نتایج**

تعدادی از مهم‌ترین یافته‌های میکروسکوپیک موجود در اسلایدها که در ارایه تشخیص کمک کننده بوده است در جدول شماره ۱ آمده است. در ضمن در پایان این قسمت تصاویر میکروسکوپی تعدادی از نمونه‌ها آمده است(تصاویر شماره ٤-۱). با توجه به یافته‌های فوق و براساس شرح حال بیمار تشخیص و یا تشخیص‌های افتراقی سیتولوژیکال مطرح شد که برای مقایسه بهتر با پاسخ نهایی هیستوپاتولوژیکال در جدول شماره ۲ در دو ستون مقابل یکدیگر لیست شده‌اند.

**جدول شماره ۱**- یافته‌های موجود در اسلایدهای سیتولوژی مورد مطالعه

| تشخیص نهایی تومور | یافته‌ها |
|---|---|
| استروسیتوم‌ها(درکل) | زمینه فیبریلار با درجاتی از پلیومورفیسم هسته |
| استروسیتوم‌های درجه بالا | پلیومورفیسم قابل توجه هسته، پرولیفراسیون اندوتلیال |
| گلیوبلاستوما مولتی فرم | پلیومورفیسم شدید هسته، میتوز، پرولیفراسیون اندوتلیال، تکه‌های هسته |
| پلیومورفیک گزانتواستروسیتوم | سلول‌های چند هسته‌ای حاوی هستک، پلیومورفیسم شدید و سیتوپلاسم زیاد |
| اپاندیموم | زمینه فیبریلار، هسته‌های گرد تا مکعبی با سیتوپلاسم مشخص، تجمع دور عروقی هسته‌ها، روزت، وجود ساختارهای پاپیلاری، وجود Groove در بعضی هسته‌ها، سلول‌های با نمای اپی‌تلیوئید، هسته‌های نسبتاً دوکی تا Plump حاوی انکلوزیون با نمای سن‌سی‌شیال و Whorling، اجسام ساموما |
| منتژیوم | هسته‌های دوکر تا گرد تقریبا یک شکل، هستک بارز، سلولاریته بالا، روزت، میتوز |
| مدولوبلاستوم | هسته‌های با نمای خوش‌خیم نسبتاً یک شکل با سیتوپلاسم نسبتاً زیاد، سلول‌های با نمای Discohesive با ساختارهای پاپیلاری |
| ادنوم هیپوفیز | |
| شوانوما | سلول‌های دوکی و گاهی مواج با نمای سن سی‌شیال، وجود ماده موکویید در زمینه سلول‌های سنگ‌فرشی زیاد(با هسته و بدون هسته)، وجود کراتین |
| نوروفیبروم | |
| کیست اپی‌درموئید | |



[ Downloaded from rjms.iums.ac.ir on 2026-01-30 ]

**جدول شماره ۲**- تشخیص‌های سیتولویکال حاصل از بررسی ۵۰ مورد نئوپلاسم مغز و نخاع

| تشخیص‌های نهایی هیستوپاتولوژیکال | تعداد موارد | تشخیص‌های سیتولوژیکال حین عمل جراحی | تعداد موارد |
|---|---|---|---|
| Glial Tumors | ۱۶ | | |
| -Astrocytoma II-III | ۲ | Low grade astrocytoma | ۱(C) |
| | | GBM | ۱(P) |
| -Poliocytic astrocytoma | ۱ | Low grade astrocytoma | ۱(C) |
| -Pleomorphic xanthoastrocytoma | ۱ | Phomorphic xanthouastrocytoma | ۱(C) |
| -High grade astrocytoma | ۱ | Malignant neoplasm | ۱(P) |
| -GBM | ۵ | Astrocytoma III | ۳(P) |
| | | GBM | ۲(C) |
| -Anaplastic oligodendroglioma | ۱ | High grade neoplasm | ۱(P) |
| -Ependymoma | ۲ | Ependymoma | ۲(C) |
| -Anaplastic ependymoma | ۱ | Anaplastic ependymoma | ۱(C) |
| -Sub ependymoma | ۱ | High grade astrocytoma | ۱(N) |
| -High grade glioma | ۱ | Malignant neoplasm | ۱(P) |
| Meningioma | ۱۳ | Menigioma | ۱۳(C) |
| Malignant meningioma | ۱ | Malignant meningioma | ۱(P) |
| | | R/O GBM | |
| Malignant hemangiopericytoma | ۱ | Meningioma with possibility of hemangiopericytoma | ۱(C) |
| Pituitary adenoma | ۳ | Pituitary adenoma | ۳(C) |
| Medulloblastoma | ۳ | Medulloblastoma | ۳(C) |
| Hemangioblastoma | ۱ | High grade tumor | ۱(P) |
| | | R/O Malignant meningioma | |
| Schwannoma | ۳ | Schwannoma | ۲(C) |
| | | Unsatisfactory | ۱(N) |
| Neurofibroma | ۲ | Bening tumor compatible with schwannoma | ۱(P) |
| | | Neurofibroma | ۱(C) |
| Epidermoid cyst | ۲ | Epidemoid cyst | ۲(C) |
| Malignant lymphoma | ۱ | Lymphoma | ۱(C) |
| Melanoma | ۱ | D/D Lymphoma | ۱(P) |
| | | Gemistocytic astrocytom | |
| | ۱ | Metastasis | |
| Metastatic adenocarcinoma | ۱ | Metastatic adenocarcinoma | ۱(C) |
| Necrotic material | ۱ | Unsatisfactory | |
| Unsatisfactory | | Unsatisfactory | |

GBM=Glioblastoma multiformis

(C): Complete Correlation یا هماهنگی کامل، مواردی که در تشخیص‌های سیتولوژیکال هم منشاء سلولی و هم خوش‌خیمی یا بدخیمی تومور هماهنگ با تشخیص نهایی هیستوپاتولوژیکال بوده است. (P): Partial Correlation یا هماهنگی نسبی، مواردی که در تشخیص‌های سیتولوژیکال یا منشاء سلولی و یا بدخیمی یا خوش‌خیمی(ولی نه هر دو) هماهنگ با تشخیص نهایی هیستوپاتولوژیکال بوده است. (N): No Correlation یا عدم هماهنگی، مواردی که تشخیص‌های سیتولوژیکال با تشخیص‌های نهایی هیستوپاتولوژیکال تایید نشده است.[۱و ۳]



[ Downloaded from rjms.iums.ac.ir on 2026-01-30 ]

در ادامه به مهم‌ترین یافته‌های موجود در جدول شماره ۲ اشاره می‌شود: از ۱۶ مورد تومورهای گلیال که در بین ۵۰ نمونه بیش‌ترین تعداد را به خود اختصاص داده است، برای نیمی از آن‌ها تشخیص به دست آمده از بررسی سیتولوژیکال همان تشخیص نهایی بوده است، در ۴۳/۵٪ موارد هماهنگی تشخیص به طور نسبی بوده است و در یک مورد نیز، تشخیص سیتولوژیکال اشتباه بوده است. نکته شایان توجه آن است که در مورد ۵ نمونه GBM، در ۳ مورد هماهنگی تشخیص نسبی بوده است. هم‌چنین در بین تومورهای گلیال دو مورد اپاندیموم و یک مورد Pleomorphic Xantho Astrocytoma نیز وجود داشت که با توجه به یافته‌های کمک کننده در سیتولوژی و نیز محل تومور در هر ۳ مورد تشخیص دقیق مطرح شد. تومورهای دیگری که در بین نمونه‌های مورد مطالعه بعد از تومورهای گلیال بیش‌ترین تعداد را داشته است مننژیوم‌ها بوده‌اند که برای هر ۱۳ مورد آن‌ها تشخیص سیتولوژیکال همان تشخیص نهایی بوده است. البته در بین نمونه‌ها ۳ مورد مدولوبلاستوم و ۳ مورد ادنوم هیپوفیز نیز به چشم می‌خورد که با کمک یافته‌های سیتولوژی محل کلاسیک این تومورها تشخیص سیتولوژیکال آن‌ها نیز همان تشخیص نهایی بوده است. نکته دیگری که در این قسمت به آن اشاره می‌شود مقایسه نتایج به دست آمده از روش‌های مختلف سیتولوژیکال بکار رفته در این مطالعه یعنی تهیه Touch، Scrape، Squash بوده است. ـ در اسلایدهای تهیه شده به روش Touch مشخصات هسته و سیتوپلاسم سلول بهتر نمایان است.

ـ در اسلایدهای تهیه شده به روش Squash میزان سلولاریته نسبت به Touch بیش‌تر بوده اما میزان تخریب سلولی نیز بیش‌تر بوده است، در ضمن رگ‌ها نیز بیش‌تر مشخص بود.

ـ در روش Scrape سلولاریته از Touch بالاتر ولی از Squash کم‌تر بوده است. البته میزان تخریب سلولی مانند Squash نسبت به Touch بیش‌تر بوده است. ـ در ضمن در رنگ‌آمیزی پاپانیکولایو در مقایسه با رنگ‌آمیزی گیمسا زمینه فیبریلار و مشخصات هسته بهتر معلوم بوده است. در روش گیمسا سیتوپلاسم سلول و زمینه میکسوئید بافت‌ها بهتر رنگ گرفت.

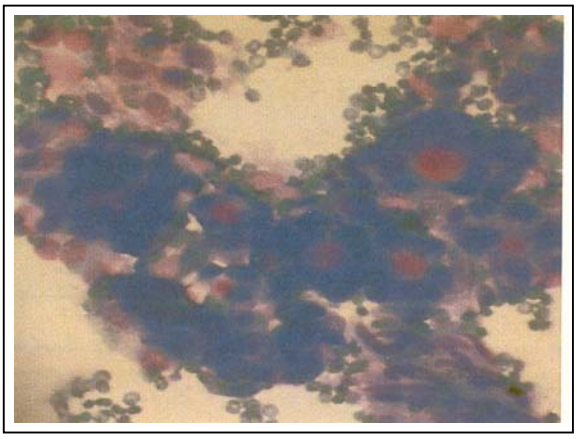

**تصویر شماره ۱**- اپاندیموم(ساختارهای روزت)

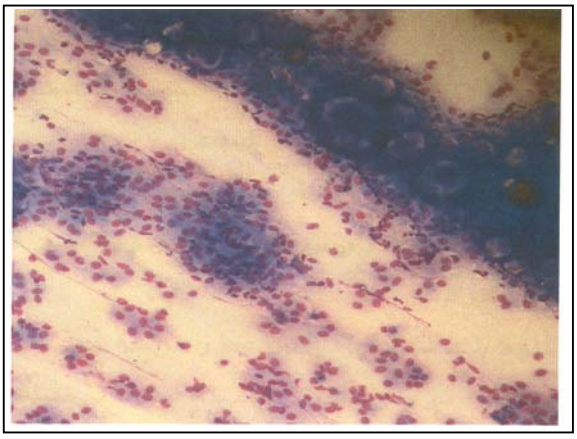

**تصویر شماره ۲**- مننژیوم(نوع پساموماتو)

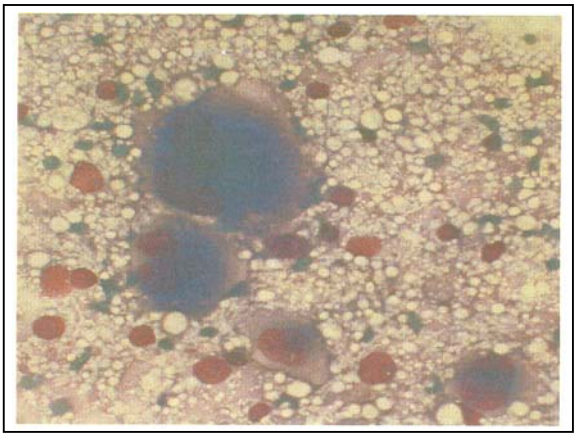

**تصویر شماره ۳**- پلیومورفیک گزانتواستروسیتوما



[ Downloaded from rjms.iums.ac.ir on 2026-01-30 ]

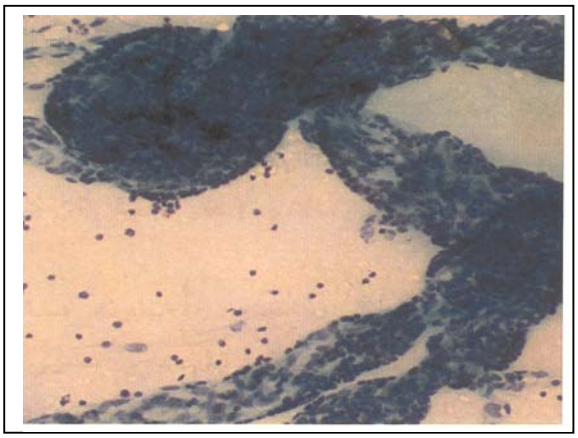

**تصویر شماره ۴**- پرولیفراسیون اندوتلیال(استروسیتوما)

**بحث و نتیجه‌گیری**

با توجه به نتایجی که قبلا به آن اشاره شد نکات زیر در خور توجه می‌باشد: در مورد تومورهای گلیال به خصوص آن‌هایی که درجه بالا داشته‌اند، در تشخیص‌های سیتولوژیکال درجه(Grade) تومور پایین‌تر از حد واقعی در نظر گرفته شد، به عنوان مثال در مورد ۵ نمونه GBM در ۳ مورد تشخیص استروسیتوم درجه ۳ مطرح شده است. علت، حذف مواد نکروتیک از روی اسلایدهای سیتولوژی بوده و این همان نکته‌ای است که در مقالات مختلف به آن اشاره شده است. در مورد مننژیوم‌ها و با توجه به تعداد آن‌ها در مطالعه حاضر، تشخیص‌های سیتولوژیکال بیش‌ترین هماهنگی کامل را با تشخیص‌های نهایی هیستوپاتولوژیکال داشته است.

برای دو نمونه کیست اپی‌درموئید، تشخیص‌های سیتولوژیکال صحیح بوده است. در مقالات مختلف[٤] نیز برای روش‌های سیتولوژیکال کارایی بالایی(حتی بیش از FS) در تشخیص این ضایعه در نظر گرفته شده است. لذا از بین ٤٨ نمونه(دو نمونه از مطالعه حذف شد)، در ۳۵ نمونه هماهنگی تشخیص کامل وجود داشته است(۷۳٪) در ۱۰ نمونه هماهنگی تشخیص نسبی بوده است(۲۱٪) در ۳ نمونه نیز تشخیص‌های سیتولوژیکال با نهایی، هماهنگی نداشت(٦٪)، لذا بطور خلاصه در مطالعه حاضر حدود ۹٤٪ هماهنگی کل(شامل ۷۳٪ هماهنگی کامل و ۲۱٪ هماهنگی نسبی) بین تشخیص‌های سیتولوژیکال و هیستوپاتولوژیکال وجود داشته است.(علت حذف شدن دو نمونه نامناسب بودن آن‌ها برای بررسی‌های سیتولوژیکال و هیستوپاتولوژیکال بوده است.) نمودارهای ۱ و ۲ فراوانی نمونه‌های مورد بررسی و میزان هماهنگی‌های تشخیص را در مورد آن‌ها نشان می‌دهد.

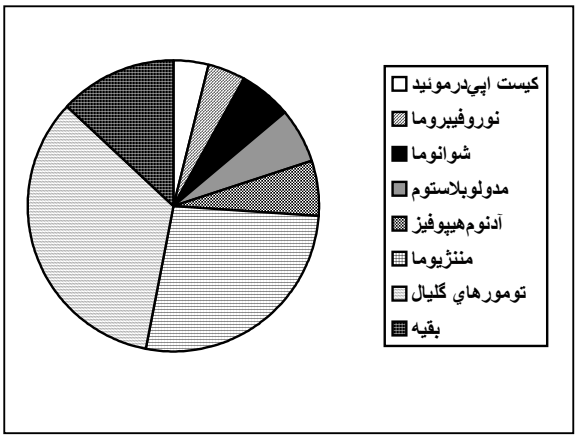


**نمودار شماره ۱**- فراوانی تومورهای مورد مطالعه

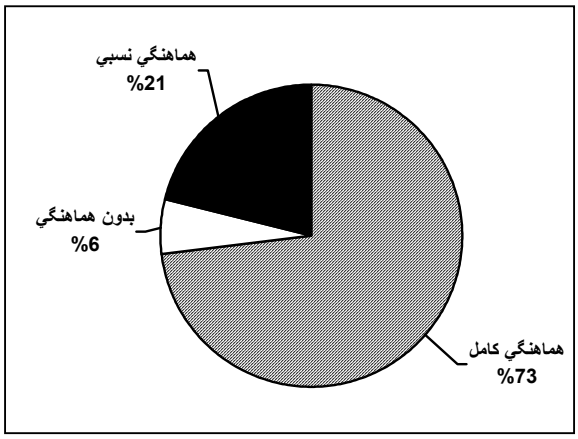


**نمودار شماره ۲**- میزان انواع هماهنگی‌های تشخیصی در مطالعه حاضر

نکته‌ای که در پایان این قسمت به آن اشاره می شود ضرورت بالا بردن مهارت‌های تشخیصی روی نمونه‌های بافتی اندک است. به عنوان مثال، امروزه با افزایش روز افزون تعداد نمونه‌های(SB(Stereotactic Biopsy از مغز مواجه هستیم که مقدار نمونه‌های حاصل از این روش مختصر بوده است و لذا جهت تشخیص آسیب‌شناسی باید



[ Downloaded from rjms.iums.ac.ir on 2026-01-30 ]

روشی به کار برده شود که میزان هدردهی نمونه را به حداقل برساند.[۱۲-۵] با توجه به این مساله که در روش FS به مقدار قابل توجهی نمونه بافتی نیاز است و در ضمن با توجه به این که نمونه باقی مانده در پایان این روش، دچار آرتی‌فکت ناشی از انجماد می‌شود بدیهی است بررسی سیتولوژیکال نمونه‌های کوچک SB روش بهتری است. در ضمن فایده دیگر تهیه اسلایدهای سیتولوژی آن است که ICC یا(Immunocytochemistry) با استفاده از فلورسانس یا روش پراکسیداز[۱۳] و نیز مطالعات سیتوژنیک[۱۴] به واسطه روش FISH یا (Fluorescence In Situe Hybridization) را می‌توان روی اسلایدها انجام داد. در ضمن در مطالعاتی که اخیراً صورت گرفته است به اهمیت روش‌های سیتولوژیک در تشخیص نئوپلاسم‌هایی مانند نوروسیتوم، گلیوسارکوم و اولیگودندروگلیوم آناپلاستیک اشاره شده است. یافته‌های سیتولوژیک در نوروسیتوم[۱۵] وجود سلول‌های گرد و یک شکل با حاشیه سیتوپلاسمی نامشخص و کروماتین گرانولی ظریف و هستک کوچک می‌باشد. در گلیوسارکوم[۱۶] هر دو جزء گلیال و مزانشیمی به همراه شبکه مویرگی فراوان و میتوز بالا دیده می‌شود. در اولیگودندروگلیوم آناپلاستیک[۱۷] نیز همانند اولیگودندروگلیوم معمولی تهیه اسمیر در کنار FS کمک زیادی در تشخیص حین عمل می‌کند.

به عنوان نتیجه‌گیری می‌توان گفت که از سیتولوژی می‌توان در تشخیص حین عمل تومورهای مغز و نخاع، با توجه به علائم کلینیکی بیمار، استفاده نمود و با وجود این که در این پژوهش از(FS(Frozen Section استفاده نشده است، به نظر می‌آید سیتولوژی می‌تواند همراه با FS در یک آزمایشگاه مجهز به تشخیص بیماری‌ها کمک کند و در مراکز فاقد دستگاه FS جایگزین آن شود. در ضمن با توجه به نتایج حاصل از بررسی اسلایدها در مطالعه حاضر در روش Touch مشخصات سلولی(شامل هسته و سیتوپلاسم) و در روش Smear(یا Squash) سلولاریته و عروق بافتی بهتر می‌تواند بررسی شود، لذا انجام هر دو روش ضروری به نظر می‌رسد.

نکته آخر این که با توجه به یافته‌های مطالعه حاضر و با استناد به مقالات[۴]، روش سیتولوژیکال در تشخیص بعضی ضایعات از جمله کیست اپی‌درموئید کارآیی بهتری از روش FS دارد.

**تقدیر و تشکر**

در پایان لازم می‌دانیم از اساتید محترم بخش جراحی مغز و اعصاب بیمارستان حضرت رسول اکرم(ص) بویژه جناب آقای دکتر کاظمی و نیز پرسنل محترم بخش پاتولوژی و اتاق عمل بیمارستان حضرت رسول اکرم(ص) که در ارائه این پژوهش نهایت هم‌کاری را داشته‌اند، صمیمانه تشکر و قدردانی نماییم.

**منابع**

1- Firlik KS, Martinez AJ, Lunsford LD. Use of cytological preparations for the intraoperative diagnosis of stercotactically obtained brain biopsies: a 19-year experience and survey of neuropathologists. J. Neurosurg 1999; 91: 454-8.

2- Ironside GW, Moss TH, Louis DN. Diagnostic pathology of Nervous system tumors. 1 st ed. London: Churchill livingstone; 2002. P. 40-52.

3- Ironside J. Update on central nervous system cytopathology. Brain smeartechnique. J. Clin. Pathol, 1994; 47: 683-8.

4- Reyes MG, Homsi MF, McDonald LW, Roberta PG. Imprints, smears and frozen sections of brain tumors Neurosurgery, 1991; 29: 575-9.

5- Atkinson BF, Silverman JF. Atlas of difficult diagnoses in cytopathology. 2nd ed. Philadelphia: W.B.Saunders Company; 1998. P. 259-98.

6- Bancroft JD, Sterens A. Theory and practice of histological techniques; 3rd ed. London: Churchill livingstone; 1990. P. 466-7.

7- Eisenhardt L, Cushing H. Diagnosis of intracranial tumors by supravital technique. Am. J. Pathol, 1930; 6: 541-52.

8- Mennel HD, Rossberg C, Lorenz H. Reliability of simple cytological methods in brain tumor biopsy diagnosis. Neurochirurgia, 1989; 32: 129-34.



[ Downloaded from rjms.iums.ac.ir on 2026-01-30 ]

9- Ferracini R, Poletti V, Manetto V. Smear biopsy for on the spot diagnosis in stereotactic surgery of CNS tumors: Experience of 101 cases. Intal. J. Neurol. Sci, 1987; 8: 347-9.

10- Kleihues P, Volk B, Anagnostopoulos J. Morphologic evaluation of stereotactic brain tumor biopsies. Acta Neurochir(suppl), 1984; 33: 171-81.

11- Salmon I, Levivier M, Cambry I. Assessment of nuclear size, nuclear DNA content and prolifration index in stereotaxic biopsies from brain tumors. J. Neuropathol. Appl. Neurobiol, 1993; 19: 507-18.

12- Yachnis AT. Intraoperative consultation for nervous system lesions, Semin. Diagn. Pathol, 2002(Nov); 19(4): 192-206.

13- Kitchen ND, Bradford R, McLaughlin JE. The value of pre-operative smear examination during stereotactic biopsy. Acta Neurochir, 1993; 121: 196-8.

14- Alesch F, Kitz K, Koos WT, Ostertag CB. Diagnostic potential of stereotactic biopsy of Midline lesions. Acta. Neurochirurgica.(suppl), 1991; 53: 33-6.

15- Sugita Y, Tokunaga O, Morimatsu M, Abe H. Cytodiagnosis of central neurocytoma in intraoperative preparations. Acta. Cytol, 2004(Mar-Apr); 48(2): 194-8.

16- Parwani AV, Berman D, Burger P, Alis Z. Gliosarcoma: cytopathologic characteristics on fine needle aspiration(FNA) and intraoperative touch imprint. Diagn. Cytopathol, 2004(Feb); 30(2): 77-81.

17- Goh SG, Chuah KL. Role of intraoperative smear cytology in the diagnosis of anaplastic oligodendroglioma: A case report. Acta. Cytol, 2003(Mar-Apr); 47(2): 293-8.



[ Downloaded from rjms.iums.ac.ir on 2026-01-30 ]

# A Comparative Study between Results of Histopathological and Cytological Examination in Fifty Central Nervous System Neoplasms

**M. Kadivar, MD** [I] ***M. Bagheri Mansouri, MD** [II] **A.R. Sadeghipour, MD** [I]

## Abstract

The goals of the present study were to analyze the accuracy of cytological techniques for the intra-operative diagnosis of central nervous system tumors. In this study, 50 patients with brain or spinal tumor (according to the previous physical examination and imaging studies) were evaluated in the neurosurgery center of Hazrat Rasoul-e-Akram Hospital. Cytological methods including touch, scrape and squash were performed on the fresh tissue specimen received during neurosurgical procedure. Later, cytological diagnoses were compared with final histopathological diagnoses of the same specimens. This comparison revealed 94% correlation between cytological and histopathological diagnoses(including 73% complete, 21% partial and 6% no correlation). In this study the highest rate of correlation was in cases with meningiomas, glial tumors, pituitary adenomas, medulloblastomas and epidermoid cysts.

**Key Words:** **1) Tumor 2) Central Nervous System**

**3) Cytological Examination**

**4) Histopathological Examination**

***I)*** *Assistant Professor of Pathology Department. School of Medicine. Iran University of Medical Sciences and Health Services. Tehran, Iran.*
***II)*** *Pathologist. Iran University of Medical Sciences and Health Services. Tehran, Iran. (*Corresponding Author)*



[ Downloaded from rjms.iums.ac.ir on 2026-01-30 ]