

گزارش ۱ مورد تزریق ناخواسته فرمالین در ناحیه پلک و رتروبولبار

چکیده

بیماری که در این مقاله معرفی می‌شود خانم ۷۸ ساله‌ای است که برای بی‌حسی عمل کاتاراکت به طور اشتباه مخلوطی از لیدوکائین و فرمالین در ناحیه رتروبولبار و پلک وی تزریق شده بود. به دنبال این تزریق، کنتراکچر پلک‌ها، کراتوپاتی ناشی از باز ماندن شکاف پلکی، انسداد شریان مرکزی و شریان افتالمیک و سندرم ایسکمی چشمی بروز کرد. پس از جست‌وجوهای انجام شده در تمام متون پزشکی مشخص شد که این مورد اولین گزارش از تزریق ناخواسته هم‌زمان فرمالین در ناحیه رتروبولبار و پلک‌ها می‌باشد. در این گزارش سمیت فرمالین به طور مشخص مرور شده و اثرات بالینی آن در این ۲ ناحیه خاص بررسی شده است. هدف از این گزارش هشدار به تمام هم‌کاران در جهت دقت بیشتر برای جلوگیری از بروز عوارض بوده است.

*دکتر مصطفی سلطان‌سنجری I

دکتر مسیح هاشمی II

کلیدواژه‌ها: ۱- فرمالین ۲- تزریق رتروبولبار ۳- انسداد شریان مرکزی شبکیه
۴- انسداد شریان افتالمیک

مقدمه

بوپی واکائین یا بی‌کربنات برای ارسال نمونه به آزمایشگاه نگهداری کنند.

فرمالین در صورت تماس با بافت‌های زنده به راحتی در آن‌ها منتشر شده و با پروتئین‌ها پیوند می‌شود و آن‌ها را تخریب می‌کند. این ماده با غلظت‌های کم می‌تواند با RNA و DNA ترکیب شده و موجب بروز شکاف در DNA و مهار ساخته‌شدن RNA گردد.^(۱)

فرمالین یک ثابت‌کننده بافتی است که در تمام اتاق‌های عمل وجود دارد و در صورت نیاز به ارسال نمونه بافتی به آزمایشگاه از آن استفاده می‌شود.

این ماده مایع بدون رنگ با بوی بسیار محرک است که اغلب در ظرف‌های در بسته نگهداری می‌شود. در اتاق‌های عمل چشم چون نمونه‌های بیوپسی کوچک می‌باشد ممکن است فرمالین را در ویال‌های خالی لیدوکائین،

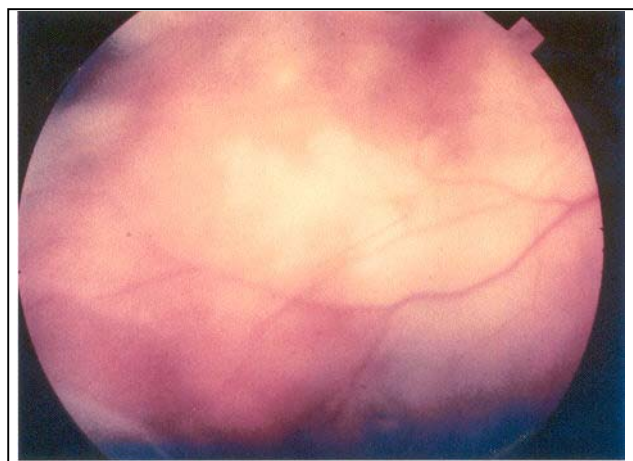
I) استادیار بیماری‌های چشم، بیمارستان حضرت رسول اکرم(ص)، خیابان ستارخان، نیایش، دانشگاه علوم پزشکی و خدمات بهداشتی - درمانی ایران (*مؤلف مسئول)

II) دانشیار بیماری‌های چشم، دانشگاه علوم پزشکی و خدمات بهداشتی - درمانی ایران.

بعد از ظهر همان روز ادم پلک‌ها افزایش یافت و به پلک‌ها و پیشانی سمت مقابل نیز گسترش یافت. صبح روز دوم میزان بینایی در حد ۲ متر شمارش انگشتان و ادم پلک‌ها مانند روز قبل بود اما تعداد سلول‌ها در اتاق قدامی به حد ۲+ افزایش یافته و قرنیه دچار ادم شده بود. در فوندوسکوپ، در ناحیه ماکولا منظره Cherry red spot مشاهده شد که با توجه به آن تشخیص انسداد شریان مرکزی شبکیه (Central Retinal artery occlusion = CRAO) و احتمال سلولیت اربیت مطرح گردید. در سی‌تی‌اسکن به عمل آمده در آن زمان حباب‌های هوا در اربیت دیده شد.

با مراجعه به ویال‌های تزریقی لیدوکائین و بوپی‌واکائین جراح متوجه شد که ویال بوپی‌واکائین حاوی فرمالین ۴٪ بوده است. صبح روز سوم دید بیمار در حد درک نور (L.P) و معاینه سگمان قدامی مشابه روز قبل بود.

در فوندوسکوپ Cherry-red spot وجود نداشت اما شبکیه در تمام بخش‌ها به شدت ادماتو بود که نشان‌دهنده انسداد شریان افتالمیک بوده است. (تصویر شماره ۱)



تصویر شماره ۱- ایسکی شدید شبکیه. نواحی سفید نشان‌دهنده ایسکی کوروئید است.

در روز چهارم کنتراکچر پلک‌ها ظاهر شد و شکاف پلکی در زمان بستن چشمی باز باقی می‌ماند. در فوندوسکوپ

براساس جست‌وجوی انجام شده در متون پزشکی تنها ۱ مورد گزارش از تزریق ناخواسته فرمالین در پلک طی بلفاروپلاستی وجود داشت.^(۲)

گزارش حاضر اولین مورد تزریق رتروبولبار و دومین گزارش تزریق پلکی این ماده می‌باشد و هدف از آن آگاه کردن هم‌کاران در رابطه با توجه بیشتر در تمام مراحل جراحی بوده است.

معرفی بیمار

بیمار خانم ۷۸ ساله‌ای بود که با تشخیص کاتاراکت چشم راست کاندید عمل جراحی شده بود.

چشم چپ سودوفاک بوده و مشکل خاصی وجود نداشت. برای بی‌حسی از تزریق رتروبولبار مخلوط لیدوکائین ۲٪ به میزان ۲ میلی‌لیتر و بوپی‌واکائین ۰/۵٪ به میزان ۱ میلی‌لیتر استفاده شد و به طور هم زمان ۲/۵ میلی‌لیتر از ترکیب ذکر شده در پلک‌های فوقانی و تحتانی تزریق گردید.

بعد از تزریق بیمار دچار سردرد نسبتاً شدیدی شد اما بعد از ۱۰ دقیقه به طور کامل از بین رفت و عمل جراحی به صورت موفقیت‌آمیزی خاتمه یافت.

حدود ۴ ساعت پس از خاتمه عمل، بیمار دچار درد شدید پری‌اربیتال شد که با مصرف مکرر قرص استامینوفن کدین درد وی کاهش یافت.

صبح روز بعد درد قابل توجهی وجود نداشت اما تورم شدیدی در تمام ناحیه پری‌اربیتال و پیشانی بدون تندرنس قابل مشاهده بود.

دید بیمار در حد ۲ متر شمارش انگشتان بود و در معاینه سگمان قدامی تا حدی که در معاینه امکان‌پذیر بود، مشکلی وجود نداشت و معاینه سگمان خلفی در این روز انجام نشد.

با توجه به این یافته‌ها تشخیص واکنش آلرژیک نسبت به داروها مطرح گردید. به همین دلیل درمان با کورتیکواستروئید و آنتی‌بیوتیک سیستمیک و موضعی شروع شد.

در این حالت معمولاً فرم ۴٪ فرمالین یا فرمالدئید به کار می‌رود.^(۳)

وزن مولکولی فرمالین ۳۰ کیلو دالتون بوده و محلول ۴٪ آن اسمولاریته‌ای به میزان ۳۰۰ میلی‌اسمول در لیتر دارد. نقطه جوش آن ۲۱- درجه سانتی‌گراد می‌باشد.

فرمالین علاوه بر فرمالدئید دارای ۱۵-۷٪ متانول است که از پلیمریزاسیون آن جلوگیری می‌کند.^(۴) فرمالدئید در همه جا از جمله اشیای خانگی، لباس، شامپو، خمیردندان، آب آشامیدنی و غیره^(۵) و به طور طبیعی در بدن وجود دارد و یک متابولیت واسطه‌ای در آنابولیس پورین‌ها و تیمین می‌باشد.^(۶)

مقدار طبیعی آن ۳ تا ۱۲ نانوگرم در هر گرم بافت انسانی^(۷) و دوز کشنده آن در انسان حدود ۹۰-۳۰ میلی‌لیتر از محلول ۴٪ است.^(۷)

راه‌های تماس با فرمالدئید شامل ریه، پوست، مخاط و تزریق می‌باشد.^(۸، ۹)

فرمالین به راحتی از مخاط عبور کرده و با بسیاری از مواد در بدن پیوند می‌شود که مهم‌ترین آن‌ها پروتئین‌های بافتی هستند. هم‌چنین سبب باز شدن زنجیره DNA شده و ساخته شدن RNA را مهار می‌کند^(۱) بنابراین در بیمار معرفی شده نیز بعد از تزریق محلول رقیق شده فرمالین، این ماده در تمام قسمت‌های اربیت و پلک‌ها انتشار یافت و با تمام ساختمان‌های موجود در این بخش‌ها و پروتئین‌های موجود در این قسمت باند شده و سبب اختلال عمل‌کرد در سراسر اربیت و ایجاد ادم شدید در این ناحیه شده بود.

فرمالدئید یک آنژیوتوکسین قوی است^(۱۰) به همین دلیل موجب انسداد عروقی پیش‌رونده در بیمار این مطالعه شده بود که شامل انسداد شریان مرکزی شبکیه و شریان افتالمیک بوده است.

این انسداد عروقی در شریان‌های سیلیاری قدامی نیز رخ داده و موجب بروز ایسکمی سگمان قدامی به صورت ادم قرنیه و یووئیت شده بود.

این احتمال وجود دارد که ایسکمی پیش‌رونده به علت رقیق شدن فرمالین با لیدوکائین رخ داده باشد و در

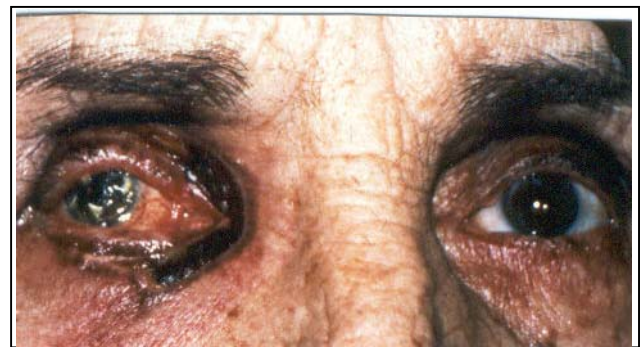نواحی متعدد سفید رنگ در سطح کورویید به اندازه ۲-۳ برابر قطر دیسک مشاهده گردید که در فلورسئین آنژیوگرافی این نواحی هیپرفلورسئین و نشان‌دهنده انفارکت کورویید بود.

در روز دوازدهم نقص وسیع اپی‌تلیوم قرنیه ناشی از باز باقی ماندن شکاف پلکی رخ داد.

ادم قرنیه و Keratic precipitates در سراسر اندوتلیوم قرنیه وجود داشت و میزان سلول در اتاق قدامی در حد ۳+ بود.

روز بیست‌ویکم تار سورافی برای جلوگیری از باز باقی ماندن بیش‌تر شکاف پلکی انجام شد. شش هفته بعد دید بیمار در حد درک نور و قرنیه و اسکولاریزه بود، شبکیه ایسکمیک و عروق آن شدیداً نازک شده بود. در پلک‌ها کنتراکچر واضحی وجود داشت (تصویر شماره ۲).

شش ماه بعد از عمل دید بیمار در حد درک نور بود، پلک‌ها کنتراکچر کم‌تری داشته و شکاف پلکی در زمان بستن چشم ۳ میلی‌متر بود. قرنیه به شدت اسکولاریزه و کدر مشاهده شد و در معاینه شبکیه عروق به طور قابل توجهی نازک شده بودند.



تصویر شماره ۲- کنتراکچر شدید پلک‌ها

بحث

فرمالین مایعی است که از حل شدن فرمالدئید در آب به دست می‌آید و از آن برای ثابت کردن بافت‌های مختلف جهت بررسی آسیب‌شناسی استفاده می‌شود.

of tissue artifact. Graefe's Arch clinic EXP ophthalmol 1995; 233: 366-70.

5- Chang CC, Gershwin ME. Perspectives on formaldehyde toxicity: Separating Fact from fantasy. Regulatory and pharmacology 1992; 16: 150-60.

6- Krebe HA, Hems R, Tyler B. The regulation of folate and methionine metabolism. Biochemical Journal 1976; 158: 341-53.

7- Mayers JA, Mall J, Doolas A, Agarwal A. Absorption kinetics of rectal formalin instillation. World Journal of surgery 1997; 21: 886-9.

8- Sidhu KS, Sidhu JS. An alleged poisoning with methanol and formaldehyde. Veterinary and Human toxicology 1985; 40: 254-260.

9- Kilburn KH. Pulmonary and neurobehavioral effects of formaldehyde exposure. Archives of Environmental Health 1985; 40: 254-60.

10- Pandey CK, Agarwal A, Baronia A, Lee A. Toxicity of ingested formalin and its management. Human & Experimental toxicology 2000; 19: 360-6.

صورتی که غلظت فرمالین بیش‌تر بود، سبب ایسکمی شدیدتر و مرگ کامل بافتی می‌گردید که در نتیجه آن وضعیت ظاهری بیمار نیز بدتر می‌شد و شاید تخلیه چشم ضرورت می‌یافت.

درد شدید بعد از تزریق فرمالین زمانی که بی‌حسی ناشی از لیدوکائین آغاز شد، از بین رفت و ۴ ساعت بعد به طور مجدد ظاهر گردید که این درد ناشی از تخریب شدید بافتی و حساس شدن اعصاب بوده است.

کنتراکچر پلک‌ها به دنبال تزریق فرمالین، به علت نکروز بافتی در ناحیه تزریق رخ داد. در گزارش دیگری که در جریان بلفاروپلاستی فرمالین تزریق شده بود، در نهایت پیوند پوستی صورت گرفت^(۲) اما در بیمار مطالعه حاضر کنتراکچر پلکی شدید نبوده و بیمار نیز حاضر به انجام دادن پیوند پوستی نشد. در نهایت نیز وضعیت بیمار از نظر ظاهری قابل قبول شد و کراتوپاتی وی بهبود یافت که ضرورت انجام شدن جراحی ترمیمی را برطرف کرد.

در پایان با توجه به ایجاد عوارض بسیار شدید و غیرقابل جبران در اثر یک غفلت، بار دیگر توجه هم‌کاران محترم در تمام زمینه‌ها جلب می‌گردد زیرا کوچک‌ترین غفلت در پزشکی غیرقابل جبران و غیرقابل بخشش خواهد بود.

منابع

1- Chang CC, Gershwin ME. Perspective of formaldehyde toxicity: Separating fact from fantasy. Regul toxicol pharmacol 1992 Oct; 16(2): 150-60.

2- Putterman AM. Accidental formaldehyde injection in cosmetic blepharoplasty, case report. Arch Ophthalmol 1990; 108: 19-20.

3- Hileman B. Formaldehyde: Assessing the risk. Environ. Sci. Technol 1984; 18: 216A-221A.

4- Margo CE, Lee A. Fixation of whole eyes: The role of fixative osmolarity in the production

Formalin Toxicity after Inadvertent Retrobulbar and Eyelid Injection: A Case Report

^I
***M. Soltan Sanjari, MD**

^{II}
M. Hashemi, MD

Abstract

An inadvertently retrobulbar and lid injection was performed by the mixture of lidocaine and formalin (instead of bupivacaine) for a 75-year-old lady who was under cataract surgery. Subsequently, the patient developed lid contracture, exposure keratopathy, central retinal and ophthalmic arteries occlusion, and ocular ischemic syndrome. To the best of our knowledge, this is the first report of inadvertent simultaneous retrobulbar and lid injection of formalin. This report consists of a brief review of formalin toxicity and clinical findings of retrobulbar and lid toxicity of that.

Key Words: 1) Formalin 2) Retrobulbar Injection
3) Central Retinal Artery Occlusion
4) Ophthalmic Artery Occlusion

I) Assistant Professor of Ophthalmology. Hazrat Rasoul-e-Akram Hospital. Iran University of Medical Sciences and Health Services. Tehran, Iran. (*Corresponding Author)

II) Associate Professor of Ophthalmology. Iran University of Medical Sciences and Health Services. Tehran, Iran.