

گزارش یک مورد نادر جسم خارجی در مثانه (نخنایلونی)

سیدمصطفی قوامی: استاد، گروه رادیولوژی، دانشکده پیراپزشکی، دانشگاه علوم پزشکی تبریز، تبریز، ایران. mostafa.ghavami@yahoo.com
 *فخرالسادات سجادیان: استادیار، گروه رادیولوژی، دانشکده پیراپزشکی، دانشگاه علوم پزشکی تبریز، تبریز، ایران (*نویسنده مسئول). mariasajjadian@yahoo.com
 فریبا عذب دفتری: مربی، گروه علوم پایه، دانشکده پیراپزشکی، دانشگاه علوم پزشکی تبریز، تبریز، ایران. f_azabdafdari@yahoo.com

تاریخ پذیرش: ۹۵/۱۱/۲۶

تاریخ دریافت: ۹۵/۷/۱۴

چکیده

زمینه و هدف: وجود جسم خارجی در مثانه از موارد نسبتاً نادر است. به طور کلی اجسام خارجی در مثانه می‌تواند در زمینه قرارگیری آن توسط خود بیمار و یا باقیماندن قسمتی از لوازم پزشکی و مهاجرت از ارگانهای مجاور و یا در اثر زخم‌های نافذ باشد.

معرفی بیمار: پسر بچه ده ساله با علائم سوزش ادرار و تکرر ادرار از سه ماه پیش مشکوک به وجود سنگ در سیستم ادراری به مرکز تصویربرداری ارجاع گردید. در معاینات بالینی به غیر از حساسیت خفیف در ناحیه لگن، یافته غیر طبیعی وجود نداشت. آزمایشات روتین خون نرمال و در آنالیز ادرار تغییرات مربوط به عفونت خفیف گزارش شده بود. در رادیوگرافی ساده شکم، تصویر جسم خارجی نیمه اپاک پیچ در پیچ در لگن مشاهده گردید. در امتحان اوروگرافی ترشچی و سونوگرافی، کلیه‌ها شکل و اندازه عادی داشتند، تصویر اکوژن پیچ و خم‌دار متحرک در داخل مثانه رویت گردید. بیمار با تشخیص جسم خارجی تحت سیستم‌سکوپی قرار گرفت و جسم خارجی مربوط به نخ نایلون خارج و علایم بالینی بیمار به تدریج از بین رفت.

نتیجه‌گیری: جسم خارجی در مثانه نسبتاً نادر است در بیماران مذکر و در سنین کودکی که با علائم مزمن سیستم ادراری تحتانی مراجعه می‌نمایند. احتمال وجود جسم خارجی در تشخیص افتراقی باید مدنظر باشد. بررسی‌های رادیولوژیک برای ارزیابی محل، اندازه، تعداد و ماهیت آن ضروری است.

کلیدواژه‌ها: مثانه، جسم خارجی، نخ نایلونی، تصویربرداری پزشکی

مقدمه

یا مزمن سیستم ادراری تحتانی به صورت تکرر ادرار، سوزش ادرار و وجود خون در ادرار مراجعه می‌نمایند و بعضاً از نظر بالینی با سنگ‌های ادراری اشتباه می‌شوند (۵). امتحانات رادیولوژی یک بخصوص رادیوگرافی ساده شکم در اجسام خارجی اپاک و نیمه اپاک کمک‌های ارزنده‌ای را در اختیار پزشک قرار می‌دهند، روش‌های تصویربرداری دیگر از جمله سونوگرافی، سی‌تی‌اسکن و اوروگرافی می‌توانند در ارزیابی ماهیت، محل دقیق و نوع آن مورد استفاده قرار گیرند (۶).

معرفی بیمار

پسر بچه ده ساله‌ای با علائم سوزش ادرار، تکرر ادرار، از حدود سه ماه پیش برای بررسی‌های تصویربرداری به مرکز رادیولوژی ارجاع شده بود. در سابقه بیمار عفونت‌های ادراری و یا بیماری

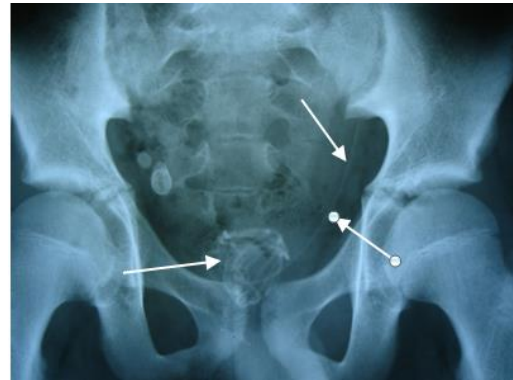
اجسام خارجی در سیستم ادراری نسبتاً نادر بوده و مثانه شایع‌ترین محل جسم خارجی در این سیستم است که اکثراً در کودکان یا بیماران با اختلالات روانی مشاهده می‌گردد (۱). جاگذاری توسط خود بیمار، باقی ماندن لوازم پزشکی مانند تکه از سوند فولی و یا قسمتی از لوازم پزشکی، مهاجرت از ارگان‌های مجاور مانند IUD از رحم به مثانه و یا در زمینه زخم‌های نافذ از عوامل ایجاد کننده است (۲). در مرور مقالات مربوط به اجسام خارجی جاگذاری شده توسط خود فرد در مثانه اجسام مختلفی از جمله خلال دندان پلاستیکی، سنجاق قفلی، کلیپس، گوش پاک‌کن، گلوله، تکه‌هایی از سوند فولی، ترمومتر و حتی زالو و ماهی نیز گزارش شده است (۳ و ۴). اکثریت بیماران با علائم شبیه عفونت‌های حاد و

بحث و نتیجه گیری

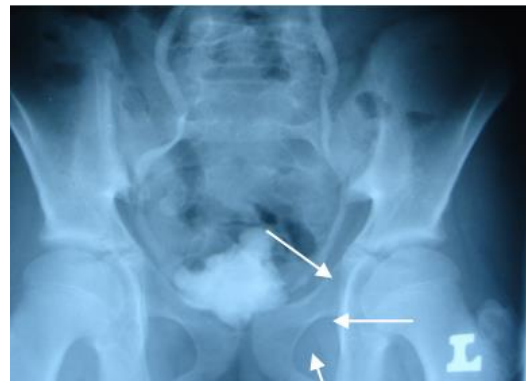اجسام خارجی در سیستم ادراری نسبتاً نادر است، شایع ترین محل ورود سیستم ادراری از طریق مجرای ادراری به مثنانه است. جسم خارجی در مثنانه یا در اثر جاگذاری خود شخص از طریق مجراو یا مربوط به باقی ماندن قسمتی از لوازم پزشکی مانند سوند فولی و قسمتی از دستگاه های آندوسکوپی (سیستوسکوپی) یا در اثر مهاجرت از ارگان های مجاور مانند مهاجرت IUD از رحم به مثنانه و یا در اثر تروما و زخم های نافذ اتفاق می افتد (۷). از نظر بالینی ممکن است ندرتاً بدون علامت باقی بماند ولی اکثراً علائم عفونت های حاد و مزمن مثنانه را نشان می دهند ممکن است با سنگ های ادراری اشتباه شوند (۵). در کودکان جاگذاری اجسام خارجی بیشتر در نواحی رکتوم، مثنانه، مجرای ادراری صورت می گیرد (۲).

مورد گزارش شده توسط ما با توجه به سن بیمار و نبود مشکلات روانی در بیمار، احتمالاً کنجکاو با عثجاگذاری جسم خارجی مذکور شده است و علائم شبیه به عفونت مثنانه را ایجاد کرده بود. در گزارشات منتشر شده مواردی از هیدرونفروز و حتی نارسائی کلیه در زمینه انسداد ناشی از تشکیل سنگ در مثنانه در اثر جسم خارجی گزارش شده است (۸). اجسام خارجی در مثنانه علاوه بر ایجاد عفونت، باعث تشکیل سنگ و بعضاً نسج گرانولومی شده و به صورت توده فضاگیر شبیه به تومور خودنمایی می کند و حتی ممکن است باعث ایجاد فیستول به ارگان های مجاور شود (۲).

در بررسی مقالات چاپ شده طیف وسیعی از اجسام خارجی از قبیل سیم تلفن، ترمومتر، شنت، سنجاق، باطری های قلمی گزارش گردیده است (۹) و حتی در موردی، ماهی به عنوان جسم خارجی در مثنانه گزارش شده است (۱۰ و ۱۱). گرفتاری مردان نسبت به زنان بیشتر است. در یک مطالعه پنج ساله در پاکستان از ۱۶ مورد گزارش شده جسم خارجی در مثنانه، ده مورد مربوط به مردان و شش مورد مربوط به زنان بود



تصویر ۱- تصویر نیمه اپاک مربوط به جسم خارجی در مثنانه و امتداد آن به حالب چپ در رادیوگرافی ساده از لگن



تصویر ۲- نقص پرشدن مربوط به نخ نایلونی در داخل حالب چپ

مادرزادی سیستم ادراری وجود نداشت، در معاینه بالینی بیمار به غیر از حساسیت خفیف در ناحیه لگن یافته غیرطبیعی گزارش نشده است. یافته های آزمایشگاهی به صورت هماچوری میکروسکوپی و تغییرات مربوط به عفونت ادراری بود.

در رادیوگرافی ساده از لگن تصویر جسم خارجی نیمه اپاک پیچ در پیچ در مثنانه و امتداد قسمتی از آن در مسیر حالب چپ مشاهده می گردد (تصویر ۱). در اوروگرافی ترشچی، نقص پر شدن مربوط به نخ نایلونی در داخل حالب چپ مشاهده گردید (تصویر ۲).

برای بررسی های تکمیلی سونوگرافی از کلیه ها و مثنانه و اوروگرافی ترشچی انجام، جسم خارجی نسبتاً دراز نیمه اپاک مسجّل و بیمار تحت سیستوسکوپی قرار گرفت، نخ از جنس نایلون خارج و با کنترل عفونت ناشی از آن علائم بالینی کاملاً بهبود یافت.

جدول ۱- انواع اجسام خارجی گزارش شده در مقالات منتشر شده در چند سال اخیر در مثانه

نحوه ورود جسم خارجی به مثانه	نوع جسم خارجی	جنس	تعداد بیماران	رفرانس
اتفاقی	ماهی	مونث	۱	8. Vezhaventhan et al
اتفاقی	زالو	مذکر	۱	11. Datta et al
توسط خود فرد	۱- تکه هایی از سوند فولی ۲- تکه هایی از یک فلز	مونث	۲	13. Shaikh et al
مهاجرت از رحم	۱- دستگاه پیشگیری داخل رحمی ۲- دستگاه پیشگیری داخل رحمی	مونث	۲	14. Kochakarn et al
توسط خود فرد	۱- مداد ۲- مداد	مونث	۲	14. Kochakarn et al
سقط غیر قانونی	۱- سوزن ۲- سوزن	مونث	۲	14. Kochakarn et al
توسط خود فرد	قاشق چوبی	مذکر	۱	15. Moon et al
توسط خود فرد	تکه هایی از یک لوله پلاستیکی	مذکر	۱	15. Moon et al

2. Tim B, Hunter MD, Mihra S. Taljanovic MD. Foreign Bodies: Special Report. RSNA Radiographics; 2003.23 (3): 731-57.

3. Datta B, Ghosh M, Biswas S. Foreign bodies in urinary bladders. Saudi J of kidney diseases and transplantation; 2011.22 (2): 302-305.

4. Moon SJ, Kim DH, Chung JH, Ki Jo J, Son YW, Choi HY, et al. Unusual Foreign Bodies in the Urinary Bladder and Urethra Due to Autoerotism. Int Neurourol J; 2010.14(3): 186-189.

5. Kamal F, Clark ATD, Lavallee LT, Roberts M, Watterson J. Intravesical foreign body-induced bladder calculi resulting in obstructive renal failure. Can Urol Assoc J; 2008. 2(5): 546-548.

6. Rafique M. Intravesical foreign bodies: Review and current management strategies. Urology Journal; 2008.5 (4): 223-31.

7. Ortoglu F, Gurlen G, Altunkol A, Evliyaoglu Y, Kuyucu F, Ercil H, et al. A rare foreign material in the bladder: Piece of pencil. Archives of Iranian Med J; 2015.18(9): 616-617.

8. Sang Cho B, Sun Park K, Ho Kang M, Seok Han G, Young Lee S, Cha SH, et al. Unilateral hydronephrosis and hydroureter by foreign body in urinary bladder: A Case Report. Case Report Urology. JKMS; 2012.27(6): 704-706.

9. Dardamanis M, Balta L, Zacharopoulos V, Tatsi V, Tzima H. An unexpected foreign body (a thermometer) in the Bladder: A Case Report. Urology Case Reports; 2014.2(2): 65-66.

10. Saito S, Izumitani M, Shiroki R, Ishiguro K, Fujioka T, Nagakubo I. Prolonged exposure to intravesical foreign body induces a giant calculus with attendant renal dysfunction. Full text links J-STAGE; 1994. 85(12): 1777-80.

11. Vezhaventhan G, Jeyaraman R. Unusual

(۶). در مطالعه دیگر در هندوستان از ۹ مورد جسم خارجی، ۶ مورد در مردان و ۳ مورد در زنان گزارش شده است (۳).

در تشخیص اجسام خارجی علاوه بر علائم بالینی، روش های تصویربرداری نقش مهمی را ایفا می نمایند. رادیوگرافی ساده، اوروگرافی ترشچی، سونوگرافی، سی تی اسکن روش های رایج در ارزیابی این بیماری است (۱۲). اجسام خارجی اپاک و نیمه اپاک در رادیوگرافی ساده به راحتی قابل تشخیص اند. سونوگرافی و سی تی اسکن در اجسام خارجی غیر اپاک روش های تکمیلی است (۱۳). مورد گزارش شده در این مقاله از اجسام خارجی نیمه اپاک بود که با رادیوگرافی ساده در مثانه با امتداد آن به حالب چپ دیده شد.

با توجه به شیوع نسبتاً کم عفونت مثانه در مردان نسبت به زنان، در صورت وجود علائم فوق مخصوصاً در کودکان و یا در بیمارانی که دچار اختلالات روانی هستند در تشخیص افتراقی عفونت ها و سنگ های ادراری احتمال وجود جسم خارجی نیز باید همیشه مد نظر باشد.

منابع

1. Imai A, Suzuki Y, Hashimoto Y, Sasaki A, Saitoh H, Ohyama CH. A very long foreign body in the bladder. Advances in Urology; 2011. 323197: 1-3.

foreign body in urinary bladder: A Case Report. Journal of Urology; 2006.4 (2): 1-5.

12. Bedi N, El-Husseiny T, Buchholz N, Junaid M. Putting lead in your pencil: self-insertion of an unusual urethral foreign body for sexual gratification. JRSJ; 2010.1(218): 1-6.

13. Bozkurt AS, Karabakan M, Oguz Keles M, Gubdogan S, Nuhoglu B. An iatrogenic intravesical foreign body, a Piece of foley catheter: Case Report/ Olgu Sunumu; 2014.2: 79-81.

A rare case of intravesical foreign body (Nylon thread): Case report

Seyed Mostafa Ghavami, Professor, Department of Radiology, Paramedical School, Tabriz University of Medical Sciences, Tabriz, Iran

***Fakhrosadat Sajjadian**, Assistant Professor, Department of Radiology, Paramedical School, Tabriz University of Medical Sciences, Tabriz, Iran (*Corresponding author). mariasajjadian@yahoo.com

Fariba Azabdaftari, Lecturer, Department of Basic Sciences, Paramedical School, Tabriz University of Medical Sciences, Tabriz, Iran.

Abstract

Background: Occuring foreign bodies inside urinary bladder are a relatively rare condition. Generally, introduction of foreign bodies into the bladder may be iatrogenic, a result of penetrating trauma, self-insertion or migration from adjacent organs.

Case presentation: A 10 year-old boy presented to the imaging center with a 3 months history of dysuria, increased frequency. Abdominal X-Ray (KUB) demonstrated a semiopaque serpiginous material in the pelvis area. Intravenous urography and ultrasound revealed normal shape and size of both kidneys. Bladder sonography showed an echogenic tortuous glomerule object floating in the vesica.

Conclusion: Foreign bodies in the bladder are uncommon. Detection of intravesical foreign bodies should be included in the differential diagnosis of patients with chronic lower urinary tract problems. Radiological evaluation is necessary to determine the location, exact size, number, and nature of them.

Keywords: Bladder, Foreign body, Nylon thread, Medical imaging