PHOTO QUIZ

واهان مرادیانس: پنومولوژیست، استادیار بیماری‌های ریه، بیمارستان رسول اکرم (ص)، گروه بیماری‌های داخلی، دانشکده پزشکی، دانشگاه علوم پزشکی ایران، تهران، ایران.
moradianva@yahoo.com
* **مهشید طالبی طاهر**: استاد بیماری‌های عفونی، بیمارستان رسول اکرم (ص)، گروه بیماری‌های عفونی، دانشکده پزشکی، دانشگاه علوم پزشکی ایران، تهران، ایران (*نویسنده مسئول)،mtalebitaher2000@yahoo.com، talebitaher.m@iums.ac.ir
سیامک خالقی: گاستروانترولوژیست، استادیار بیماری‌های گوارش، بیمارستان رسول اکرم(ص)، گروه بیماری‌های داخلی، دانشکده پزشکی، دانشگاه علوم پزشکی ایران، تهران، ایران .
s_khaleghi@sina.tums.ac.ir

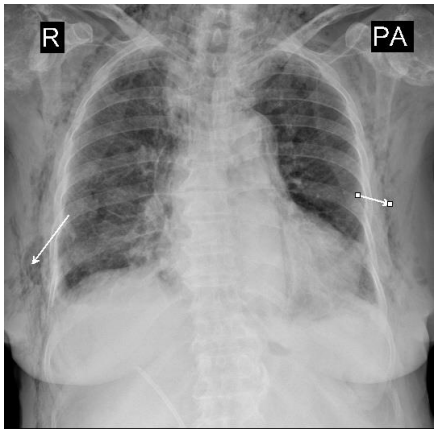
تاریخ دریافت: ۹۴/۸/۱۷ تاریخ پذیرش: ۹۴/۱۱/۱۱

بیمار خانم ۷۸ ساله که بیست روز گذشته با تشخیص کله سیستیت تحت ERCP (Endoscopic Retrograde Cholangio-pancreatography) قرار گرفته بود، بعلت تنگی نفس، درد قفسه سینه و سرفه مجددا بستری می‌شوند. رادیوگرافی قفسه سینه را می‌توانید مشاهده نمایید (شکل ۱).

تشخیص شما چیست؟
آمفیزم وسیع زیر جلدی بدنبال ERCP

ERCP یک روش تهاجمی استاندارد برای ارزیابی بیماری‌های مجاری صفراوی می‌باشد و یکی از عوارض غیر معمول ان ایجاد امفیزم زیر جلدی است که منشا ان از دئودنوم و روده کوچک ویا از مجاری صفراوی خارج کبدی است (۱).

حتی در صورت عدم وجود پرفوراسیون وجود هوا در خلف صفاق بدنبال ERCP غیر معمول نمی‌باشد، که احتمالا بدنبال دمیدن هوا با فشار برای باز نگه داشتن لومن مجاری صفراوی همراه با تخریب مخاط یا پرفوراسیون بسیار کوچک می‌باشد که با تصویر برداری قابل رویت نمی‌باشد (۲).



شکل ۱- رادیوگرافی قفسه سینه

این هوا از طریق فاشیا وارد بافت زیر جلدی شده و منجر به امفیزم می‌شود، و یا از طریق ارتباط ظریف ما بین پلور و صفاق هوا وارد قفسه سینه شده و پنوموتوراکس و یا پنوموميدیاستینوم ایجاد می‌شود. یک راه دیگر ایجاد امفیزم بینابینی ریه پارگی الوئول ها مربوط به افزایش فشار داخل قفسه سینه ثانویه به استفراغ بدنبال ERCP می‌باشد (۲).

در بیمار بررسی‌های اولیه به نفع پارگی احشا نبوده است و بیمار با درمان حمایتی بهبود یافت.

نتیجه‌گیری

آمفیزم زیر جلدی بدنبال ERCP بدون پرفوراسیون واضح نیز رخ می‌دهد و درمان آن در صورت پایدار بودن علایم حیاتی و عدم وجود یافته تصویربرداری به نفع پارگی احشا فقط حمایتی می‌باشد.

منابع

1. Alexious K, Sakellaridis T, Sikalias N, Karanikas I, Economou N, Antsaklis G. Subcutaneous emphysema, pneumomediastinum and pneumoperitoneum after unsuccessful ERCP: case report. Cases J; 2009 Feb 3.2(1):120.
2. Papamichail M, Nikolaidis N, Anastasiou E, Sidirokastritis G, Prigouris P. Massive

[Downloaded from rjms.iums.ac.ir on 2024-03-28]

subcutaneous emphysema following Endoscopic Retrograde Cholangiopancreatography with sphincterotomy. Case Rep Gastroenterol; 2010 sep 20.4(3):399-403.

[Downloaded from rjms.iums.ac.ir on 2024-03-28]