

نفریت انترستیسیل ناشی از آنتی‌بادی ضد غشاء پایه توبول:

گزارش یک مورد نادر

چکیده

مورد معرفی مرد ۴۰ ساله‌ای است که با تشخیص اروپاتی انسدادی در زمینه سنگ حالب به این مرکز ارجاع شد. پس از عمل جراحی و خارج نمودن سنگ و رفع انسداد، میزان کراتینین بیمار همچنان بالا باقی ماند. بیوپسی کلیه انجام شد و در مطالعه نمونه با استفاده از میکروسکوپ نوری نفریت انترستیسیل حاد گزارش شد. در مطالعه به وسیله میکروسکوپ ایمونوفلورسانس رسوب خطی IgG و C3 در طول غشاء پایه توبول گزارش شد.

در سرم بیمار نیز آنتی‌بادی ضدغشاء پایه توبول (IgG) مثبت بود. درمان با استفاده از داروهای سرکوب کننده سیستم ایمنی و سپس پلاسما فرز انجام شد که بسیار موثر بود. براساس اطلاعات موجود، این اولین مورد ثابت شده بیماری ضد غشاء پایه توبول است که در ایران گزارش می‌شود.

- I *دکتر علی منفرد
- II قدرت... قربانی
- III دکتر حسین نژادگشتی
- IV دکتر احد قدس

کلید واژه ها: ۱ - نفریت انترستیسیل ۲ - آنتی‌بادی ضدغشاء پایه توبول

مقدمه

گزارش می‌شود که اختصاصی نیست. آنتی‌بادی Anti-Tubular Basement Membrane (Anti-TBM) در بیماران Anti Glomerular Basement (Anti-GBM) Membrane، موارد پیوند کلیه، گلومرولونفریت‌های ناشی از رسوب کمپلکس‌های ایمنی، نیز بندرت در نفریت لوپوسی و تعدادی از نفریت‌های انترستیسیل ناشی از برخی داروها مانند متی‌سیلین - فنی‌توئین - آلپورینول و سفالوتین گزارش شده است (۱). شاخص آنتی‌ژنیک در تعدادی از این موارد آنتی‌ژن "3M-1" می‌باشد که یک گلیکوپروتئین با وزن مولکولی ۴۸ کیلودالتون بوده توسط سلول‌های لوله نزدیک

در انسان نفریت انترستیسیل اولیه ناشی از آنتی‌بادی ضد غشاء پایه توبول (Anti-Tubular Basement Membrane Ab.) بسیار نادر است. در این بیماری رسوب خطی IgG و C3 در جدار توبول‌ها در بررسی ایمونوفلورسانس دیده می‌شود. اگر در سرم بیمار نیز آنتی‌بادی ضدغشاء پایه توبول وجود داشته باشد دلیل محکمی بر وجود بیماری ضدغشاء پایه توبولی اولیه می‌باشد و حضور آنتی‌بادی در شسته (eluate) بافت کلیه نیز مویید تشخیص می‌باشد. از دریچه میکروسکوپ نوری فقط ارتشاح سلول‌های تکه‌سته‌ای

(I) استادیار بیماری‌های کلیه، عضو هیئت علمی دانشگاه علوم پزشکی و خدمات بهداشتی - درمانی گیلان، بیمارستان رازی رشت (*مؤلف مسؤول)

(II) کارشناس ارشد ایمونولوژی، بیمارستان شهید هاشمی‌نژاد، میدان ونک، دانشگاه علوم پزشکی و خدمات بهداشتی - درمانی ایران، تهران

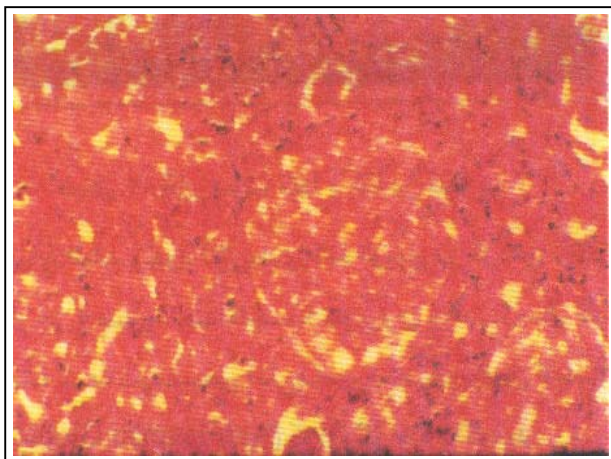
(III) استادیار بیماری‌های کلیه، بیمارستان شهید هاشمی‌نژاد، میدان ونک، دانشگاه علوم پزشکی و خدمات بهداشتی - درمانی ایران، تهران

(IV) استاد بیماری‌های کلیه، بیمارستان شهید هاشمی‌نژاد، میدان ونک، دانشگاه علوم پزشکی و خدمات بهداشتی - درمانی ایران، تهران

در سدیمان ادراری تعداد زیادی کست پهن گرانولر (Broad Cast) و واکسی (Waxy) مشاهده شد. در سونوگرافی مجدد از کلیه چپ هیدرونفروز مشاهده نشد. کلیه راست نیز نرمال گزارش گردید. نتایج آزمایش‌های مجدد به شرح زیر است: ANCA: Negative, Ca: $7/1 \text{ mg/dl}$, P: $8/8 \text{ mg/dl}$, ANA: Negative, Cr: 1 mg/dl , Na: 132 mg/dl , K: $4/1 \text{ mg/dl}$, HCVAb: Negative, Hct: $31/5$, BUN: 70 mg/dl , Cryoglobulines: Negative, HBsAg: Negative, C4: 10 mg/dl , CH5O: 90 U/ml , ASO: 100 Todd , C3: 90 mg/dl

با توجه به این که اندازه هر دو کلیه نرمال بود، نیز در صورت سلامت عملکرد کلیه راست، علی‌رغم انسداد حالب چپ، نارسایی کلیه توجه‌پذیر نبود. لذا بیمار تحت بیوپسی کلیه قرار گرفت.

پاتولوژی - در میکروسکوپ نوری: انفیلتراسیون شدید سلولی اکثراً از نوع مونونوکلئر (MN) و در مواردی در انترستیسیوم پلی‌مورف همراه با تخریب موضعی توبول‌ها و وجود MN در داخل لومن توبول‌های تخریب شده گزارش شد و توبول‌های باقی مانده دیلاته بوده و گومرول‌ها سالم گزارش شدند (شکل‌های ۱ و ۲).



شکل ۱- مقطع بیوپسی از دریچه میکروسکوپ نوری

(Proximal tubule) ترشح می‌شود و به سطح خارجی غشاء پایه توبولی می‌چسبد. شاخص آنتی‌ژنی در نفریت ناشی از متی‌سیلین Dimethoxy phenyl penicilloyl (DPO) می‌باشد. با توجه به اطلاعات موجود این اولین مورد بیماری آنتی‌بادی ضدغشاء پایه توبول است که در ایران گزارش می‌شود.

معرفی بیمار

بیمار مرد ۴۰ ساله‌ای بود که با تشخیص اروپاتی انسدادی در زمینه سنگ کلیه در بخش ارولوژی بستری شد.

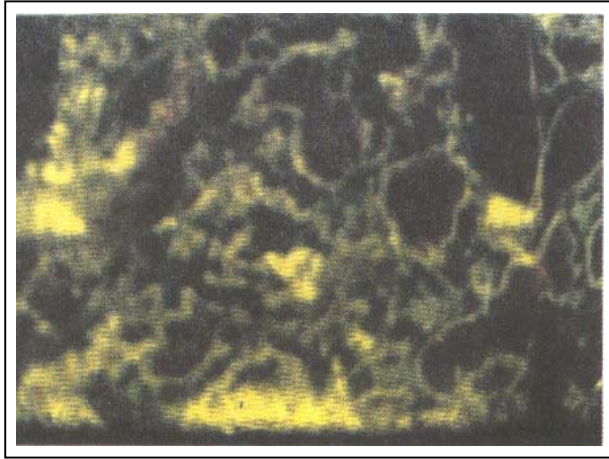
وی اولین بار در تیرماه سال ۷۸ یعنی یک ماه قبل از بستری شدن دچار درد پهلو چپ با انتشار به کشاله ران و بیضه چپ شده بود که حالت کولیکی داشته به‌طور سرپایی و نامنظم تحت درمان با آمپول‌های دیکلوفناک سدیم، هیوسین و جنتامایسین قرار گرفت.

در زمان بستری در معاینه بیمار رنگ پریده بود. سایر ارگان‌ها و علائم حیاتی در معاینه نرمال بودند. در عکس KUB یک سنگ رادیواپاک (Radiopaque) در قسمت تحتانی حالب چپ وجود داشت و در سونوگرافی، هیدرونفروز درجه ۳ در کلیه چپ مشاهده شد. کلیه راست نرمال گزارش شد. نتایج بررسی آزمایشگاهی به قرار زیر می‌باشد: Ca: $6/2 \text{ mg/dl}$, P: $4/5 \text{ mg/dl}$, Cr: $12/9 \text{ mg/dl}$, Na: 139 mg/dl , K: $4/2 \text{ mg/dl}$, Hct: 32 , BUN: 73 mg/dl

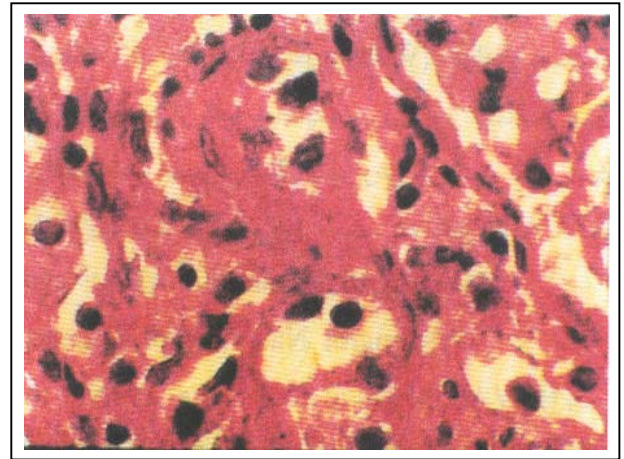
بیمار کاندید عمل جراحی جهت خارج نمودن سنگ شد و به دلیل میزان بالای کراتینین، قبل از عمل دو مرتبه تحت همودیالیز قرار گرفت.

پس از عمل جراحی و خارج نمودن سنگ، علی‌رغم این که حجم ادرار یک تا دو لیتر در روز بود، لیکن میزان Cr و BUN همچنان سیر بالارونده داشت و بیمار بطور متناوب تحت همودیالیز قرار گرفت سپس، طی مشاوره جهت بررسی به بخش نفرولوژی منتقل شد.

در معاینات بالینی، بیمار به غیر از رنگ‌پریدگی نکته مثبت دیگری نداشت.



شکل ۴- IF- رسوب خطی IgG در جدار توپول بعد از اضافه نمودن سرم بیمار به کلیه نرمال

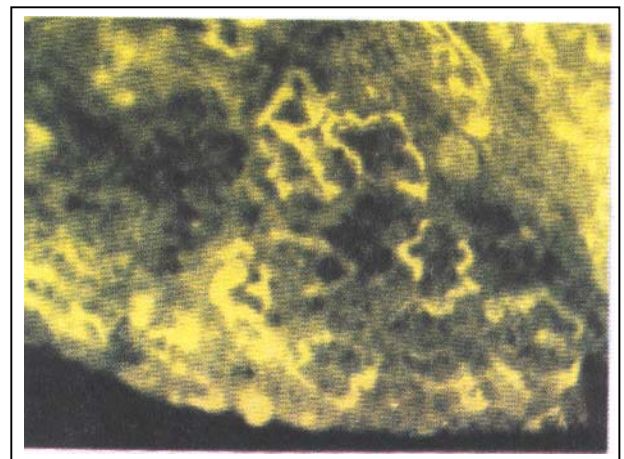


شکل ۲- مقطع بیوپسی از دریچه میکروسکوپ نوری

در میکروسکوپ ایمونوفلورسانس: رسوب خطی $C_3(3+)$ ، $C_1q(+)$ ، $IgG(3+)$ در جدار توپول گزارش گردید. IgM و IgA منفی بودند. گومرول‌ها نیز از نظر رسوب منفی بودند (شکل ۳).

با توجه به آنتی‌بادی ضدغشاء پایه توپول در سرم بیمار تشخیص بیماری مسجل گردید و درمان متیل پردنیزولون بصورت پالس (Puls therapy) به مدت ۳ روز و سپس پردنیزولون خوراکی 1 mg/kg/day شروع شد ولی به دلیل عدم پاسخ درمانی، بیمار تحت پلاسمافریز روزانه ۳ لیتر به مدت ۳ روز متوالی، سپس یک روز در میان تا دو هفته قرار گرفت.

پس از مرتبه سوم پلاسمافریز حجم ادرار بیمار افزایش یافت و بیمار پلی‌اوریک شد، میزان Cr کاهش یافت و بعد از آخرین مرتبه پلاسمافریز آنتی‌بادی ضدغشاء پایه توپول منفی شد و بیمار با Cr حدود 4 mg/dl مرخص شد. در مراجعه بعدی که دو هفته بعد بود سطح Cr به $2/6 \text{ mg/dl}$ نزول کرده بود.



شکل ۳- IF رسوب IgG و C_3 در کلیه بیمار

بحث

در اکثر موارد نفریت انترستیسیل حاد، در بررسی ایمونوفلورسانس و میکروسکوپ الکترونی بافت کلیه، هیچ‌نوع رسوب ایمنی دیده نمی‌شود، ولی در بعضی موارد رسوب ایمنی حاوی IgG و کمپلمان نشان داده می‌شود که این رسوب می‌تواند گرانولر و یا خطی باشد (۲).

وجود رسوب خطی IgG و کمپلمان در غشاء پایه توپول نشانه تولید آنتی‌بادی بر ضد آنتی‌ژن غشاء پایه و یا بر علیه متابولیت‌های دارویی گیرافتاده در غشاء پایه توپول

برای اثبات وجود آنتی‌بادی ضد توپول در گردش، سرم بیمار در ۵ مورد جداگانه بر روی بافت نرمال کلیه ریخته شد، سپس آنتی‌بادی ضد گلوبولین انسانی (Anti Human Globulin) کونژوگه اضافه گردید. مجدداً رسوب خطی در جدار توپول بافت کلیه نرمال ظاهر شد که از کلاس IgG بود (شکل ۴).

متیل پردنیزولون انجام شده و نقش پلاسمافرز یس در درمان آن مورد شک بوده است (۵).

در این مورد مشخصاً بیمار بعد از عدم پاسخ به پالس متیل پردنیزولون تحت پلاسمافرز قرار گرفت و به دنبال پلاسمافرز عملکرد کلیه شروع به بهبودی نمود.

منابع

- 1- Brenner BM, Rector FC(eds): The kidney 8th Ed. Philadelphia: WB saunders, 2000, PP:1512-1513,1520.
- 2- Johnson RJ, Feehally J.; Comprehensive clinical nephrology, 1th Edition: Harcourt publishing LTD(mosby), 2000, Philadelphia: 62.4-62.5.
- 3- Zawada ETJr, Johnston WH, Rergstein J. Chronic Interstitial nephritis, Its occurrence With oxalosis and anti-tubular batement membrane Antibody after jejunoileal bypass. Arch pathol lab Med, 1981, Jul: 105(7): 379-83.
- 4- Wayne A, Rorder, MD., David H, et al., Anti tubular basement membrane antibody in methicillin associated interstitial nephritis. The New England Journal of medicine, 1974, August; 22, Vol:291:381-384.
- 5- Jan R, Prentjens, MD, Sellchi matsuo MD, Sellchi matsuo MD, et al., Immunologic Studies in two patients with antitubular basement membrane nephritis. The Am J Med, 1989, May;86, 5:603-608.

است. از جمله این داروها می توان متی سلین، آلوپورینول، فنی توئین و داروهای ضد التهاب غیر استروئیدی (NSAID) را نام برد (۲).

در مواردی که آنتی بادی مستقیماً بر علیه آنتی ژن غشاء پایه ساخته شود این آنتی بادی در سرم بیمار و نیز در شسته (eluate) بافت کلیه موجود خواهد بود.

در مورد بیمار معرفی شده، آنتی ژن هدف که آنتی بادی بر علیه آن ساخته شده بود، با توجه به امکانات موجود قابل کشف نبود و نیز بافت کافی جهت بررسی وجود آنتی بادی در شسته (eluate) بافت کلیه نیز در دسترس نبود ولی وجود آنتی بادی ضد غشاء پایه در سرم بیمار - که با اضافه کردن سرم بیمار به بافت نرمال کلیه اثبات گردید - به نفع وجود بیماری Anti-Tubular Basement Membrane (Anti-TBM) در این بیمار است.

از علل احتمالی دیگر در این بیمار می توان موارد زیر را مطرح نمود:

- ۱- آسیب جدار توبول ناشی از کریستال های تشکیل دهنده سنگ که موجب آزاد شدن آنتی ژن های توبول و تشکیل آنتی بادی بر علیه آنها گردید (۳).
- ۲- در مصرف داروهای ضد التهاب غیر استروئیدی (NSAIDS) نیز تشکیل آنتی بادی ضد غشاء پایه توبول گزارش شده است (۲۱).

قطع دارو در نفریت انترستیسیل ناشی از دارو در بسیاری از موارد موجب بهبود بالینی بیمار می گردد که در این بیمار علی رغم قطع دارو در طی بستری در بیمارستان که حداقل یک ماه طول کشیده بهبودی حاصل نشد و دارویی که موجب تشدید وضعیت بیمار شود مصرف نگردید. سایر بالینی بیماری Anti-Tubular Basement Membrane (Anti-TBM) شبیه سایر موارد نفریت انترستیسیل حاد بوده به جز اینکه شدت و مدت نارسائی کلیه و آسیب توبول شدیدتر بوده و اختلال دائمی عملکرد کلیه به عنوان عارضه این بیماری گزارش شده است (۴).

در موارد قبلی که بیماران نفریت انترستیسیل با آنتی بادی ضد غشاء پایه گزارش شده اند درمان با پالس

A CUTE TUBULOINTERSTITIAL NEPHRITIS DUE TO ANTI – TBM: A CASE REPORT

*A. Monfared, MD^I G. Ghorbani, MS^{II} H. Nejad gashti, MD^{III} A. Ghods, MD^{IV}

ABSTRACT

A 40 year-old man was referred to our center with obstructive uropathy. In spite of removing the stone, serum creatinine remained high, so a kidney biopsy was performed.

Acute Tubulointerstitial Nephritis “TIN” was reported by light microscopy, Linear deposition of IgG and C3 along tubules were detected by immunofluorescence studies. In his serum Anti – TBM activities was also detected which was of IgG class. Plasmapheresis and immunosuppressive treatment were very effective in this patient.

To the best of our knowledge this is the first confirmed case of Anti – TBM, reported in Iran.

Key Words: 1) Tubulointerstitial nephritis 2) Anti tubular basement membrane antibody

I) Assistant professor of nephrology. Razi Hospital, Gilan University of Medical Sciences and Health Services. Rasht, Iran. (*Corresponding author)

II) MS in immunology, Hashemi Nejad Hospital, Vanak sq. Iran University of Medical Sciences and Health Services. Tehran, Iran.

III) Assistant professor of nephrology, Hashemi Nejad Hospital, Vanak sq. Iran University of Medical Sciences and Health Services. Tehran, Iran.

IV) Professor of nephrology, Hashemi Nejad Hospital, Vanak sq. Iran University of Medical Sciences and Health Services. Tehran, Iran.