

# اثر درمانی آلپروستادیل بر زخم انگشتان در مبتلایان به اسکرودرمی:

## گزارش موردی از یک درمان جدید

### چکیده

بیماری اسکروز سیستمیک بیماری است که در آن پوست بدن درگیر و سخت می‌شود. در این بیماری علاوه بر درگیری پوست ممکن است درگیری احشاء و ارگان‌های مختلف نیز وجود داشته باشد. این بیماری می‌تواند به صورت منتشر یا محدود موجود داشته باشد. آنچه که در انواع منتشر و محدود اسکرودرمی شایع است "پدیده رینود" می‌باشد که در اثر انقباض و عدم کفایت عروقی به وجود آمده یکی از عوارضی است که برای بیمار مشکلات عدیده‌ای ایجاد می‌کند و درمان کاملاً مؤثری نیز برای آن وجود ندارد. یکی از درمان‌های در دست تحقیق، استفاده از آلپروستادیل (alprostadil) است. این دارو آنالوگ پروستاگلاندین E1 است. در این گزارش به شرح یک بیمار مبتلا به اسکروز سیستمیک با زخم نوک انگشتان که تحت درمان مذکور قرار گرفته است، پرداخته می‌شود.

\*دکتر هادی پورمقیم I

دکتر مریم رضائی سلیم II

۲- پدیده رینود

۴- آلپروستادیل

۱- اسکروز سیستمیک

۳- زخم انگشتان

کلید واژه ها:

### مقدمه

پروتئین اوری می‌باشد. در دستگاه عضلانی - اسکلتی، پلی‌آرتريت، پلی‌آرتراژ، جمع‌شدگی مفاصل، خشکی صبحگاهی، ضعف عضلانی به صورت تدریجی در عضلات پروگزیمال و دیستال و همچنین کلسینوز زیر پوستی دیده می‌شود. علائم درگیری دستگاه قلبی - عروقی، به صورت آریتمی، نارسایی قلب، افیوژن پریکارد و ضخیم‌شدگی پریکارد می‌باشد. در اسکرودرمی، گرفتاری پوست به صورت ضخیم‌شدگی پوست می‌باشد. اسکروز سیستمیک به دو فرم محدود و منتشر وجود دارد. در هر دو فرم آن "پدیده رینود" وجود دارد. رینود پدیده شایعی است که در بیماری‌های بافت همبند مانند پلی‌میوزیت، لوپوس و بیماری‌های مخلوط بافت همبند (MCTD) نیز

اسکرودرمی بیماری است که در آن پوست درگیر و سخت می‌شود. در طبقه‌بندی آن ممکن است علاوه بر سخت شدن پوست، درگیری احشاء و ارگان‌های مختلف نیز وجود داشته باشد که در این صورت به آن اسکروز سیستمیک اطلاق می‌گردد. در این بیماری ارگان‌های بدن ممکن است بصور مختلف گرفتار شوند. در ریه فیبروز، هیپرتانسیون عروق ریوی و تجمع مایع در پرده جنب گزارش شده است. درگیری در دستگاه گوارش، به صورت گرفتاری<sup>۲</sup> تحتانی مری، کاهش تون اسفنکتر تحتانی مری، رفلاکس مری، آتونی معده، درگیری دئودنوم و ژوژنوم، سوء جذب، اسهال و یبوست می‌باشد. درگیری کلیوی به صورت ازوتمی، نارسایی کلیه، هیپرتانسیون و

I) استادیار بخش روماتولوژی بیمارستان فیروزگر، میدان ولیعصر، دانشگاه علوم پزشکی و خدمات بهداشتی - درمانی ایران، تهران (\* مولف مسؤول)

II) دستیار بیماری‌های داخلی، دانشگاه علوم پزشکی و خدمات بهداشتی - درمانی ایران، تهران

نیتروگلیسرین استفاده کرد تا جریان خون بیشتری به موضع رسانده شده بهبودی سریع‌تر رخ دهد (۲). در مطالعه‌ای که اخیراً صورت گرفته است نشان داده شده که لیزر دی‌اکسیدکربن، اثر مناسبی در درمان ضایعات کلسیفیه انگشتان دارد (۳). نیز در برخی بیماران که به درمان دارویی پاسخ نمی‌دهند، سمپاتکتومی از طریق جراحی متد بسیار موثری است (۴). در این گزارش اثر درمانی آلپروستادیل (آنالوگ پروستتگاندین E<sub>1</sub>) بر زخم‌های انتهائی انگشتان یک بیمار مبتلا به اسکرودرمی، مورد بررسی قرار گرفته است.

### معرفی بیمار

بیمار خانم ۴۲ ساله‌ای است که مورد شناخته شده اسکرودرمی از ۵ سال گذشته می‌باشد. اسکروز فقط محدود به پوست بوده درگیری احشاء وجود نداشت. در معاینه، پوست به صورت منتشر کاملاً خشک و سفت بود. بیمار ریزش مو نیز داشته است. در معاینه اندام‌ها، نبض‌های محیطی ضعیف بوده بستر ناخن‌ها مختصری سیانوتیک است، تغییر شکلی در انتهای انگشتان دوم و سوم دست راست به صورت گانگرن و زخم در پولپ انگشتان دیده می‌شود. این تغییرات از چند ماه قبل از پذیرش بیمار شروع شده بود. بیمار در هنگام بستری تحت درمان با پردنیزولون، دی‌پنی‌سیلامین و پنتوکسی‌فیلین قرار داشت.

لازم به ذکر است بیمار به علت عمل جراحی تیروئید، تحت درمان با لووتیروکسین نیز بود. به غیر از مشکلات فوق بیمار سابقه بیماری خاصی نداشت و در معاینات عمومی نکته قابل ذکر دیگری وجود نداشت.

### روش بررسی

جهت درمان، کنترل دقیق بیمار و درمان سریع عوارض دارویی، بیمار در بخش CCU بستری شد و داروی آلپروستادیل با دوز ابتدائی ۶ نانوگرم/کیلوگرم/دقیقه در طی ۱۲ ساعت ابتدائی (بصورت ۰/۶CC از دارو در ۱۰۰CC نرمال‌سالین) از طریق میکروست به بیمار انفوزیون شد،

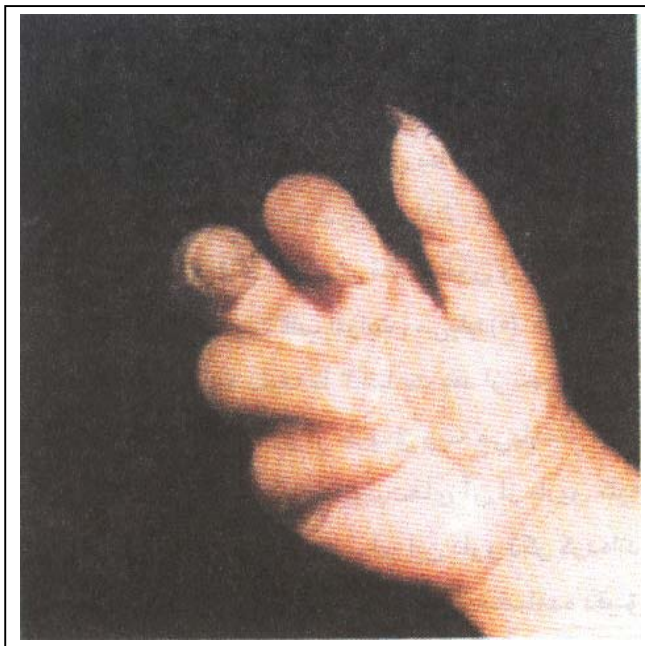
دیده می‌شود لیکن بروز آن در بیماری اسکروز سیستمیک واضح‌تر است. این پدیده ممکن است به قدری شدید باشد که منجر به سیانوز و گانگرن بندهای انتهائی انگشتان در مراحل انتهائی شود. در پدیده رینود، تغییر رنگ انگشتان در طی تماس با آب و هوای سرد در طی مراحل مختلفی ظاهر می‌شود. ابتدا پوست سفید می‌شود. سپس سیانوز و آبی شده و پس از آن به قرمز تغییر رنگ می‌دهد. پاتولوژی اولیه در پدیده رینود اسپاسم عروق انتهائی اندام‌هاست و درگیری در آن از قسمت دیستال اندام و انگشتان به سمت پروگزیمال است که به تدریج سبب آتروفی پوست می‌شود. اساس درمان پدیده رینود، کنترل اسپاسم عروقی است. اجتناب از سرما و عوامل استرس خارجی از عوامل پیشگیری کننده هستند. همچنین باید از هر گونه داروی منقبض کننده عروق مانند آمفتامین و ارگوتامین اجتناب کرد. در صورت بروز اسپاسم عروقی، قرار دادن انگشتان در محیط گرم می‌تواند موثر واقع شود. داروهای مسدود کننده گیرنده بتا سبب تشدید پدیده رینود می‌شوند. داروهای مسدود کننده سمپاتیک مانند (رزپین، متیل‌دوپا و پرازوسین) که سبب اختلال در آزاد شدن نوراپی‌نفرین می‌شوند در درمان پدیده رینود مؤثر است ولی عوارض زیادی به همراه دارند. داروهای مسدود کننده کانال کلسیم مانند نیفیدپین و دیلیتازم می‌توانند سبب تخفیف علائم شوند ولی عوارض جانبی آن مانند سردرد خفیف و طپش قلب، استفاده از آنها را محدود می‌کند. نیفیدپین آهسته رهش بهتر تحمل می‌شود و دوز مؤثر آن ۹۰ - ۳۰ میلی‌گرم روزانه می‌باشد. کتانسرین (Ketanserin)، که یک آنتاگونیست سروتونین است، تا حدودی در درمان رینود موثر است. ایلوپروست (Iloprost) که یک آنالوگ پروستاسیکلین است، به میزان قابل ملاحظه‌ای سبب کاهش شدت پدیده رینود و درمان زخم‌های انگشتی در بعضی از بیماران می‌شود، ولی امروزه به علت عوارض جانبی زیاد آن مورد استفاده قرار نمی‌گیرد (۱). پنتوکسی‌فیلین (Pentoxifylline) با مکانیسم افزایش دفرمیتی غشاء گلبول قرمز سبب بهبود خونرسانی انتهایها می‌گردد. همچنین، در صورتی که زخم ایجاد شده عفونی نباشد، می‌توان از خمیر

پس از دریافت دارو مرخص گردید شایان ذکر است به جز افت فشار خون در زمان انفوزیون اول، در دوزهای بعد هیچ مشکلی برای بیمار پیش نیامد و هیچ عارضه دارویی مشاهده نشد.

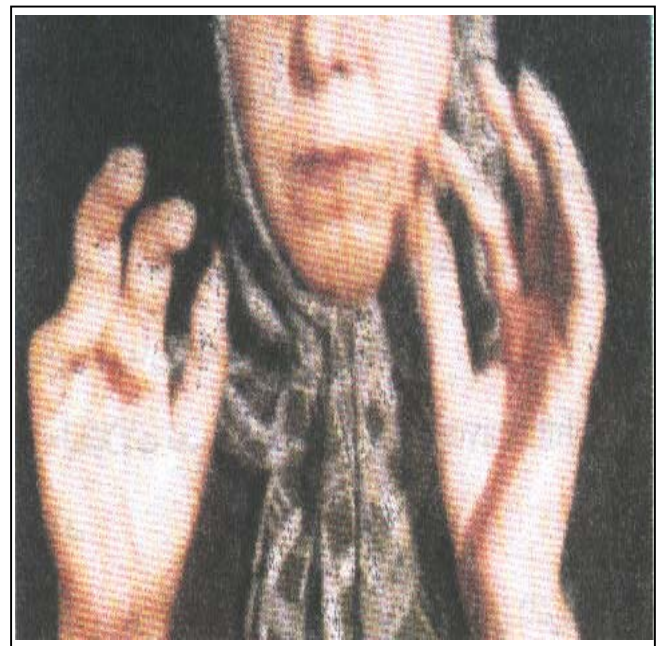### پی گیری

بیمار پس از ترخیص، به فواصل دو هفته یک بار پی گیری شد و پیشرفت بهبودی ضایعات اسکرودرمی مورد ارزیابی قرار گرفت. بعد از حدود ۲ ماه زخم های بیمار کاملاً بهبود یافت و هیچ اثری از سیانوز، زخم و گانگرن مشاهده نشد. بیمار به مدت یکسال پی گیری شد و با عمل به توصیه های ایمنی و تجویز دارو، در حال حاضر هیچ مشکل و ضایعه ای در انگشتان ندارد. در عکس شماره ۱ (الف و ب) وضعیت انگشتان بیمار قبل از شروع درمان مشاهده می شود. عکس شماره ۲ (الف و ب) وضعیت انگشتان بیمار را ۲ ماه بعد از درمان نشان می دهد.

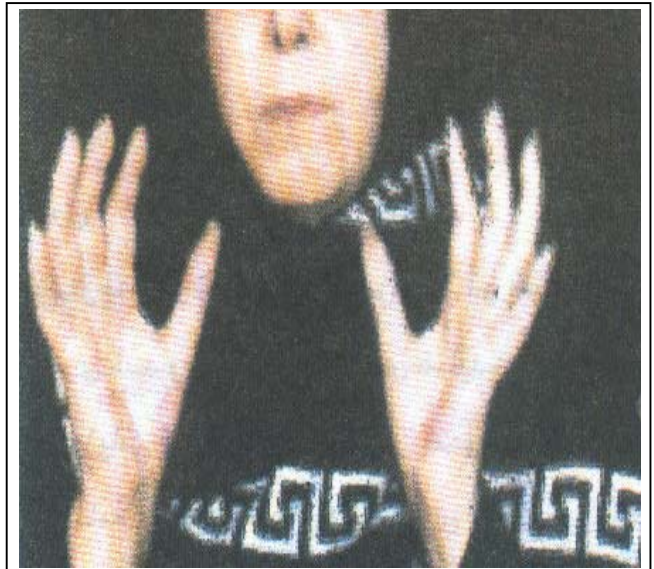بیمار از نظر وضعیت عمومی نیز از نظر بروز عوارض دارویی (افت فشار خون، راش، کهیر و استفراغ) تحت نظارت دقیق قرار گرفت. در ساعت ابتدایی انفوزیون بیمار مشکلی نداشت لیکن در ساعت هشتم انفوزیون، بیمار دچار افت فشارخون شد (کاهش فشار به میزان ۲۰ میلی متر جیوه در فشار سیستولیک و ۳۰ میلی متر جیوه در فشار دیاستولیک) که تجویز دارو متوقف و سرم نرمال سالین به میزان ۵۰۰CC طی نیم ساعت به بیمار تجویز گردید و بعد از رسیدن فشارخون بیمار به حد ابتدایی، مجدداً انفوزیون دارو شروع شد (قابل ذکر است که فشار ابتدایی بیمار ۷۰/۱۰۰ میلی متر جیوه گزارش شده بود). انفوزیون دوز اول به مدت ۱۲ ساعت از شروع تجویز دارو تداوم یافت و سپس طی ۶۰ ساعت بعد دارو به میزان ۱۰ نانوگرم/کیلوگرم/دقیقه، طی ۵ نوبت و هر نوبت به مدت ۱۲ ساعت و به میزان ۱CC از دارو در ۱۰۰CC نرمال سالین از طریق میکروست به بیمار انفوزیون گردید. بیمار ۷۲ ساعت



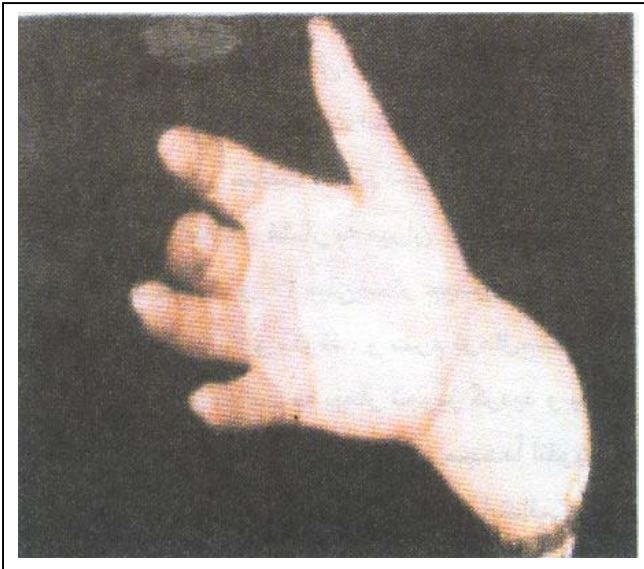شکل ۱- ب: وضعیت انگشتان بیمار قبل از درمان با آلپروستادیل



شکل ۱- الف: وضعیت انگشتان بیمار قبل از درمان با آلپروستادیل



شکل ۲- الف: وضعیت انگشتان دست بیمار دو ماه بعد از درمان با آلپروستادیل



شکل ۲- ب: وضعیت انگشتان دست بیمار دو ماه بعد از درمان با آلپروستادیل

### بحث

آلپروستادیل (Alprostadil) با نام تجاری "prostin vR" یک آنالوگ PGE1 است که به صورت آمپول‌های ۱cc محتوی ۰/۵ میلی‌گرم آلپروستادیل بوده اثرات فارماکولوژیک مختلفی دارد که از آن جمله می‌توان وازودیلاتاسیون، مهار عملکرد پلاکتی و تحریک عضلات صاف روده را نام برد. دوز داخل وریدی ۱۰ - ۱ میکروگرم/کیلوگرم از آلپروستادیل با مکانیسم کاهش مقاومت محیطی می‌تواند سبب کاهش فشارخون در پستانداران شود. همراه با کاهش فشارخون و به منظور حفظ برون‌ده قلب، ضربان قلب افزایش می‌یابد (۵). شروع اثر فارماکولوژیک دارو ۱۵ دقیقه تا ۳ ساعت بعد از تجویز دارو می‌باشد. متابولیسم این دارو از طریق ریه می‌باشد. نیمه عمر آن ۱۰ - ۵ دقیقه است و متابولیت‌های آن از طریق کلیه دفع می‌شود. عوارض مختلفی را برای این دارو ذکر کرده‌اند بدین سبب است که تجویز دارو، کنترل و مشاهده دقیق بیمار را می‌طلبد، برخی از این عوارض عبارتند از:

- ۱- سیستم عصبی مرکزی: تب، تشنج، خستگی
- ۲- سیستم قلبی عروقی: تاکی‌کاردی، برادی‌کاردی، هیپوتانسیون، فلاشینگ، نارسائی قلب، فیبریلاسیون بطنی و شوک

۳- دستگاه گوارشی: رگورژیتاسیون مری و اسهال

- ۴- سیستم خونساز: انعقاد داخل عروقی منتشر (DIC)، ترومبوسیتوپنی و افزایش خاصیت ضدانعقادی وارفارین
- ۵- کلیه: الیگوری و آنوری
- ۶- دستگاه تنفسی: ایست تنفسی
- ۷- عوارض سیستم ادراری - تناسلی: بصورت درد آلت، پریاپیسم، اکیموز در محل تزریق، ادم آلت، راش و پروستاتیت. این عوارض در صورت تزریق در موضع بوجود می‌آید (۶).

موارد استفاده از این دارو:

- ۱- بازنگه داشتن مجرای شریانی: در نوزادان مبتلا به بیماری‌های مادرزادی قلب جهت بازنگه داشتن مجرای شریانی تا زمان تصحیح جراحی ضایعه
- ۲- اختلالات نعوظ: بصورت Intracavernosal تزریق می‌شود.
- ۳- درمان موارد هیپرتانسیون ریوی ثانویه به اسکروزوسیستمیک
- ۴- یک مورد تحقیقاتی در ارتباط با اثرات آلپروستادیل بر روی پاپولار موسینوز (Papular mucinosis) در یک بیمار مبتلا به اسکروزودرمی انجام شده است. با انفوزیون آلپروستادیل، میزان اسکروداکتیلی و شدت پدیده رینود کاهش یافت (۷).

2- Thomas A. medsker – Systemic Sclerosis: Clinical aspect, Arthritis and Allied condition – Textbook of Rheumatology, J. Kopman william & wilkins. Baltimore, 1997; 1433-1464.

3- Koreh RJ, Initial clinical evaluation of the Co2 laser. Dermatol Surg, 1998 March 24(5):517-519.

4- Bruce C. Gillialand – Systemic Sclerosis – Fauci, Braunwold, Isselbacher; et al., Harrison Principal of Internal Medicine. Mc Graw hill companies, Inc. New York, 1998; Vol 2. Edition 14; PP: 1888-1894.

5- Marie L., Foegh, Marcus Hecker. Peter W. Ramwell et al., The Eicosanoid: PG, Tx, LT and related compounds. Bertram G, Katzong; Textbook of Pharmacology, Appleton & lange's middle east print. 1998, 7th edition; 304-319.

6- Margaret T, Shannon. Alprostadil (PGEI) Drug Guide Billye ann wilson, carolyn L. stang. Appelton & Lange 3th edition printed in USA. 1998; 31-33.

7- Yoko Sawada. Popular mucinosis associated with sclersderma. Eur J Dermatol, 1998 Oct- Nov 8(4): 497-500.

موارد منع استفاده از دارو:

- ۱- افزایش حساسیت به آلپروستادیل ۲- بیماران با مشکلات ادراری - تناسلی مانند التهاب اورترال، عفونت گلانس پنیس، بیماران با تنگی اورترال، هیپوسپادیاس شدید، اورتریت حاد و مزمن ۳- آنمی سلول داسی شکل ۴- ترومبوسیتوپنی ۵- پلی سیتمی ۶- مالتیپل میلوما
- براساس نتایج گزارش حاضر می توان تجویز این دارو را توسعه داد. لیکن لازم است مطالعه و تحقیقات گسترده تری بر روی تعداد زیادتری از بیماران صورت گیرد و نتایج تجویز آن با داروهای مختلف مقایسه شود. شایان ذکر است که از فواید کاربردی و مهم این دارو، تجویز آن در مدت کوتاه است.

#### منابع

- 1-James R. Seibold – Scleroderma: Connective tissue disease characterized by fibrosis. Kelly, Harris, Ruddy; et al., Textbook of Rheumatology, Saunders company. Philadelphia. 1998, 5th edition; 1133 – 1162.

**THERAPEUTIC EFFECT OF ALPROSTADIL ON FINGER ULCER IN A PATIENT WITH  
SYSTEMIC SCLEROSIS:  
A CASE REPORT OF NEW TREATMENT**

**\*H. Poormoghim, MD<sup>I</sup>    M. Rezaei Salim, MD<sup>II</sup>**

**ABSTRACT**

Systemic sclerosis is a disease with skin tightness. Besides of skin involvement, there may be involvement of different organs. Systemic sclerosis may be diffuse or limited, but in both of them Raynaud's phenomenon is common. This phenomenon is due to vasoconstriction and vascular insufficiency and is a phenomenon that makes problem for the patient and does not have any efficient treatment. One of the new drugs under research is Alprostadil, a prostaglandin E1 analogue. In this report, a case of systemic sclerosis with ulcer on the tip of fingers who has received new treatment, are introduced and discussed.

**Key Words :**    1) Systemic Sclerosis    2) Raynaud's phenomenon  
                         3) Finger Ulcer                    4) Alprostadil

---

**I)** Assistant Professor of Rheumatology. Firoozgar Hospital, Vali- Asr sq. Iran University of Medical Sciences and Health Services, Tehran, Iran (\*Corresponding author)

**II)** Resident of Internal medicine, Iran University of Medical Sciences and Health Services, Tehran, Iran