

# گزارش ۱ مورد شوانوما با تظاهر توده زبانی

## چکیده

بیمار معرفی شده در این مقاله آقای ۴۵ ساله افغانی بود که به علت توده زبانی، مراجعه کرده بود. در سی‌تی‌اسکن انجام شده کیست داخل عضلات زبان گزارش شد و طی عمل جراحی یک توده بزرگ کپسول‌دار با حدود مشخص از داخل عضلات خارج گردید. در بررسی هیستوپاتولوژیک تشخیص شوانوما برای بیمار گذاشته شد. در رابطه با شوانوما در منابع موجود گزارشات بسیار کمی در دسترس می‌باشد. نکته قابل توجه و جالب دیگر اندازه بسیار بزرگ این توده بوده است.

دکتر فروغ هاشمی I

\*دکتر ماندانا دولتی II

کلیدواژه‌ها: ۱- توده زبانی ۲- شوانوما ۳- هیستوپاتولوژی

## مقدمه

سریع شدن رشد آن طی ۳ ماه پیش از جراحی، مراجعه کرده بود.

در بررسی بیمار، ادینوفاژی، دیس‌فاژی، خشونت صدا و اختلال اعصاب کرانیال وجود نداشت.

در FNA انجام شده از توده پدیده التهابی گزارش گردید و در آسپیراسیون مایع کیست، یافته اختصاصی مشاهده نشد.

در سی‌تی‌اسکن انجام شده کیست داخل عضلات زبان گزارش گردید و طی عمل جراحی کیست با جدار مشخص از داخل عضله خارج شد و به بخش آسیب‌شناسی ارسال گردید.

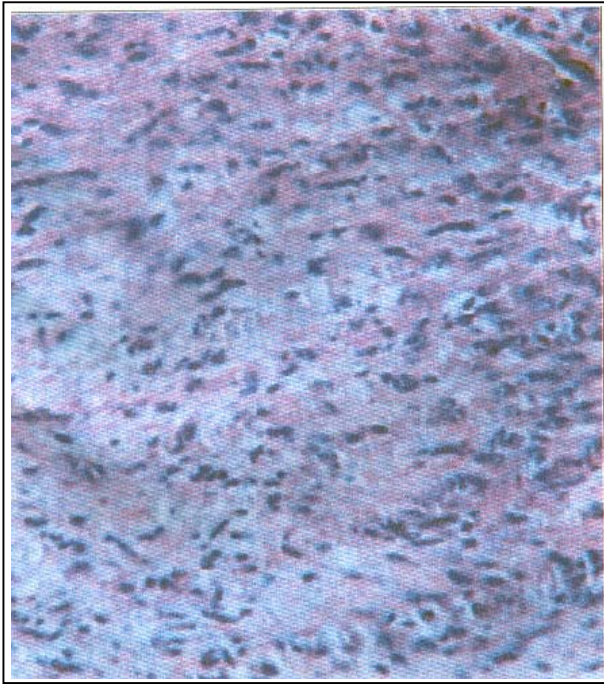
اغلب تومورهای زبان تومور سلول سنگ‌فرشی یا اسکواموس سل کارسینوما است اما گزارش‌هایی از تومورهای غیرسنگ‌فرشی نیز در دسترس می‌باشد. از تومورهای غیر سنگ‌فرشی می‌توان به لیپوما، شوانوما، میوآپی‌تلیوما، همانژیوما و آدنویید سیستیک کارسینوما اشاره کرد. حدود ۲۵٪ از شوانومای خارج مغزی در سر و گردن وجود دارد (۱) اما وجود این توده در قاعده زبان بسیار نادر است (۲).

## معرفی بیمار

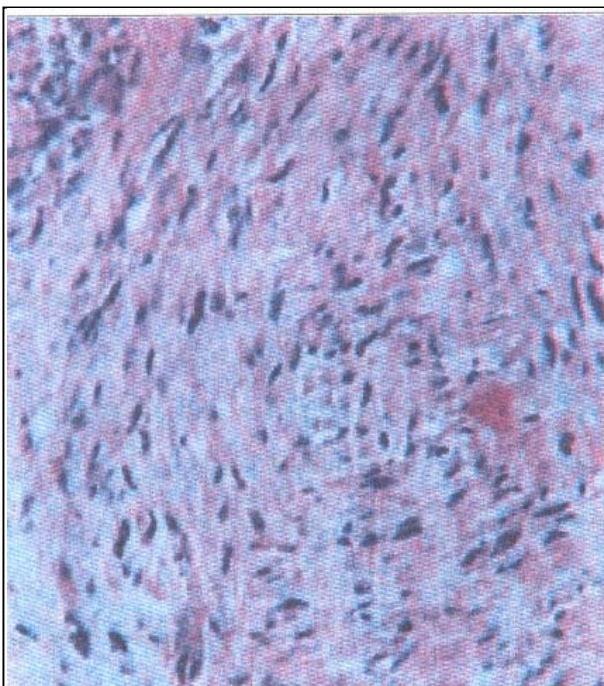
بیمار مورد نظر آقای ۴۵ ساله و اهل افغانستان بود که به دنبال تظاهر یک توده در زبان از حدود ۹ ماه قبل و

(I) استادیار گروه آسیب‌شناسی، دانشگاه علوم پزشکی و خدمات بهداشتی درمانی ایران، تهران.

(II) دستیار آسیب‌شناسی، بیمارستان حضرت رسول اکرم (ص)، خیابان ستارخان، نیایش، دانشگاه علوم پزشکی و خدمات بهداشتی درمانی ایران، تهران (\*مؤلف مسئول).



تصویر شماره ۳- ناحیه هیپرسولر یا آنتونی A



تصویر شماره ۴- ناحیه گردبادی در آنتونی A

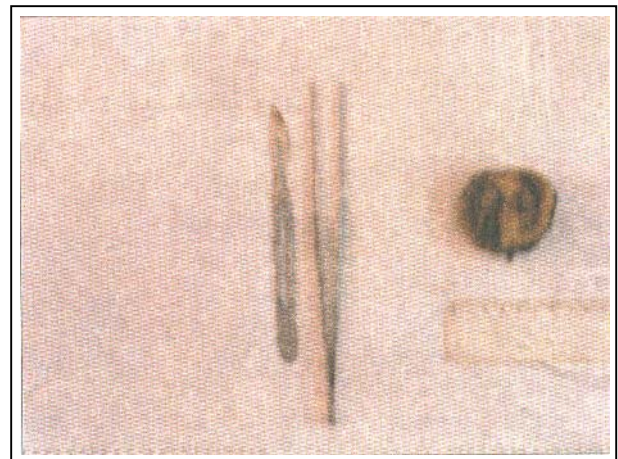
در نمای میکروسکوپی ۲ طرح وجود داشت که عبارت بودند از:

۱- سلول‌های کوچک دوکی یا کشیده (تصویر شماره ۳ و ۴) که در بعضی از مناطق ظاهر مشخص


در بررسی آسیب‌شناسی توده‌های گرد، کپسول‌دار با قوام لاستیکی و سطح قهوه‌ای کرم مشاهده شد.

اندازه توده  $4 \times 4 \times 0.5$  سانتی‌متر بود و در سطح مقطع آن ۲ فضای کیستیک که توسط دیواره نازکی از هم جدا شده بودند، وجود داشت. به نظر می‌رسید که این فضاها به دنبال دژنراسیون یا نکروز بافت داخل توده بوجود آمده باشند.

این فضاها توسط مایع زردرنگ و روشنی پر شده بودند (تصویر شماره ۱ و ۲).



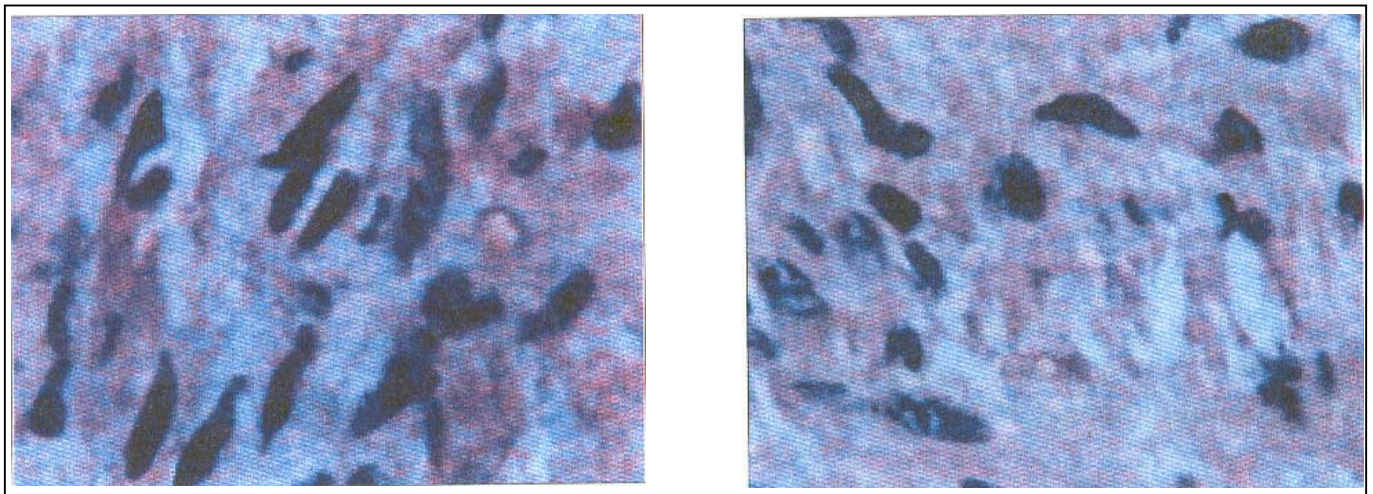
تصویر شماره ۱- در سطح مقطع ۲ فضای کیستیک مشاهده شد که ناشی از دژنراسیون بود.



تصویر شماره ۲- توده کاملاً کپسول‌دار زیر زبان بیمار

در بعضی از مواقع علائم آن ناشی از فشار تومور روی بافت‌های اطراف است. به طور مثال در مدیاستن روی اعصاب آن ناحیه فشار وارد کرده و سبب ایجاد درد قفسه سینه، تنگی نفس و هموپتزی می‌گردد (۵ و ۶). این تومور برخلاف نوروفیبروما پتانسیل بدخیمی ندارد. شوانومای اندام‌ها اغلب کم‌تر از ۵ سانتی‌متر هستند اما توده‌های عمقی که از یک عصب اصلی منشا

Palisading داشتند و Verrucay body نیز قابل مشاهده بود. ۲- سلول‌های دوکی در یک زمینه شل - میگزویید و ادماتو وجود داشتند (تصویر شماره ۵ و ۶). با توجه به طرح ذکر شده برای بیمار تشخیص شوانوما گذاشته شد و به علت قطعی شدن تشخیص در نمای H/E ضرورتی برای رنگ‌آمیزی اختصاصی وجود نداشت (۳).



تصاویر شماره ۵ و ۶- ناحیه هیپوسلولر یا آنتونی B

می‌گیرند می‌توانند در اندازه ۱۵ سانتی‌متر نیز دیده شوند (۷). این تومور در اندام‌ها در اعصاب پروتئال و اولنار شایع‌تر است اما در نخاع و ساکروم از ریشه‌های خلفی منشا می‌گیرد. در سی‌تی‌اسکن به صورت یک توده رادیولوسنت، همیشه بین باندل‌های عضلانی اصلی یعنی همان جایی که اعصاب بزرگ قرار دارند، دیده می‌شود (۳). نمای ماکروسکوپی تومور به اندازه آن بستگی دارد بدین ترتیب که تومورهای با اندازه کوچک که از عصب بزرگی منشا می‌گیرند توسط کپسولی که از نوریوم عصب مربوطه تشکیل شده

**بحث**  
شوانوما تومور کپسول‌داری با منشا نورورژنیک است که اغلب منفرد بوده و از غلاف اعصاب محیطی ایجاد می‌گردد. شایع‌ترین محل آن سطوح فلکسور اندام‌ها، گردن، مدیاستن، رتروپریتوئن و ریشه خلفی اعصاب نخاعی و زاویه پلی‌مخچه‌ای (Cerebellopontine angle) می‌باشد. این تومور بندرت عود می‌کند (۴)، سن شایع آن ۲۰-۵۰ سال است، در هر دو جنس شایع بوده و در حدود ۲۰٪ موارد با نوروفیبروماتوزیس همراه می‌باشد. همچنین علائم عصبی کمی ایجاد کرده و حتی ممکن است بدون علامت باشد (۳).

Vimentin، لیپوکورتین-۱ (Lipocortin 1) و گاهی GFAP و KP۱ (CD۶۸) مثبت می‌باشند (۷، ۸ و ۹).

در تومورهای خوب تمایز یافته (Well-differentiated) که تشخیص شوانوما قطعی است نیازی به انجام دادن آزمایش‌های ایمونوهیستوشیمی نیست (۴).

#### منابع

1- Enneking W., Rathe R. Neurilemoma, clinical musculoskeletal pathology, 1998, 1: 1100-1116.

2- SeHyng KM MD., Moon Hee Han. Radologic pathologic correlation of unusual lingual masses, Kovean journal of radiology, March, 2001, 2(1): 42-51.

3- Dahl I. Benign solitary neurilemoma (Schwannoma), Acta pathol. Microbiol Immunol Scand, 1984, 92: 91.

4- Rosai J. Ackerman's surgical pathology, 8 th ed, Baltimore, Mosby, 1998, PP: 2042-2043.

5- White W., Shiu MH., Rosenblum MK., Bigard MA., Boissel P. Cellular schwannoma: A clinico pathologic study of 57 patients and 58 Tumor, Cancer, 1990, 66: 1266.

6- Damjanov I., Linder J., Anderson's pathology, 10 th ed., Boston, Mosby, 1996, PP: 2508-2509.

7- Swanson PE. Soft tissue neoplasms of the mediastinum, Semin Diag. Pthol, 1991, 8: 14.

8- Woodroff JM., Marshall ML., Godwin TA. Plexiform (multinodular) schwannoma, Am J Surg Pathol, 1993, 7: 691.

است پوشیده می‌شود و امتداد عصب مربوطه نیز قابل مشاهده است.

تومورهای بزرگ اغلب ساختمان عصب را به هم می‌زنند.

سطح مقطع تومورهای کوچک زردرنگ بوده و قوام مومی (Waxy) دارند و به خوبی کپسول‌دار هستند.

ضایعات بزرگ اغلب دچار تغییرات دژنراتیو ثانویه و خون‌ریزی می‌شوند و فضاهای کیستیک پر از مایع در توده مشاهده می‌گردد.

در نمای میکروسکوپی ۲ طرح وجود دارد که مناطق آنتونی A و B نامیده می‌شود. نوع A در تومورهای خیلی کوچک، کل تومور را تشکیل می‌دهد.

مناطق آنتونی A از یک سری سلول‌های دوکی هیپرکروماتیک که گاهی هسته‌ها در این ناحیه حالت نردبان‌ی (Palisading) پیدا می‌کنند، تشکیل شده است. ناحیه بدون هسته‌ای که حالت آمورف دارد و بین ۲ منطقه Palisading قرار دارد، همان اجسام معروف وروکی (Verrucay body) و پاتوگنومونیک شوانوما است.

آنتونی B دارای زمینه ائوزینوفیل آمورف هیپوسولولر می‌باشد.

در تومورهای بد تمایز یافته مناطق آنتونی A به شکل فاسیکل هستند. گاهی نمای گردبادی (Whorling) دیده می‌شود (تصویرهای شماره ۶ و ۷).

هسته‌ها در این ضایعات گاهی به حالت بومرنگ (Boomerange) قرار می‌گیرند. گاهی نیز آنتونی B نامشخص بوده و تشخیص این ضایعات به راحتی امکان‌پذیر نمی‌باشد (۳).

از نظر ایمونوهیستوشیمی ضایعه برای S-۱۰۰، calicinin component (مثل لامینین، کلاژن نوع ۴، مروزین) مثبت است.

9- Fletcher CDM., Davies SE. Benign plexiform (multinodular) Schwannoma: a rare tumor unassociated with neurofibromatosis, 1986, 19: 971.

## *A Case Report of Schwannoma Presenting as a Lingual Mass*

**F. Hashemi, MD<sup>I</sup>      \*M. Dolati, MD<sup>II</sup>**

### *Abstract*

The patient of the present case report was a 45-year-old Afghan man presented with lingual mass. CT scan revealed intramuscular mass in the floor of the mouth. Exploratory surgery revealed a huge well-defined encapsulated intramuscular mass. Histopathologic examination showed schwannoma. Only a few cases of lingual schwannoma have been reported in the literature. The huge size of the mass was also a surprising and noticeable point in this case.

**Key Words:**    **1) Lingual Mass      2) Schwannoma**  
**3) Histopathology**

---

**I)** Assistant Professor of Pathology. Iran University of Medical Sciences and Health Services, Tehran, Iran.

**II)** Resident of Pathology. Iran University of Medical Sciences and Health Services, Tehran, Iran (\*Corresponding Author).