

سارکوم استرومای آندومتر با درجه پایین: گزارش موردی

چکیده

در این گزارش خانم ۳۷ ساله‌ای معرفی می‌گردد که در سال ۱۳۷۴ بعلت خونریزی غیرطبیعی رحم تحت عمل هیستریکتومی قرار گرفت و نتیجه بررسی پاتولوژی آن سارکوم استرومای آندومتر با درجه پایین گزارش شد. در آن زمان هیچ گونه درمان تکمیلی خاصی برای بیمار انجام نشد و بیمار در مرتبه دوم بعلت وجود توده در واژن مراجعه نمود. حین لاپاراتومی توده‌های متعددی در کف لگن بین مثانه، کولون، کاف واژن و قسمت قدامی پریتون دیده شد و در بررسی پاتولوژی نیز عود سارکوم استرومای آندومتر با درجه پایین گزارش گردید.

*دکتر امیرمهدی میرناطقی I

دکتر محمد یونسی II

دکتر سیدحسن فرزانه III

کلید واژه‌ها: ۱- توده داخل رحم ۲- خونریزی غیرطبیعی رحم
۳- سارکوم استرومای آندومتر

مقدمه

سارکومهای رحم تومورهای نسبتاً نادری با منشأ مزودرمال می‌باشند که ۶-۲ درصد بدخیمیهای رحم را شامل می‌شوند (۱ و ۲). سه گروه از شایعترین انواع آن عبارتند از سارکوم آندومتر، لیومیوسارکوم و Malignant mixed mullerian tumor.

سارکوم استرومای آندومتر بصورت اولیه در زنان حوالی منوپوز (perimenopausal) و در حدود سنین ۵۰-۴۵ سالگی دیده می‌شود. در یک سوم موارد نیز بعد از منوپاز بروز می‌کند. این عارضه ارتباطی به تعداد حاملگی (parity) و بیماریهای همراه و یا رادیوتراپی قبلی ندارد (۲ و ۳).

شایعترین علامت آن خونریزی غیرطبیعی رحم (Abnormal Uterin Bleeding, AUB) می‌باشد. درد شکم و احساس فشار بدلیل توده بزرگ لگنی با شیوع کمتر

دیده می‌شود و عده‌ای از بیماران نیز بدون علامت می‌باشند (۲، ۳ و ۴).

در معاینه لگن معمولاً بزرگی نامنظم و یا منظم رحم - گاهی اوقات همراه با سفتی پارامترها - مشاهده می‌گردد. تشخیص ممکن است توسط بیوپسی آندومتر تأیید شود ولی تشخیص قبل از عمل معمولاً لیومیوم است (۵). این تومورها براساس مورفولوژی سلولی، حاشیه تومور، تهاجم به عروق و لنفاتیک و همچنین تعداد میتوز به سه گروه تقسیم می‌شوند (۳-۱):

۱- ندول استروما (stromal nodule).

۲- سارکوم استرومای آندومتر با درجه پایین (low grade endometrial stromal sarcoma).

۳- سارکوم تمایز نیافته رحم با درجه بالا (high grade undifferentiated uterine sarcoma).

(I) استادیار آسیب‌شناسی، بیمارستان شهدای هفتم تیر، شهرداری، دانشگاه علوم پزشکی و خدمات بهداشتی - درمانی ایران، تهران (*مؤلف مسؤول)

(II) رئیس بخش جراحی بیمارستان فیروزآبادی، بالاتر از میدان شهرداری، دانشگاه علوم پزشکی و خدمات بهداشتی - درمانی ایران، تهران.

(III) دستیار آسیب‌شناسی، دانشگاه علوم پزشکی و خدمات بهداشتی - درمانی ایران، تهران.

(Abnormal Uterin Bleeding, AUB) و توده داخل رحمی تحت عمل هیستریکتومی کامل شکمی قرار گرفت و جواب پاتولوژی آن سارکوم استرومای آندومتر با درجه پایین (low grade endometrial stromal sarcoma) گزارش گردید.

در آنزمان هیچ گونه درمان تکمیلی خاصی جهت بیمار انجام نشد. پنج سال بعد بیمار بعلت توده واژن مراجعه نمود که در حین لاپاراتومی، روده‌ها بطور کامل دچار چسبندگی بودند و یک توده بزرگ (solid) با قوام سخت در کف لگن بین کولون، سکوم و مثانه وجود داشت که به قسمت قدامی پریتوئن در زیر فاشیا و کاف واژن (vaginal cuff) نیز گسترش یافته بود.

در حین عمل تخمدانهای راست و چپ مورد بررسی واقع شدند که از نظر ماکروسکوپی مشکلی وجود نداشت و بهمین جهت او فوریکتومی (Oophorectomy) صورت نگرفت. نمونه‌های ارسال شده جهت پاتولوژی شامل سه نمونه بشرح ذیل بود:

۱- توده نکروتیک کاف واژن؛ شامل قطعات نامنظم بافت

نرم کرم تا قهوه‌ای به ابعاد ۳×۱۱×۱۷cm

۲- نمونه پریتوئن؛ شامل دو قطعه بافت نرم کرم تا

قهوه‌ای مجموعاً به ابعاد ۱×۱/۵×۲/۵cm

۳- تومور روی سکوم؛ شامل یک توده سفت کرم تا

قهوه‌ای به ابعاد ۱/۵×۳/۵×۳/۵cm

برشهای میکروسکوپی تهیه شده از بافت تومورال و نمونه پریتوئن بافت نئوپلاستیک حاوی سلولهای گرد و دوکی با هسته کوچک و یکنواخت با سیتوپلاسم کم، مشخصات سیتولوژی bland و فعالیت میتوزی پایین (کمتر از ۱۰ میتوز در ۱۰ میدان میکروسکوپی با درشت نمایی بالا) با طرح عروقی مشخص را نشان داد. بعلاوه نواحی از نکروز و خونریزی نیز مشاهده گردید (تصاویر شماره ۱-۴).

طبق تعریف سارکوم استرومای آندومتر با درجه پایین از سلولهایی تشکیل شده است که مشابه سلولهای آندومتر در فاز پرولیفراتیو طبیعی می‌باشند، حاشیه مهاجم داشته و در نمای ماکروسکوپی، تهاجم عروقی تومور بطور شایع دیده می‌شود.

غیر از تهاجم و ورود بداخل عروق، این نئوپلاسم از نظر بافت‌شناسی از ندول استروما (stromal nodule) غیرقابل افتراق است.

نحوه تهاجم به میومتر اغلب مشخص کننده تومور است و شامل زبانه‌های نامنظم یا جزایری از سلولهای تومورال می‌باشد که بصورت تصادفی بین دستجات سلولهای عضلات صاف قرار گرفته‌اند.

سلولهای کف آلود (foamy) و نیز واکنش مشابه دسیدوا نیز ممکن است دیده شود. در مواردی نادر کانونهایی از غدد و لوله در داخل تومور مشاهده می‌شوند (سلولهای تشکیل دهنده غدد کراتین مثبت بوده و خصوصیات ایمینوفنوتیپ عضلات صاف را دارند). در اغلب موارد اشکال میتوزی کم بوده و با فاصله از یکدیگر قرار دارند.

یک تابلوی بسیار مشخص وجود شبکه عروقی ظریف و شاخه شاخه می‌باشد که شواهدی از هیالینیزاسیون (hyalinization) را نیز نشان می‌دهد (۱، ۲ و ۴).

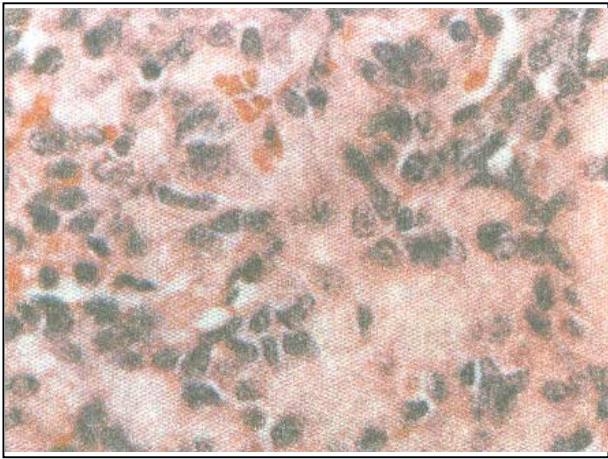
پروفایل ایمینوهیستوشیمی تومور متغیر می‌باشد ولی مثبت بودن برای vimentin یک قانون کلی است.

مثبت شدن برای Actin و Desmin شایع بوده و واکنش با کراتین بصورت موضعی (focal) می‌باشد. همچنین منفی بودن برای S-100 نیز یک قاعده است (۶).

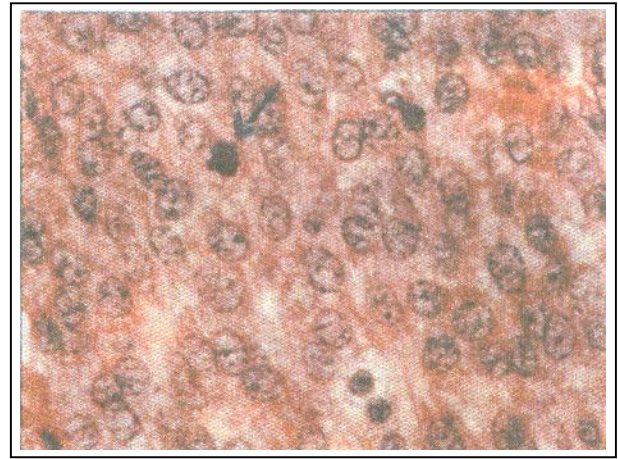
در رنگ آمیزی رتیکیلین، الیاف رتیکیلین دور هر سلول را احاطه می‌نماید.

معرفی بیمار

مورد معرفی خانمی ۳۷ ساله است که در سال ۱۳۷۴ بعلت خونریزی غیرطبیعی رحم



تصویر شماره ۴- نمای میکروسکوپی تومور با بزرگنمایی متوسط. مناطق متعدد هیالینیزه در تومور مشاهده می‌شود.



تصویر شماره ۱- نمای میکروسکوپی تومور با بزرگنمایی زیاد. تومور دارای سلول‌هایی با هسته‌های یکنواخت و یک شکل، سیتوپلاسم کم و فعالیت میتوزی پایین است.

بر اساس یافته های میکروسکوپی فوق و شرح حال بیمار، تشخیص و عود سارکوم استرومای آندومتر با درجه پائین (recurrence of low grad endometrial stromal sarcoma) مسجل گردید.

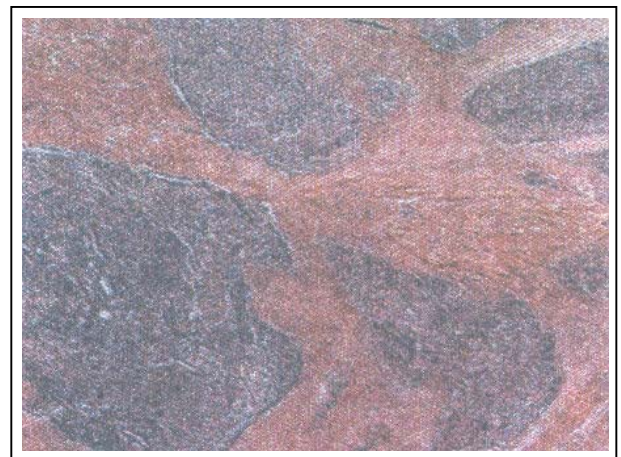
بحث

پس از انتشار نتایج مطالعه Norris و Taylor در سال ۱۹۶۶، سارکوم استرومای آندومتر (بر اساس شمارش میتوزی) به دو نوع درجه پائین (low grade) و درجه بالا (high grade) تقسیم شد.

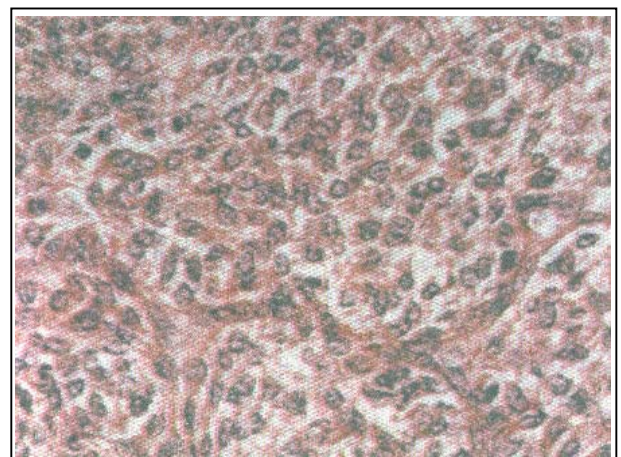
این محققین بعد از رد کردن (rule out) سارکوم تمایز نیافته (آناپلاستیک) در خط مرزی (۱۰/۱۰ HPF میتوز) مرز میان سارکوم استرومای high grade و low grade را مشخص نمودند (۵).

پس از آن Evan تقسیم بندی اولیه را بر اساس افتراق سارکوم تمایز نیافته استروما از سارکوم استرومای آندومتر قرار داد ولی از آنجا که این مطالعه تنها بر روی ۱۱ مورد صورت گرفت ارزش چندانی نسبت به مطالعه قبلی نداشت (۴).

Evan بدون توجه به شمارش میتوزی نئوپلاسمهای استرومای آندومتر که از سلولهای یکنواخت دوکی (مشابه استرومای آندومتر در فاز پرولیفراتیو) تشکیل شده بودند



تصویر شماره ۲- نمای میکروسکوپی تومور با بزرگنمایی کم. ارتشاح تومور بداخل آندومتر بصورت زیانه‌ای مشاهده می‌شود.



تصویر شماره ۳- بزرگنمایی بالا از نمای تومور. تومور دارای سلولهای هم شکل و شبیه به سلولهای استرومای آندومتر در فاز پرولیفراتیومی باشد.

این گروه هیچ تفاوتی بین میزان بقای بیماران در دو طرف خط مرزی (10/10 hpf) وجود نداشت (6).

بیماران دارای stage بالاتر وضعیت بسیار بدتری نسبت به گروه قبلی داشته و در این گروه بیماران دارای اندیس میتوزی بالاتر از 10، پیش‌آگهی بدتری نسبت به گروه با اندیس میتوزی کمتر از 10 داشتند.

بنابراین بنظر می‌رسد مهمترین فاکتور پیش‌گویی کننده در این بیماران stage بیماری در زمان اولین مراجعه باشد، در حالیکه علائم هیستولوژیک bland و اندیس میتوزی پائین هیچ کدام نمی‌توانند دلیلی بر عدم عود باشند.

منابع

- 1- Stephen S., Stenberg: Diagnostic surgical pathology-3 rd ed, Lippincott Williams & Wilkins 1999-P:2265-2272.
- 2- Steven G., Silverberg-Ronald A., Delellis-William J., et al., Principle and practice of surgical pathology and gynecology, 3 rd ed. Churchill Livingstone: New York 1998-P: 2508-2510.
- 3- Anderson M.C. Female reproductive system, 3 rd ed. -Churchill Livingstone: Edinburgh 1998 - Section 13-P: 208-211.
- 4- Evan H., Endometrial stromal sarcoma and poorly differentiated endometrial sarcoma. Cancer 1982, 50: 2170-2182.
- 5- Norris H., Taylor H., Mesenchymal tumor of the uterus. I. A clinical and pathological study of 53 endometrial tumor. Cancer 1966, 19:755-756.
- 6- Chang K., Carbtree G., Lim-Tan S., et al., Primary uterine endometrial stromal neoplasm: A clinopathologic study of 117 cases. Aam. J. Surg.Pathol. 1990, 14: 415-438.

را در گروه سارکوم آندومتر و آنهائی که فاقد این مشخصات بودند را در گروه سارکومهای تمایز نیافته آندومتر قرار داد. محققین در پژوهشی در Stanford، با مطالعه 93 مورد سارکوم استروما، نظریه Evan را تأیید نمودند و بهمین دلیل اکثر مؤلفین سارکوم آندومتر را به دو گروه low grade و high grade تقسیم نمی‌نمایند و از اصطلاح low grade برای تعدیل تشخیص سارکوم استرومای آندومتر و تأیید بر رفتار low grade آن و عدم اشتباه با سارکوم تمایز نیافته آندومتر که high grade است استفاده می‌نمایند (6).

در حدود 40٪ موارد سارکوم استرومای آندومتر با درجه پایین در زمان تشخیص دارای تهاجم و گسترش به خارج رحم هستند ولی گسترش 2/3 موارد محدود به لگن می‌باشد. متاستاز به ریه، غدد لنفاوی و قسمت فوقانی شکم نادر است.

عود تقریباً در 50٪ موارد و به فاصله 5 سال از درمان اولیه اتفاق می‌افتد. حتی بعد از عود و متاستاز، میزان بقا بالا است و بهبود کامل نیز نادر نمی‌باشد. درمان مناسب اولیه برای سارکوم استرومای آندومتر با درجه پایین شامل خارج‌سازی تمام توده‌های قابل رویت (ماکروسکوپی) به روش جراحی می‌باشد.

درمان شامل هیستریکتومی کامل به‌همراه برداشتن آدنکسهای دو طرف است. آدنکسها همیشه باید خارج شوند زیرا تمایل تومور جهت گسترش به پارامترها، رباط پهن و آدنکسها وجود دارد. استروژن ترشح شده از تخمدانها نیز بر روی تومور اثر تحریکی دارد.

اثرات مفیدی برای درمان رادیوتراپی جهت این تومور گزارش شده است و رادیوتراپی لگن برای توده‌هایی که بخوبی خارج نشده‌اند توصیه می‌شود. در این تومور گیرنده‌های استروژن و پروژسترون وجود دارند و براساس شواهد موجود مواردی از تومورهای متاستاتیک بخوبی به درمان پروژسترون پاسخ می‌دهند. در مطالعه انجام شده در Standford، 45٪ بیماران stage I (تومور محدود به رحم) یک یا دو مرتبه عود را تجربه نمودند و در

LOW GRADE ENDOMETRIAL SARCOMA: A CASE REPORT

*A. M. Mirnateghi, MD^I M. Yonesi, MD^{II} S. H. Farzaneh, MD^{III}

ABSTRACT

In this case report we presented a 37 year-old woman with history of total abdominal hysterectomy, five years ago (1996) due to abnormal uterine bleeding and intrauterine mass, with histopathologic diagnosis of low-grade endometrial stromal sarcoma. There is no history of further adjuvant therapy. Then (five years later) the patient presented with a protruded vaginal mass, and in laparotomy multiple solid masses are observed in pelvic floor with extension to vaginal cuff and anterior portion of peritoneum. The masses are excised. The histopathologic diagnosis is recurrence of low-grade endometrial stromal sarcoma.

Key Words: 1) Intrauterine mass 2) Abnormal Uterine Bleeding 3) Endometrial stromal sarcoma

I) Assistant professor of department of pathology, Haft-e Tir hospital, Shahr-e Ray., Iran University of Medical Sciences and Health Services, Tehran, Iran(*Corresponding author)

II) Chairman of department of surgery in Firoozgar hospital, Shahr-e Ray sq., Iran University of Medical Sciences and Health Services, Tehran, Iran.

III) Resident of pathology, Iran University of Medical Sciences and Health Services, Tehran, Iran.