

گزارش ۱ مورد نفریت ارثی نادر (سندرم Fechtner)

چکیده

سندرم Fechtner یک بیماری نادر اتوزومال غالب است که با مجموعه‌ای از علائم چشمی (کاتاراکت)، کاهش شنوایی عصبی، درگیری کلیه (هماچوری تا نارسایی کلیه)، انکوزیون داخل گلبول سفید و ماکروترومبوسیتوپنی شناخته می‌شود. بیمار معرفی شده در این مقاله آقای ۲۱ ساله‌ای بود که با تظاهرات خون‌ریزی مکرر از بینی، کاتاراکت هر دو چشم و کاهش شنوایی و افزایش کراتینین سرم مراجعه کرده بود. در لام خون محیطی بیمار، افزایش اندازه پلاکت همراه با کاهش شدید پلاکت و انکوزیون داخل نوتروفیل مشاهده شد. بیمار سابقه فامیلی مثبت در خواهر و برادر داشت که هر دو به علت خون‌ریزی فوت کرده بودند. پدر بیمار تنها، تظاهرات خونی شامل ماکروترومبوسیتوپنی و انکوزیون‌های داخل نوتروفیل داشت. از آن جا که تا کنون موردی از این سندرم بالینی در ایران گزارش نشده است، این بیمار به عنوان یک مورد نادر معرفی می‌گردد. هم چنین به علت عدم آشنایی همکاران با این سندرم، این بیماران تحت عنوان سندرم آلپورت طبقه‌بندی می‌شوند که توجه اختلالات خونی بیماران را با مشکل مواجه می‌سازد و در نتیجه آن، بیماران مبتلا در معرض اقدامات تشخیصی و درمانی غیرضروری مانند اسپلنکتومی قرار می‌گیرند.

- I *دکتر حسین نژادگشتی
- II دکتر شکوفه ساوج
- III دکتر محمدرضا مهدوی
- IV دکتر فاضل الهی

کلیدواژه‌ها: ۱- نفریت ارثی ۲- ماکروترومبوسیتوپنی ۳- سندرم Fechtner

مقدمه

این سندرم بالینی که به نام Fechtner نام‌گذاری شد، هر چند از نظر درگیری کلیوی مشابه بیماری آلپورت است اما از نظر تظاهرات خونی و ژن درگیر با این بیماری تفاوت دارد.

به علت بروز ترومبوسیتوپنی، درمان بیماران با مشکلات زیادی همراه می‌باشد. بیماری که معرفی می‌شود اولین مورد گزارش شده این بیماری در ایران است.

در سال ۱۹۸۵، Peterson (۱) و همکارانش مجموعه‌ای از تظاهرات بالینی را در یک خانواده ایتالیایی که ۸ نفر از ۴ نسل به آن مبتلا بودند، شرح دادند.

خصوصیات بالینی این سندرم شامل، درگیری کلیوی به صورت هماچوری تا نارسایی کلیوی، کری، کاتاراکت، ماکروترومبوسیتوپنی و وجود انکوزیون‌های داخل نوتروفیل بود.

(I) استادیار و فوق تخصص بیماری‌های کلیه، بیمارستان هاشمی‌نژاد، میدان ونک، کوچه شهید والی‌نژاد، دانشگاه علوم پزشکی و خدمات بهداشتی - درمانی ایران، تهران (*مؤلف مسئول).

(II) استادیار و فوق تخصص بیماری‌های کلیه، بیمارستان هاشمی‌نژاد، میدان ونک، کوچه شهید والی‌نژاد، دانشگاه علوم پزشکی و خدمات بهداشتی - درمانی ایران، تهران.

(III) استادیار و دکترای علوم آزمایشگاهی، دانشگاه علوم پزشکی و خدمات بهداشتی - درمانی مازندران.

(IV) استادیار و فوق تخصص بیماری‌های خون، دانشگاه علوم پزشکی و خدمات بهداشتی - درمانی تهران.

معرفی بیمار

بیمار آقای ۲۱ ساله، ساکن روستایی در اطراف بابل بود که به علت افزایش کراتینین سرم و فشار خون بالا (۲۲۰/۱۰۰ میلی‌متر جیوه) در تاریخ ۸۱/۱۲/۴ در بیمارستان هاشمی‌نژاد جهت بررسی بستری گردید.

بیمار سابقه ترمبوسیتوپنی را از سن ۸ سالگی ذکر می‌کرد که به علت خون‌ریزی‌های مکرر بینی، بیوپسی مغز استخوان برای وی انجام شده و با تشخیص ایدیوپاتیک ترمبوسیتوپنی پورپورا به طور نامنظم تحت درمان دارویی قرار گرفته بود و ۱ ماه قبل از بستری مجدد، با تشخیص ITP تحت عمل اسپلنکتومی قرار گرفت و استروئید خوراکی با دوز ۶۰ میلی‌گرم روزانه برای وی تجویز گردید.

در سابقه فامیلی پدر و مادر بیمار نسبت فامیلی نداشتند و دارای ۸ فرزند بودند.

سابقه نارسایی کلیوی همراه با ترمبوسیتوپنی در یکی از برادران بیمار وجود داشت که پس از پیوند کلیه با وجود فعالیت خوب کلیه پیوندی به علت خون‌ریزی مغزی در سن ۲۷ سالگی فوت کرده بود.

برادر بیمار علاوه بر مشکلات کلیوی و ترمبوسیتوپنی، کاتاراکت هر دو چشم و کاهش شنوایی نیز داشته است.

خواهر بیمار در سن ۲۴ سالگی با خون‌ریزی داخلی فوت کرده بود.

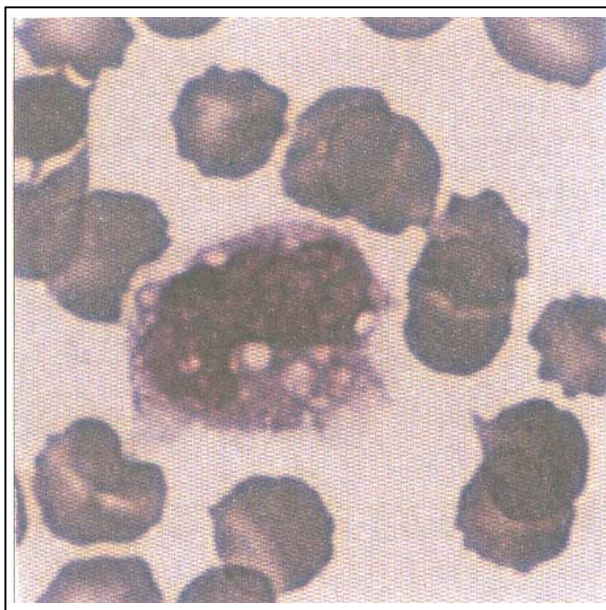
سابقه دقیقی از درگیری سایر اعضای بدن در خواهر بیمار در دست نمی‌باشد.

در هنگام مراجعه، نکات مهم در معاینه شامل فشار خون ۲۲۰/۱۴۰ میلی‌متر جیوه، کاتاراکت هر دو چشم بود. در معاینه پوست پتشی و پورپورا وجود نداشت.

یافته‌های آزمایشگاهی عبارت بودند از: هموگلوبین: ۹/۲ گرم در دسی‌لیتر، هماتوکریت: ۲۸٪، پلاکت: ۹۰۰۰ در

میکرولیتر، WBC: ۱۳۲۰۰ در میکرولیتر، ESR: ۳۵ میلی‌متر در ساعت، ALT: ۴۰ Iu/L، AST: ۲۳ Iu/L، BUN: ۷۶ میلی‌گرم در دسی‌لیتر، کراتینین سرم: ۸/۲ میلی‌گرم در دسی‌لیتر، Bleeding Time: در محدوده طبیعی، PT: ۱۳ ثانیه، PT activity: ۱۰۰٪، PTT: ۳۶ ثانیه، قند خون ناشتا: ۶۶ میلی‌گرم در دسی‌لیتر، کلسیم سرم: ۸/۴ میلی‌گرم در دسی‌لیتر، فسفات سرم: ۵/۴ میلی‌گرم در دسی‌لیتر، الکالین فسفاتاز: (۸۰-۳۰۶) LDH: ۱۹۰ Iu/mL (۲۵۰-۵۰۰) ۴۰۶ Iu/mL، کلسترول: ۳۴۴ میلی‌گرم در دسی‌لیتر، تری‌گلیسیرید: ۳۵۵ میلی‌گرم در دسی‌لیتر، LDL کلسترول: ۲۱۰ میلی‌گرم در دسی‌لیتر، HDL کلسترول: ۳۵ میلی‌گرم در دسی‌لیتر، پروتئین ادرار ۲۴ ساعته: ۲۵۰۰ میلی‌گرم در ۲۴ ساعت، کراتینین ادرار ۲۴ ساعته: ۱۳۱۰ میلی‌گرم در ۲۴ ساعت، کومبس مستقیم و غیرمستقیم: منفی، C3: (۱۷۰-۷۰) ۱۰۵ میلی‌گرم در دسی‌لیتر، C4: (۱۵-۵۵) ۶۸ میلی‌گرم در دسی‌لیتر.

در لام خون محیطی کاهش شدید پلاکت همراه با افزایش قابل توجه اندازه پلاکت و در رنگ‌آمیزی گیمسا انکوزیون داخل نوتروفیل مشاهده شد (تصویر شماره ۱ و ۲).



تصویر شماره ۱- لام خون محیطی بیمار انکوزیون‌های داخل سیتوپلاسم نوتروفیل

(اختلالات شبکیه و عدسی چشم) و کاهش شنوایی حسی عصبی گوش است، شرح داده شد (۲).

بررسی‌های انجام شده با میکروسکوپ الکترونی در سال ۱۹۷۰، ضخامت و نامنظمی غشای پایه گلومرولی کلیه را در این بیماران نشان داد و مطالعات اخیر، موتاسیون در ژن‌های سازنده کلاژن نوع VI را، عامل ایجاد کننده بیماری آلپورت معرفی کردند (۳).

بیماری آلپورت معمولاً وراثت وابسته به جنس غالب دارد اما گزارش‌هایی از وراثت اتوزومال غالب و مغلوب نیز وجود دارد. همان‌گونه که در مقدمه اشاره شد، در بعضی از بیماران تظاهرات بالینی مشابه آلپورت با درگیری سیستم خونی متمایز شامل ماکروترمبوسیتونی و انکلوزیون‌های نوتروفیلی گزارش شد که وراثت آن به صورت اتوزومال غالب بود.

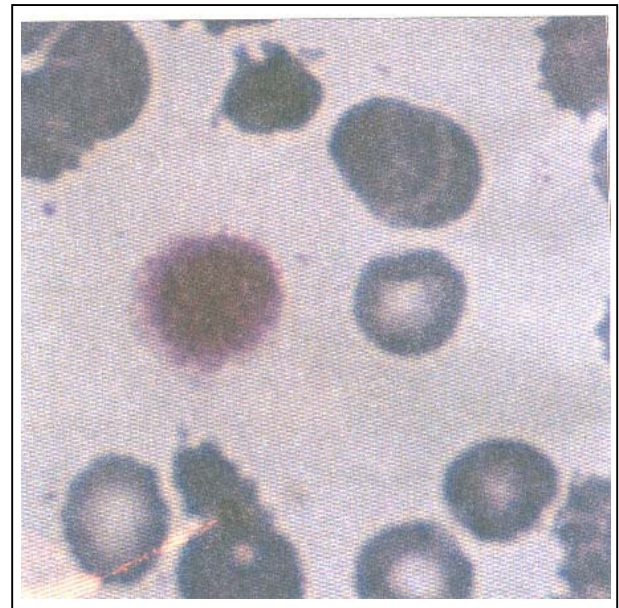
تظاهرات خونی این بیماران با سندرم بالینی Sebastian Platelet Syndrome و May-Hegglin که در سال ۱۹۴۵ شرح داده شده بود کاملاً مطابقت داشت (۴).

مطالعات ژنتیک نشان دادند که اختلال ژنتیکی در سندرم ذکر شده برخلاف سندرم آلپورت در کروموزوم ۲۲q و ژن کد کننده MYH۹ وجود دارد (۵).

این ژن مسئول ساختن زنجیره سنگین IIA، بخش غیرعضلانی میوزین است که در پلاکت، کلیه، گلبول سفید، حلزون گوش داخلی وجود دارد.

اگر چه ژن مسئول، ژن کد کننده MYH۹ است اما بیماری با درگیری‌های متفاوتی در کلیه، گوش، چشم، گلبول سفید و پلاکت و حتی در اعضای یک خانواده بروز می‌کند که علت آن تاکنون شرح داده نشده است بنابراین در افرادی که ژن ذکر شده دچار موتاسیون می‌شود، سندرم‌های بالینی شناخته شده متفاوتی مشاهده می‌شود.

جدول شماره ۱ درگیری اعضای مختلف را در ۴ سندرم بالینی با ماکروترمبوسیتونی و اختلال ژن MYH۹ نشان می‌دهد (۶).



تصویر شماره ۲- لام خون محیطی بیمار ماکروترمبوسیت

برای بیمار بیوپسی مغز استخوان انجام شد که سلول‌های طبیعی با افزایش تعداد مگاکاریوسیت گزارش گردید.

در سونوگرافی کلیه‌ها اندازه هر دو کلیه طبیعی بود. در شنوایی سنجی کاهش شنوایی حسی عصبی مشاهده شد.

با توجه به ترومبوسیتوپنی شدید برای بیمار، بیوپسی کلیه انجام نشد.

با توجه به نارسایی کلیه فیستول شریانی و وریدی گذاشته شد و بیمار تحت درمان همودیالیز مرخص گردید.

در بررسی مجددی که از تمام اعضای خانواده به عمل آمد، در لام خون محیطی پدر بیمار، ماکروترمبوسیتوپنی و انکلوزیون داخل نوتروفیل (پلاکت: ۴۰۰۰۰ در میکرولیتر) مشاهده شد اما اعضای دیگر شامل گوش، چشم و کلیه درگیر نبودند.

بحث

در سال ۱۹۲۷ سندرم آلپورت که مجموعه‌ای از علائم بالینی شامل نارسایی پیش رونده کلیه، درگیری چشم

جدول شماره ۱- سندرم‌های بالینی با ماکروترمبوسیتوپنی و اختلال ژن MYH9

May-Hegglin Anomaly	Sabastian Syndrome	Fechtner Syndrome	Ebstein Syndrome	علائم بالینی
+	+	+	+	ماکروترمبوسیتوپنی
+	+	+	-	انکلوژیون گلبول سفید
-	-	+	+	کاهش شنوایی
-	-	+	-	کاتاراکت
-	-	+	+	درگیری کلیه

غیرضروری مانند اسپلنکتومی در این بیماران می‌گردد. بیمار ذکر شده در حال حاضر تحت درمان همودیالیز و ۵ میلی‌گرم پردنیزولون خوراکی می‌باشد و در طی این مدت پلاکت در محدوده ۳۰۰۰۰-۵۰۰۰۰ میکرولیتر بدون وجود خونریزی فعال حفظ شده است و وی انتخاب مناسبی برای پیوند کلیه می‌باشد.

منابع

1- Peterson LC., Rao KV., Crosson JT., White JG. Fechtner syndrome: a variant of alport's syndrome with leukocyte inclusions and macrothrombocytopenai, *Blood*, 1985, 65: 1711-1717.

2- Alport AC. Hereditary familial congenital hemorrhagic nephritis, *Br Med J.*, 1927, 1: 504-506.

3- Boyd CD., Toth-Fejehl SE., Gadi IK., Litt M., Condon MR., Kolbe M., et al. The genes coding for human pro alpha 1(IV) and pro alpha 2(IV) collagen are both located at the end of the long arm of chromosome 13, *Am J Hum Genet*, 1988, 42: 309-314.

4- Hegglin R. Gleichzeitige konstitutionelle veränderungen an neutrophilen and thrombozyten, *Helv Med Acta*, 1945, 12: 439-440.

5- Seri M., Cussano R., Gangarossa S., Caridi G., Bordo D., Lo Nigro C., et al. Mutations in MYH9 result in May-Hegglin anomaly, and fechtner and sebastian syndromes. *The may-*

در سال ۱۹۸۸ Gershoni-Baruch علاوه بر تظاهرات سندرم Fechtner، هیپرکلسترولمی همراه با افزایش آنزیم کبدی را در یک خانواده که ۱۶ نفر از آن‌ها درگیر بودند گزارش کردند(۷).

زمان سیلان در این بیماران در مطالعات مختلف طولانی و گاهی طبیعی گزارش شده است. این اختلال گاهی موجب خونریزی‌های مکرر از مخاط و حتی خونریزی‌های داخلی می‌شود.

درمان با استروئید به صورت تاخیری و گذرا سبب افزایش پلاکت می‌شود اما اسپلنکتومی نتیجه درمانی مناسبی ندارد(۸).

طبق نظر بعضی از محققان زمانی که خونریزی فعال همراه با افزایش زمان سیلان وجود دارد، DDAVP اثرات درمانی مثبت داشته و موجب طبیعی شدن زمان سیلان می‌شود(۹).

در بیمار این مطالعه درگیری چشم به صورت کاتاراکت، کاهش شنوایی در گوش، نارسایی کلیه با پروتئین اوری قابل توجه همراه با درگیری رده پلاکتی به صورت ماکروترمبوسیتوپنی و انکلوژیون داخل سیتوپلاسم نوتروفیلی وجود داشت که مجموعه علائم همراه با سابقه خانوادگی مثبت در خواهر و برادر و پدر بیمار، با سندرم بالینی Fechtner و وراثت اتوزومال غالب مطابقت دارد.

از آن جا که این سندرم تاکنون در ایران گزارش نشده است، توجه همکاران به وجود ماکروترمبوسیتوپنی همراه با تظاهرات کلیوی، چشمی و شنوایی، در تشخیص این بیماری بسیار کمک کننده خواهد بود و موجب پیش‌گیری از اقدامات

Hegglin/Fechner syndrome consortium, *Nat Genet*, 2000, 26: 103-105.

5- Eckstein JD., Filip DJ., Watts JC. Hereditary thrombocytopenia, deafness, and renal disease, *ANN Intern Med*, 1975, 82: 639-645.

6- Seri M., Pecci A., Di Bari F., Cusano R., Savino M., Panza E., et al. MYH9 related May-Hegglin Anomaly, Sabastian Syndrome, Fechner Syndrome, and Ebstein Syndrome are not distinct entities but represent a variable expression of single illness, *Medicine*, 2003, 82: 203-215.

7- Gershoni-Baruch R., Baruch Y., Viener A., Litchig C: Fechner Syndrome: clinical and genetic aspects, *Am J Med Genet*, 1988, 31: 357-367.

8- Heynen MJ., Blockmans D., Verwilghen RL., Vermeylen J. Congenital macrothrombocytopenia, leukocyte inclusions, deafness and proteinuria: functional and electron microscopic observations on platelet and megakaryocytes *Br J haematol*, 1988, 70: 441-448.

9- Matzdorff AC., White JG., Malzahn K., Greinacher A. Perioperative management of a patient with fechner syndrome, *Annals Hematology*, 2001, 80(7): 436-9.

A Case Report of Hereditary Nephritis (Fechtner Syndrome)

^I
*H. Nejad Gashty, MD ^{II}
Sh. Savoj, MD ^{III}
M.R. Mahdavi, Ph.D.
^{IV}
F. Elahi, MD

Abstract

Fechtner syndrome is an autosomal dominant syndrome which is defined by cataract, sensory neural hearing loss, kidney involvement, macrothrombocytopenia and neutrophilic inclusion bodies. We report a 21-year-old man with a history of idiopathic thrombocytopenic purpura, cataract and hearing loss who was admitted for work up renal failure. His blood smear showed macrothrombocytopenia with neutrophilic inclusion bodies. His family history revealed the same organ involvement in his brother and sister who both died due to active bleeding. During family work up, his father's blood smear showed macrothrombocytopenia and neutrophilic inclusion bodies without kidney involvement. Due to patient's organ involvement and pattern of inheritance, our diagnosis was compatible with Fechtner syndrome. To the best of our knowledge, there is no reported case of Fechtner syndrome in Iran. Since the hematologic abnormalities of our case were erroneously diagnosed as idiopathic thrombocytopenic purpura and the patient received unnecessary treatments (splenectomy), the familiarity with this syndrome will help in better understanding and management of these cases.

Key Words: **1) Hereditary Nephritis**
2) Macrothrombocytopenia
3) Fechtner Syndrome

I) Assistant Professor of Nephrology. Hashemi Nejad Hospital, Iran University of Medical Sciences and Health Services. Tehran, Iran (*Corresponding Author).

II) Assistant Professor of Nephrology. Hashemi Nejad Hospital, Iran University of Medical Sciences and Health Services. Tehran, Iran.

III) Assistant Professor of Laboratory Sciences. Mazandaran University of Medical Sciences and Health Services. Mazandaran, Iran.

IV) Assistant Professor of Hematology. Tehran University of Medical Sciences and Health Services. Tehran, Iran.