

# بررسی مقایسه‌ای وضعیت آناتومیک دیواره جانبی بینی بیماران مبتلا به سینوزیت مزمن و اجساد نرمال بروش آندوسکوپی

## چکیده

ابتلاء به سینوزیت مزمن در اثر اختلالات میکروآناتومیک بینی و سینوسها ایجاد می‌شود. این اختلالات عمدتاً در مه‌آی میانی (middle meatus) ایجاد می‌شود و سبب بروز تغییراتی در مجموعه استیومئاتال (ostiumeatal) می‌گردد. این مطالعه با هدف بررسی اختلالات فوق و با مقایسه اجساد نرمال و بیماران مبتلا به سینوزیت مزمن انجام شد. این مطالعه بروش بررسی توصیفی - مقایسه‌ای بین ۵۰ مجموعه بینی و سینوس (sinonasal complex) در اجساد نرمال و ۵۰ مجموعه بینی و سینوس در بیماران دچار سینوزیت مزمن انجام شد. نتایج نشان دهنده شیوع بالاتر کونکابولوزا (concha bullosa)، زائده آنسینیت با انحراف بداخل (medialized uncinat process)، بزرگی بولای اتموئید، انحراف S شکل سپتوم و استیوم فرعی سینوس ماگزیلاری در بیماران مبتلا بود. سلول انودی (onodi cell) در اجساد از شیوع بالاتری برخوردار بود. بنظر می‌رسد انحرافات (Variations) فوق بعنوان عوامل زمینه‌ساز سینوزیت مزمن مطرح باشند.

دکتر هوشنگ زادانفرخ I

\*دکتر مهرداد نادریان II

کلید واژه‌ها: ۱- سینوزیت مزمن ۲- دیواره جانبی بینی ۳- کونکابولوزا ۴- زائده آنسینیت

## مقدمه

تنگی این گذرگاه سبب بروز اختلال موکوسیلیاری می‌گردد که این مسئله منجر به التهاب مخاطی، آزادسازی مدیاتورها، تجمع میکروبی، اختلال در انتقال ترشحات مخاطی و مهاجرت سلولهای التهابی و تشکیل یک سیکل معیوب می‌شود (۱).

در این مطالعه با هدف تعیین اختلالات آناتومیک دیواره جانبی بینی و سینوسها در بیماران مبتلا به سینوزیت مزمن، ۵۰ مجموعه بینی و سینوس در ۲۵ بیمار مبتلا به سینوزیت مزمن با ۵۰ مجموعه بینی و سینوس در ۲۵ جسد (بعنوان جمعیت عمومی) مورد مقایسه قرار گرفت.

ابتلاء به سینوزیت مزمن در اثر اختلالات میکروآناتومیک خصوصاً شکافها، راههای هوائی باریک و نواحی تماس مخاطی در بینی و سینوسها ایجاد می‌شود. این اختلالات در مه‌آی میانی (middle meatus) ایجاد و موجب تغییراتی در مجموعه استیومئاتال (Ostiumeatal complex) می‌گردد. این ناحیه شامل زائده آنسینیت (Uncinate process)، هیاتوس سیمی‌لوناریس (Hiatus semilunaris)، اتموئیدبولا (Ethmoid bulla) و سایر سلولهای اتموئید قدامی، رسس فرونتال (Frontal recess) و استیوم ماگزیلاری می‌باشد.

این مقاله خلاصه‌ایست از پایان نامه دکتر مهرداد نادریان جهت دریافت درجه دکترای تخصصی در رشته گوش، گلو و بینی به راهنمایی دکتر هوشنگ زادانفرخ، ۱۳۸۰.

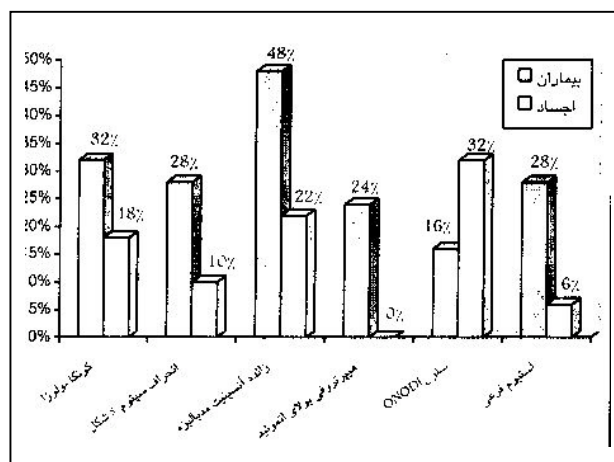
I) دانشیار گروه گوش، گلو و بینی، بیمارستان فیروزگر، میدان ولیعصر، خیابان شهیددولدی، دانشگاه علوم پزشکی و خدمات بهداشتی - درمانی ایران، تهران.

II) متخصص بیماریهای گوش، گلو و بینی (\*مؤلف مسئول)

روش کار با استفاده از تلسکوپ صفر و سی درجه بود. طبق روش اشتامبرگر و کندی با استفاده از تلسکوپ بسمت شاخک میانی و مئاتوس میانی رفته و محتوای آن مشاهده می‌گردد. بر طبق روش فوق متغیرهای مذکور مورد بررسی واقع شدند. تشریح اجساد شامل اسفنوئیدکتومی توتال (total sphenoidectomy) بود. تحلیل نتایج با استفاده از آزمون آماری  $t$ -test صورت پذیرفت.

### نتایج

در این پژوهش یکصد مجموعه بینی و سینوس بررسی گردید. انحراف سپتوم بشکل S در بیماران دچار سینوزیت مزمن (۲۸٪ موارد) بیش از اجساد (۱۰٪ موارد) بود ( $P < 0.01$ ). کونکابولوزا (chonica bullosa) در بیماران و اجساد بترتیب شیوعی برابر ۳۲٪ و ۱۸٪ داشت ( $P < 0.05$ ). بزرگی بولای اتموئید در ۲۴٪ بیماران مشاهده شد؛ این در حالیست که هیچ موردی از آن در اجساد مورد بررسی گزارش نگردید ( $P < 0.01$ ). شیوع زائده آنسینیت با انحراف به داخل در بیماران ۴۸٪ و در اجساد ۲۲٪ بود ( $P < 0.01$ ). استیوم فرعی سینوس ماگزیلاری در ۲۸٪ بیماران و ۶٪ اجساد مشاهده شد ( $P < 0.01$ ). سلول انودی در اجساد شیوعی برابر ۳۶٪ و در بیماران شیوعی معادل ۱۶٪ داشت ( $P < 0.05$ ). نتایج فوق در نمودار شماره ۱ ارائه شده است.



نمودار شماره ۱- تنوع آناتومیک دیواره جانبی بینی و سینوسها در اجساد و بیماران دچار سینوزیت مزمن

با تعیین تفاوت‌های موجود بین دو گروه می‌توان به عوامل احتمالی زمینه‌ساز سینوزیت مزمن پی‌برد تا در مطالعات بعدی با حذف اختلالات فوق به روش جراحی بتوان نقش این اختلالات را در درمان بیماران مبتلا به سینوزیت مزمن بطور قطع تعیین نمود.

### روش بررسی

کلیه بیماران مراجعه کننده به درمانگاه گوش، گلو و بینی بیمارستان فیروزگر از فروردین سال ۱۳۷۹ لغایت اردیبهشت سال ۱۳۸۰ که به سینوزیت مزمن مبتلا بودند. وارد مطالعه شدند.

تشخیص سینوزیت مزمن براساس وجود یکی از سه علامت عمده ترشح پشت حلق (PND)، سردرد یا درد صورت با منشاء سینوس و گرفتگی بینی به همراه علائم رادیولوژیک شامل ضخامت مخاطی یا کدورت دو یا چند سینوس پارانازال در سی‌تی‌اسکن پس از حداقل ۱۴ روز درمان صورت گرفت (۲).

بیماران مبتلا به رینوسینوزیت آلرژیک، گرفتاری سینوس ماگزیلاری بدنبال عفونت پری آپیکال (periapical) دندان و عفونت سینوس بدنبال تروما یا تومور از مطالعه حذف شدند.

بیماران در محدوده سنی ۶۰-۱۵ سال قرار داشتند و در مجموع ۵۰ مجموعه بینی و سینوس در ۲۵ بیمار بررسی گردید. جهت بررسی نمونه‌ها در جسد، از اجساد موجود در پزشکی قانونی تهران که در محدوده تقریبی ۶۰-۱۵ سال قرار داشتند، ۲۵ جسد بطور اتفاقی انتخاب شد. اجساد که دچار شکستگی صورت و سینوسهای پارانازال - بعنوان عامل فوت - بودند از مطالعه حذف شدند و در نهایت ۵۰ مجموعه بینی و سینوس در ۲۵ جسد مورد بررسی قرار گرفت. این مطالعه بصورت توصیفی - مقایسه‌ای انجام شد و متغیرهایی چون شاخک میانی، زائده آنسینیت، بولای اتموئید، انحراف سپتوم، استیوم فرعی سینوس ماگزیلاری و سلول انودی (Onodi cell) بین دو گروه اجساد و بیماران بررسی و مقایسه گردید.

## بحث

انحراف سپتوم S شکل در بیماران مبتلا به سینوزیت مزمن شیوعی برابر ۲۸٪ داشت (در برابر شیوع ده درصدی گروه اجساد) ( $P < 0/01$ ). در مطالعه کندی و همکاران انحراف سپتوم در بیماران دچار سینوزیت مزمن شیوعی معادل ۲۱٪ داشت. اشتامبرگر انحراف سپتوم را بعنوان عامل زمینه‌ساز سینوزیت مزمن مطرح می‌نماید (۱).

نتایج حاصل از مطالعه حاضر نیز انحراف سپتوم را بعنوان یکی از علل زمینه‌ساز سینوزیت مزمن مطرح می‌سازد. شاخک میانی دارای واریاسیونهای متعدد می‌باشد. در این مطالعه کونکابولوزا در بیماران دچار سینوزیت مزمن با شیوع بالاتری همراه بود، بطوریکه شیوع آن در بیماران مبتلا به سینوزیت مزمن ۳۲٪ و در اجساد ۱۸٪ گزارش شد ( $P < 0/05$ ). در مطالعه Joe و همکاران شیوع کونکابولوزا در بیماران دچار سینوزیت مزمن ۱۵٪ بود (۳). Arslan و همکاران شیوع کونکابولوزا را در ۳۰٪ بیماران مبتلا به سینوزیت مزمن ذکر نمودند (۴).

Jorissen و همکاران کونکابولوزا را از عوامل موثر در شیوع سینوزیت مزمن قلمداد نمودند (۵). بنابر گزارشهای فوق و نتایج حاصل از مطالعه حاضر، کونکابولوزا را می‌توان از عوامل زمینه‌ساز سینوزیت مزمن در نظر گرفت. بولای اتموئید در تمام نمونه‌های اجساد بفرم طبیعی و معمول وجود داشت ولی در ۲۴٪ بیماران مبتلا به سینوزیت مزمن، بولای اتموئید حجیم، پرها و با زائده آنسینیت یا شاخک میانی در تماس بود ( $P < 0/01$ ).

در مطالعه Joe و همکاران بر روی ۱۱۷ بیمار مبتلا به سینوزیت مزمن، در ۲۴٪ موارد هیپرتروفی بولای اتموئید مشاهده شد (۳). با توجه به اثر تنگی ناشی از بزرگی بولای اتموئید در (Ostiumetal complex) و آمار ذکر شده، یکی از عوامل سبب ساز سینوزیت مزمن می‌تواند پرهوائی بولای اتموئید باشد. زائده آنسینیت با انحراف بداخل در ۴۸٪ بیماران مبتلا و ۲۲٪ اجساد نرمال و وجود داشت ( $P < 0/01$ ). در این بیماران نمای توربینیت میانی دوبل (doubled middle turbinate) و یا تماس زائده آنسینیت

با شاخک میانی مشهود بود. در مطالعه Joe و همکاران شیوع زائده آنسینیت با انحراف بداخل ۱۵٪ بود.

در مطالعه Danese و همکاران انحراف غیرمعمول زائده آنسینیت در ۳۱٪ بیماران مبتلا به سینوزیت مزمن گزارش شده است (۶). لذا بنظر می‌رسد انحنای بداخل زائده آنسینیت در تنگ نمودن OMC و افزایش استعداد ابتلا به سینوزیت مزمن از نقش بسزائی برخوردار باشد.

استیوم فرعی سینوس ماگزیلاری در ۲۸٪ بیماران و ۶٪ اجساد مورد مطالعه مشاهده شد ( $P < 0/01$ ). البته هنوز مشخص نیست که این استیوم مادرزادی بوده و یا در اثر ابتلاء به عفونت حاد سینوس، انسداد مجرای اصلی و پارگی قسمت ضعیف فونتائل (Fontanella) ایجاد شده باشد (۷).

Jorissen و همکاران وجود استیوم فرعی سینوس ماگزیلاری را با پاتولوژی سینوسها مرتبط می‌دانند. آنها نقش این استیوم را در چرخش مجدد ترشحات (recycling) مورد توجه قرار دادند (۵). اشتامبرگر و همکاران استیوم فرعی را در ۲۵٪ بیماران دچار سینوزیت مزمن گزارش نمودند (۸).

استیوم فرعی از فونتائل قدامی یا خلفی منشاء می‌گیرد و مکانیسم چرخش مجدد راهی برای ورود پاتوژن بداخل سینوس می‌باشد. سینوس بهنگام انسداد دهانه طبیعی محیط مناسبی برای رشد گونه‌های میکروبی خواهد بود. با توجه به شیوع بالاتر استیوم فرعی در بیماران مبتلا به سینوزیت مزمن و پاتوفیزیولوژی مطرح در این زمینه، یکی ساختن استیوم فرعی و اصلی طی عمل جراحی آندوسکوپیک سینوس، بمنظور درمان و ریشه‌کنی سینوزیت مزمن ضروری بنظر می‌رسد. سلول انودی در ۳۶٪ اجساد و ۱۶٪ بیماران مورد مطالعه مشاهده شد ( $P < 0/05$ ). این تفاوت می‌تواند ناشی از پنوماتیزاسیون بیشتر سلولهای اتموئید خلفی در اجساد باشد.

## نتیجه

اختلالات میکروآناتومیک در دیواره جانبی بینی و سینوسها می‌تواند موجب تنگی راه تخلیه و اختلال در تهویه

سینوسها گردد و همچنین استعداد ابتلا به عفونت سینوس را افزایش دهد. انحراف S شکل سپتوم بینی، کونکابولوزا، زائده آنسینیت با انحراف بداخل، بزرگی بولای اتموئید و استیوم فرعی در بیماران دچار سینوزیت مزمن شیوع بالاتری دارند و می‌توانند از عوامل زمینه‌ساز سینوزیت مزمن باشند.

#### منابع

- 1- Hosemann W., Minimally Invasive Endonasal sinus surgery. 1th ed, Thieme., Boston 200, 2-8.
- 2- Marks S., Nasal and Sinus Surgery. 1st ed. W.B Saunders, 2000, 71-73.
- 3- Joe K., Documentation of variations in sinonasal Anatomy by Intra-operative Nasal Endoscopy. The laryngoscope. 2000, 110: 229-235.
- 4- Arslan H., Anatomical variations of the paranasal sinuses. Auris-Nasus-Larynx, 1999, 26(1): 39-48.
- 5- Jorissen M., Anatomical variations and sinusitis, Acta otorhinolaryngol Belg, 1997, 51(4): 219-26.
- 6- Danese M., Influence of nasosinusal anatomic variants on recurrent, persistent or chronic sinusitis, J-fadio. 1997, 78(9): 651-7.
- 7- Levine H., May M., Endoscopic sinus surgery, 1st ed, Mosby, New York, 1993: 12-42.
- 8- Stammberger H., Essentials of functional Endoscopic sinus surgery, 1th ed, Mosby, New York, 1993: 8-25.

## ENDOSCOPIC COMPARISON OF THE LATERAL NASAL WALL IN PATIENTS WITH CHRONIC SINUSITIS AND NORMAL CADAVERS

*H. Zadanfarrokh, MD*<sup>I</sup>      *\*M. Naderian, MD*<sup>II</sup>

### ABSTRACT

Some sinonasal microanatomic variations can lead to chronic sinusitis. These variations are most commonly in the middle meatus and narrow the ostiomeatal unit. In this study, we compared microanatomic variations of the lateral nasal wall and sinuses between normal cadavers and patients with chronic sinusitis. This comparative-descriptive study was conducted between 50 sinonasal complexes. The results demonstrated a higher prevalence of concha bullosa, medialized uncinate process, enlarged ethmoid bulla, S-shaped septal deviation, and accessory ostium of the maxillary sinus in chronic sinusitis patients. Onodi cells were more prevalent in cadavers. In conclusion, we considered “these anatomical variations are predisposing factors for chronic sinusitis.”

**Key words :** 1) Chronic Sinusitis    2) Lateral nasal wall    3) Concha bullosa    4) Uncinate process

---

*This article is a summary of the thesis of the degree of specialty in ENT of M. Naderian MD. under supervision of H. Zadanfarrokh MD. 2001.*

**I)** Associate professor of ENT, Firoozgar hospital, Shahid Valadi St. Vali Asr Sq. Iran University of Medical Sciences and Health services, Tehran, Iran.

**II)** Otolaryngologist(\*Corresponding author)