

## بررسی فراوانی التهاب گرانولوماتوز ایدیوپاتیک پستان و عوامل زمینه‌ساز آن در ۵ سال اخیر

مریم کدیور: استاد، گروه پاتولوژی، بیمارستان رسول اکرم، دانشگاه علوم پزشکی ایران، تهران، ایران. dmkadivar@gmail.com  
\* سمانه رشیدی: پاتولوژیست، دانشگاه علوم پزشکی ایران، تهران، ایران (\* نویسنده مسئول). sama1982r@yahoo.com  
آزاده جولایی: دانشیار جراحی عمومی، بیمارستان مهدیه، دانشگاه علوم پزشکی شهید بهشتی، تهران، ایران. jazadeh@yahoo.com  
سپه‌یلا دبیران: دانشیار پزشکی اجتماعی، دانشکده پزشکی، دانشگاه علوم پزشکی تهران، تهران، ایران. dabirans@sina.tums.ac.ir

تاریخ دریافت: ۹۴/۸/۱۷ تاریخ پذیرش: ۹۴/۱۲/۱۶

### چکیده

**زمینه و هدف:** ماستیت گرانولوماتوز ایدیوپاتیک، التهاب گرانولوماتوز اولیه پستان بدون ارتباط با علل ثانویه زمینه‌ساز است. گرچه در کل دنیا بیماری نادری است اما بنظر می‌رسد در کشور ما، ایران شیوع بالاتری داشته باشد. مطالعه حاضر، فراوانی و علل زمینه‌ساز این بیماری را در یک مطالعه چند مرکزی بررسی کرده است.

**روش کار:** در این مطالعه بررسی موارد (Case series)، ۱۱۵ بیمار با تشخیص ماستیت گرانولوماتوز از مهر ماه ۱۳۸۸ تا شهریور ماه ۱۳۹۳ بررسی گردید. نمونه‌های تمامی بیماران با روش‌های گرم، پرئودیک اسید شیف و اسید فاست رنگ آمیزی شد. همچنین حضور ژنوم مایکوباکتریوم توبرکلوزیس با تکنیک PCR مورد بررسی قرار گرفت. تمامی بیماران پرسشنامه‌هایی حاوی اطلاعات اولیه و نیز سوالاتی در مورد علل زمینه‌ساز احتمالی، علائم اولیه بیماری و درمان انجام شده را تکمیل کردند.

**یافته‌ها:** از مجموع ۱۱۵ بیمار، ۳ (۲/۶٪) بیمار با تشخیص التهاب گرانولوماتوز ثانویه به دیابت و ۱۱۲ (۹۷/۴٪) بیمار با تشخیص التهاب گرانولوماتوز اولیه یا ایدیوپاتیک در این دوره ۵ ساله مشاهده شد. تمامی بیماران مبتلا به التهاب گرانولوماتوز اولیه پستان متاهل و سابقه بارداری با میانه ۲ کودک وجود داشت و همه بجز یک بیمار سابقه شیردهی را ذکر می‌نمودند. در پروتکل‌های درمانی مختلف استفاده شده، تنها ۱۱ (۹/۲٪) بیمار عود علائم را تجربه کردند.

**نتیجه‌گیری:** حضور ۱۱۲ بیمار در دوره ۵ ساله در ۳ بیمارستان تاییدی بر شیوع بالای ماستیت گرانولوماتوز ایدیوپاتیک در زنان ایرانی در سنین باروری است. با توجه به وجود سابقه باروری و شیردهی در تقریباً تمامی بیماران نقش اتیولوژیک این عوامل برجسته می‌گردد. علی‌رغم استفاده از رژیم‌های درمانی مختلف در مطالعه حاضر، میزان کلی عود در بیماران ۹٪ بوده است.

**کلیدواژه‌ها:** التهاب گرانولوماتوز ایدیوپاتیک پستان، التهاب گرانولوماتوز پستان، PCR، مایکوباکتریوم توبرکلوزیس، رنگ آمیزی PAS

### مقدمه

ضایعات التهابی گرانولوماتوز پستان می‌تواند به‌عنوان التهاب اولیه و یا ایدیوپاتیک پستان مطرح باشند و یا به شکل ثانویه عارضه نادر طیف وسیعی از بیماری‌ها و شرایط مثل توبرکلوزیس و سایر عفونت‌ها بخصوص عفونت‌های قارچی، سارکوئیدوزیس، و گنر گرانولوماتوزیس، جسم خارجی، دیابت و حتی تروما باشد. تظاهر اولیه این بیماری‌ها به‌صورت التهاب پستان بسیار نادر است، با رد علل ثانویه بالا ماستیت گرانولوماتوز ایدیوپاتیک مطرح می‌گردد (۱).

ماستیت گرانولوماتوز ایدیوپاتیک، پروسه التهابی گرانولوماتوز نادر و غیر بدخیم پستان است که

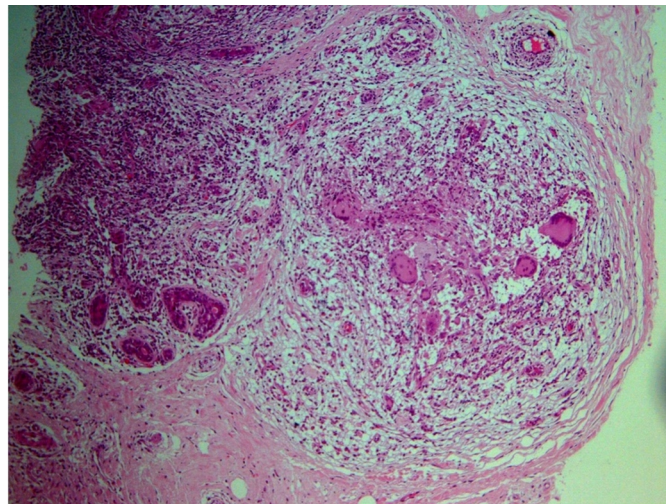
اولین بار در سال ۱۹۷۲ توسط کسلر و ولش توصیف گردید. اغلب زنان در سنین باروری را با تاریخچه اخیر بارداری و شیردهی درگیر می‌نماید (۱). تظاهرات بالینی این بیماری به‌طور شایع شامل گالاکتوره، التهاب، توده سینه، ایندوراسیون تومورال، ظاهر پوست پرتقالی و ضایعه زخمی شونده می‌باشد. در بسیاری از بیماران عودکننده بوده و در برخی دیگر با عوارضی مانند ایجاد آبسه و فیستول همراه بوده است (۲). این بیماری اغلب یک‌طرفه است و گاهی می‌تواند پوست و گره‌های لنفاوی را هم درگیر کند، در هر ربع (Quadrant) از پستان غیر از ناحیه ساب آرنولار می‌تواند دیده شود (۱).

مطالعات مختلف به دست نیامده است (۵). علل دیگر مطرح شده عوامل میکروبی بخصوص کورینه باکتریوم کروپنستدی (*C.Kroppenstedtii*) می باشد (۶).

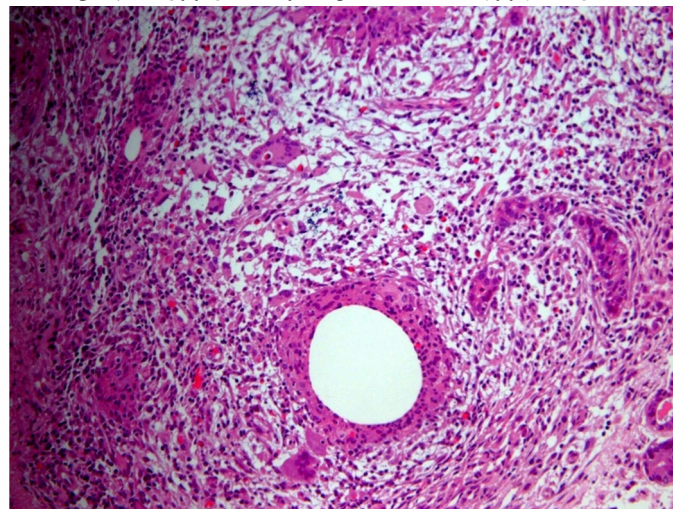
روش طلایی استاندارد تشخیص این بیماری به وسیله بیوپسی سوزنی و بر اساس یافته‌های هیستوپاتولوژی می باشد (۳ و ۷). از نظر بافت‌شناسی و هیستولوژی تشخیص آن با حضور گرانولوم‌های غیر کازئیه محدود به لوبول‌های پستان (شکل‌های ۱ و ۲) ورد نمودن سایر تشخیص‌های افتراقی گذاشته می شود. این بیماری می تواند دو ضایعه شایع پستان یعنی کارسینوم پستان و آبسه را تقلید نماید (۸).

ماموگرافی این بیماری اغلب به صورت مشکوک به بدخیمی همراه با دانسیته فوکل نامنظم و پترن

علت اصلی زمینه‌ساز ماستیت گرانولوماتوز ایدیوپاتیک هنوز نامشخص است، عللی مانند بیماری های خود ایمن، عفونت و ضربه توسط برخی محققین پیشنهاد شده است. برخی دیگر نیز ارتباط آن را با قرص های ضدبارداری خوراکی، نژاد، شیردهی و پرولاکتینوما را مطرح نموده‌اند. ارتباط آن با سیگار (ریسک فاکتور شناخته شده ماستیت اطراف داکت *periductal mastitis* که تشخیص افتراقی بسیار نزدیک این بیماری است) دیده نشده است (۳). عده‌ای آن را یک واکنش ایمنی به مواد ترشحي داکت‌های پستان می دانند (۴). از سوی دیگر با توجه به پاسخ به درمان بر پایه استروئید این تئوری که ماستیت گرانولوماتوزیک بیماری اتوایمیون است بسیار مورد قبول است، گرچه شواهد دال بر این فرضیه در



شکل ۱- گرانولوم های کاملا مشخص بامحوریت داخل لوبول های پستان



شکل ۲- تجمع نوتروفیل و هیستوسیت ها دراطراف فضاهای خالی

بررسی نماییم.

### روش کار

در این مطالعه تمامی پرونده‌های موجود در بخش‌های پاتولوژی دو بیمارستان دانشگاهی (بیمارستان رسول اکرم دانشگاه علوم پزشکی تهران و بیمارستان مهدیه دانشگاه علوم پزشکی شهید بهشتی) و یک بیمارستان خصوصی (بیمارستان آتیه) تهران با تشخیص ماستیت گرانولوماتوز در ۵ سال اخیر یعنی از ابتدای مهر ماه سال ۱۳۸۸ تا پایان شهریور ماه ۱۳۹۳ مورد بررسی قرار گرفت، ۱۱۵ بیمار در این دوره زمانی وجود داشت. (۷۱ نمونه بیوپسی سوزنی، ۳۶ نمونه توده خارج شده، ۲ مورد بیوپسی از توده Incisional Biopsy، ۱ مورد مشاوره و ۱ مورد درناژ ترشحات). از گزارش پاتولوژی این بیماران پرینت گرفته شد و بر اساس شماره پاتولوژی نمونه‌ها ابتدا اسلایدهای شیشه‌ای نمونه خارج شد تا بهترین اسلاید از لحاظ نمایانگر بودن ضایعه انتخاب شود، سپس بلوک‌های مورد نظر را از بایگانی خارج نمودیم و برای هر کدام از آن‌ها رنگ آمیزی گرم (جهت بررسی علل باکتریال)، PAS (جهت بررسی علل قارچی) و اسید فاست (جهت بررسی مایکوباکتریوم توبرکلوزیس) انجام شد و تمامی اسلایدهای تهیه شده با نظارت یک پاتولوژیست مجرب بررسی گردید. از طرفی جهت انجام PCR از نظر بررسی وجود ژنوم مایکوباکتریوم توبرکلوزیس از ۸۷ بلوک پرافینه ۳ برش ۱۰ میکرونی تهیه و در داخل میکروتیوپ‌های استریل شده مخصوص قرار داده شد. میکروتیوپ‌ها را در دمای منفی ۲۰ درجه سانتی‌گراد نگهداری نمودیم تا کل نمونه‌های مورد نظر جمع‌آوری گردد، سپس جهت انجام PCR به مرکز تحقیقات بیمارستان مفید دانشگاه شهید بهشتی تهران منتقل گردید.

همزمان با انجام مراحل قبل پرسشنامه‌های طراحی شده برای هر بیمار تکمیل گردید. نام و نام خانوادگی، سن، محل ضایعه و شماره تلفن بیماران از پرونده‌هایشان استخراج شد، سپس با شماره تلفن بیماران تماس گرفته شد و سؤالاتی

خاردار (Speculated pattern) می‌باشد. سونوگرافی این بیماری توده یا توده‌های هتروژن با ادم پارانشیم وسیع، مایع در سطح چربی (Fluid in fat planes) ایجاد آبه را نشان خواهد داد. یافته‌های MRI شامل افزایش وضوح پارانشیم (Parenchymal enhancement)، همراه نامتقارنی تغییرات شدت سیگنال (Asymmetrical signal intensity changes) که غیراختصاصی برای ماستیت گرانولوماتوز ایدیوپاتیک است می‌باشد. از ترک (Ozturk) و همکارانش نشان دادند که یافته‌های سونوگرافی، ماموگرافی و MRI در افتراق خوش‌خیم یا بدخیم بودن این ضایع به دلیل طیف هتروژن یافته غیر قاطع می‌باشد (۳ و ۹).

آمار دقیقی از این بیماری هنوز در دسترس نمی‌باشد، اغلب موارد گزارش شده مربوط به مناطق مدیترانه و نیز کشورهای در حال توسعه آسیا می‌باشد. بیشترین تعداد بیمار گزارش شده تا سال ۲۰۱۴ مربوط به کشور ترکیه (<۲۰۰ بیمار) می‌باشد و بعد از آن چین (۱۲۹ بیمار) و کره جنوبی (۱۲۸) قرار دارند. بیشترین آمار منتشر شده در بین کشورهای اروپایی مربوط به کشور فرانسه با <۵۵ بیمار بوده است (۶). در بین نژاد هیسپانیک نیز افزایش شیوع این بیماری دیده شده است (۳).

استراتژی‌های درمان اولیه ماستیت گرانولوماتوز ایدیوپاتیک شامل تحت نظارت گرفتن بیمار تا بهبود خودبخودی، کورتیکواستروئید خوراکی، جراحی شامل لامپکتومی، ماستکتومی ناکامل، ماستکتومی کامل (۳) و نیز درناژ می‌باشد (۱۰ و ۱۱) هیچ توافق بالینی (Clinical consensus) در مورد روش درمانی ایده آل وجود ندارد و هر دو روش جراحی ضایعه و درمان مبتنی بر استروئید خوراکی پیشنهاد شده است (۳).

از آنجا که مطالعه جامع داخلی در زمینه بررسی فراوانی بیماری التهاب گرانولوماتوز ایدیوپاتیک پستان و ارتباط برخی از ریسک فاکتورهای پیشنهاد شده با این بیماری بسیار انگشت‌شمار است، ما بر آن شدیم تا میزان بروز التهاب گرانولوماتوز ایدیوپاتیک پستان و عوامل زمینه‌ساز این بیماری را در یک مطالعه چندمرکزی و جامع

شدند.

میانگین سنی این بیماران  $33/92 \pm 12/4$  سال (حداقل ۲۵ و حداکثر ۷۰ سال) با توزیع نرمال بود. تمامی بیماران متأهل بوده و سابقه بارداری با میانه ۲ کودک (دامنه ۱ تا ۵ کودک) در تمامی آن‌ها وجود داشت. همه به جز یک بیمار سابقه شیردهی را با میانگین دوره شیردهی  $30/22 \pm 18$  ماه (دامنه ۰ تا ۷۲ ماه) ذکر می‌نمودند. میانه (MEDIAN) فاصله شروع علائم تا پایان دوره شیردهی ۲ سال (دامنه ۰ تا ۲۴ سال) و میانه فاصله شروع علائم تا آخرین زایمان ۳ سال و ۷ ماه (دامنه ۰ تا ۲۶ سال) بود. یک مورد شروع علائم حین بارداری و در ۱ مورد هم شروع علائم در حین شیردهی اتفاق افتاده بود. از کل بیماران با تشخیص التهاب گرانولوماتوز ایدیوپاتیک ۳ بیمار مبتلا به هایپرپرولاکتینمی بودند. هیچکدام از بیماران سابقه مصرف سیگار را نداشتند. سابقه مصرف قرص‌های ضدبارداری در ۶۲ بیمار با میانگین مدت مصرف  $2/17 \pm 1/2$  سال وجود داشت ولی اکثر بیماران در زمان شروع علائم مصرف قرص‌های ضدبارداری را ذکر نمی‌کردند.

پستان راست در ۵۳ بیمار (۴۶/۱٪) و پستان چپ در ۶۲ بیمار (۵۳/۹٪) درگیر بود. بیشترین تظاهرات اولیه در هنگام مراجعه بیماران شامل درد، احساس توده و قرمزی و تورم پوست بود. (نمودار ۱) هیچکدام از بیماران سابقه بیماری‌های خود ایمن و یا مصرف داروهای افزایشنده پرولاکتین را ذکر نمی‌کردند و سابقه سرطان پستان در فامیل درجه اول ۱۱ بیمار وجود داشت.

در پرونده ۴۱ بیمار مدارک بررسی‌های رادیولوژی ضایعه موجود بود. بیشترین یافته در سونوگرافی بیماران شامل توده‌های پواکوئیک و نیز هتروژن اکوئیک (۳۹/۶٪)، ضایعه با حدود نامشخص (۱۷/۲٪) و افزایش ضخامت پوست روی ضایعه (۱۲٪) بوده است. در ماموگرافی بیماران نیز شایع‌ترین یافته عدم تقارن بوده است. در گزارش رادیولوژی ۲۲ بیمار (۵۳/۶٪) لنف آدنوپاتی ناحیه آگزیلاری همان سمت ضایعه به صورت لنف نوده‌ای با افزایش سایز، حفظ پترن چربی ناف و افزایش ضخامت کورتکس (Borderline Lymph

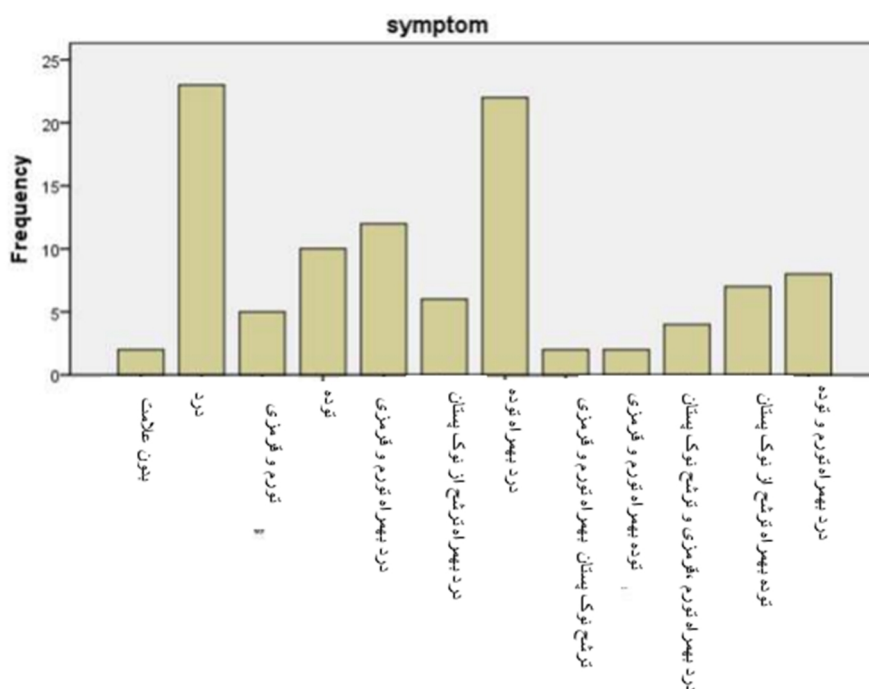
مانند اینکه با چه علامتی در هنگام تشخیص مراجعه کرده است، تعداد فرزندان بیمار، سابقه شیردهی، سابقه بیماری دیابت، فاصله آخرین زایمان بیمار تا بروز علائم، سابقه مصرف قرص‌های ضدبارداری و سیگار، سابقه بیماری‌های خود ایمن، مصرف هرگونه داروی افزایشنده سطح پرولاکتین، نوع درمان انجام شده برای بیمار و میزان رضایت‌مندی از درمان (تقسیم‌بندی به صورت عدم رضایت درمانی، رضایت نسبی و رضایت کامل) و ... پرسیده شد. از طرفی برای برخی از بیماران، بیشتر بیماران مراجعه‌کننده در نیمه دوم سال ۱۳۹۲ و نیمه اول سال ۱۳۹۳ مدارک مربوط به بررسی‌های رادیولوژیک بیماران شامل سونوگرافی، ماموگرافی و MRI موجود بود که در مورد این بیماران یافته‌های رادیولوژی ضایعه بررسی گردید. تمامی اطلاعات بیماران از طریق نرم‌افزار SPSS18 به صورت داده‌های آماری مورد آنالیز توصیفی و نیز آنالیز به روش کای دو قرار گرفت و بر اساس آن نتایج تفسیر شد.

### یافته‌ها

در ۵ سال اخیر یعنی از ابتدای مهر ماه سال ۱۳۸۸ تا پایان شهریور ماه ۱۳۹۳ تعداد ۱۱۵ بیمار با تشخیص بیماری التهابی گرانولومایی پستان به بخش‌های پاتولوژی ۳ بیمارستان رسول اکرم (۱۰ بیمار ۸/۹٪)، مهدیه (۵ بیمار ۴/۳٪) و آتیه تهران (۱۰۰ بیمار ۸۶/۹٪) مراجعه کرده بودند. در تمامی بیماران نتایج رنگ‌آمیزی گرم، اسید فاست و PAS از نظر وجود باکتری، مایکوباکتریوم و قارچ منفی بوده و در PCR انجام شده بروی بلوک پارافینی ۸۷ بیمار نیز هیچ‌گونه آثاری از ژنوم مایکوباکتریوم توبرکلوزیس یافت نشد.

سابقه دیابت در ۳ (۲/۶٪) بیمار وجود داشت. این بیماران به‌عنوان التهاب گرانولوماتوز ثانویه ناشی از دیابت طبقه‌بندی شدند.

با توجه به منفی بودن جواب رنگ‌آمیزی‌های اختصاصی و PCR ژنوم مایکوباکتریوم توبرکلوزیس و نیز با در نظر داشتن نمای هیستوپاتولوژی ضایعه و سوابق کلینیکال موجود، بقیه بیماران در گروه التهاب گرانولوماتوز ایدیوپاتیک پستان طبقه‌بندی



نمودار ۱- توزیع علائم بالینی

بیمار هم تنها مصرف دارو را ذکر کردن بدون اسم دارو)

در طی دوره درمان ۱۱ مورد (۹٪) عود مشاهده شد؛ ۲ مورد عود در گروه تحت درمان با استروئید خوراکی (۱۱٪ بیماران)؛ ۲ مورد عود در گروه جراحی به همراه آنتی بیوتیک (۷٪ بیماران)، ۲ مورد عود در گروه تحت درمان آنتی بیوتیکی (۲۸٪ بیماران)، ۱ مورد عود در گروه تحت درمان جراحی (۷٪ بیماران)، ۳ مورد عود (۱ مورد در سینه طرف مقابل) در گروه تحت جراحی و استروئید (۳۰٪) و ۱ مورد عود در گروه آنتی بیوتیک و استروئید (۲۵٪) مشاهده شد.

از بیماران در مورد میزان بهبودی از درمان نیز سؤال شد. (تقسیم بندی به صورت عدم بهبودی، بهبودی نسبی و بهبودی کامل) این بهبودی مواردی شامل بهبود علائم و درد ضایعه، کوچک تر شدن سایز ضایعه و برطرف شدن تغییر ظاهری ایجاد شده در پستان و. بود. این بهبودی از نظر بیماران به طور معنی داری در گروه های درمانی با استروئید با یا بدون سایر درمان ها بسیار بهتر از گروه های درمانی بدون استروئید ( $p=0/02$ ) بود.

(Node) گزارش گردیده است.

استراتژی های درمانی بکار رفته برای بیماران شامل موارد زیر بوده است (۳، ۱۰ و ۱۱):

- درمان استروئید خوراکی در ۱۸ بیمار

- درمان جراحی (شامل درناژ، خارج کردن توده و...) به همراه استروئید خوراکی در ۱۰ بیمار

- درمان با استروئید خوراکی و متوتروکسات در ۵ بیمار

- درمان با استروئید خوراکی به همراه آنتی بیوتیک در ۴ بیمار

- درمان آنتی بیوتیکی در ۷ بیمار

- جراحی (شامل درناژ، خارج کردن توده و...) به همراه درمان آنتی بیوتیکی در ۲۶ بیمار

- درمان جراحی (شامل درناژ، خارج کردن توده و...) در ۱۴ بیمار

- درمان جراحی به همراه استروئید خوراکی و آنتی بیوتیک در ۴ بیمار

- نظارت و پیگیری دقیق بدون درمان خاص در

۳ بیمار و سایر درمان ها در ۶ بیمار (شامل دانازول

+ تاموکسی فن + پردنیزولون + بروموکریپتن ۱)

بیمار)، جراحی به همراه دانازول (۱ بیمار)،

جراحی به همراه هورمون درمانی (۱ بیمار)، ۳

## بحث و نتیجه گیری

ضایعات التهابی گرانولوماتوز پستان می‌تواند عارضه ثانویه نادر از طیف وسیعی از بیماری‌ها و شرایط باشد و یا می‌تواند به‌عنوان التهاب اولیه و ایدیوپاتیک با رد علل ثانویه مطرح گردد. در مطالعه ما ۳ بیمار با تشخیص التهاب گرانولوماتوز ثانویه به دیابت و ۱۱۲ بیمار با تشخیص التهاب گرانولوماتوز ایدیوپاتیک پستان وجود داشت.

ماستیت گرانولوماتوز ایدیوپاتیک پروسه التهابی غیر بدخیم پستان است که اولین بار در سال ۱۹۷۲ توسط کسلر و ولش توصیف گردید (۱). گرچه در کل دنیا بیماری نادری است اما با توجه به مطالعه Altinotopark و همکارانش به نظر می‌رسد در ایران و کشورهای همسایه مانند ترکیه و عربستان (۳ و ۶) شیوع بالاتری داشته باشد. در مطالعه حاضر نیز در طی ۵ سال، ۱۱۲ بیمار با تشخیص ماستیت گرانولوماتوز ایدیوپاتیک مورد بررسی قرار گرفت که بالاترین آمار بیمار مورد بررسی در سال‌های اخیر در ایران و در سایر کشورهای اطراف است و از طرفی این تعداد بیمار در طی ۵ سال در ۳ مرکز درمانی تأکیدی بیشتر بر شیوع بالای این بیماری در بین زنان کشورمان است.

این بیماری از لحاظ بالینی و یافته‌های رادیولوژی تقلیدکننده سرطان پستان است، به‌گونه‌ای که با تأکید تنها بر یافته‌های رادیولوژی در سونوگرافی، ماموگرافی و MRI به هیچ وجه نمی‌توان با قطعیت این بیماری را از سرطان پستان افتراق داد 3، این اشتباه ممکن است سبب بار روانی سنگین بر فرد و خانواده وی گردد و در صورت اقدام اشتباه ماستکتومی یا پارشیال ماستکتومی پیامدهای جبران‌ناپذیری را سبب شود. در این مطالعه نیز تنها در گزارش رادیولوژی ۱۳ بیمار تشخیص افتراقی مطرح شده بر اساس یافته‌های موجود دلالت بر وجود پروسه التهابی دارد و در ۲۸ بیمار دیگر وجود سرطان پستان مورد ظن رادیولوژی می‌باشد.

با توجه به مطالعه Yildiz و همکارانش شایع‌ترین یافته سونوگرافی در ماستیت گرانولوماتوز ایدیوپاتیک به‌صورت توده‌های

پواکوئیک همراه با ایجاد Collection (۸۳٪) بوده است در حالی که در ماموگرافی شایع‌ترین یافته به‌صورت یافته‌های طبیعی در ۴/۴۵٪ بیماران و عدم تقارن فوکل در ۴/۳۶٪ بیماران بوده است (۱۲). در مطالعه ما هم شایع‌ترین یافته سونوگرافی توده‌های پواکوئیک و نیز هتروژن اکوئیک (۳۹/۶٪) بوده است و در ماموگرافی بیماران نیز شایع‌ترین یافته عدم تقارن بوده است.

تشخیص دقیق و قطعی این ضایعه بر اساس یافته‌های هیستوپاتولوژی می‌باشد (۱ و ۳). این نمونه بافتی می‌تواند از طریق بیوپسی سوزنی از ضایعه و یا از طریق جراحی خارج کردن تمام یا جزئی از ضایعه فراهم گردد، بعد از نمونه‌برداری و مشاهده التهاب گرانولوماتوز نسج پستان در میکروسکوپی ممکن است با تشخیص اشتباه ضایعه به‌عنوان سل پستان موجب شروع نابجای درمان سنگین و پرعارضه سل برای بیمار گردد؛ بنابراین به نظر می‌رسد تشخیص صحیح و درمان مناسب این بیماری بسیار لازم و حائز اهمیت است، در راستای این هدف در مطالعات مختلف راهکارهای مختلفی در نظر گرفته شده است. برای مثال در مطالعه Leyla Özel و همکارانش برای هر بلوک پارافینه با تشخیص ماستیت گرانولوماتوز رنگ‌آمیزی گرم، اسید فاست، پرئودیک اسید شیفت PAS، رنگ‌آمیزی‌های اختصاصی برای مایکوباکتریوم توبرکلوزیس و عفونت‌های قارچی در کنار کشت میکروبی هوازی - غیرهوازی و PCR از نظر مایکوباکتریوم توبرکلوزیس انجام گرفت و از این طریق علل ثانویه را کنار گذاشتند (۲). در مطالعه ما نیز برای تمام نمونه‌ها رنگ‌آمیزی گرم، پرئودیک اسید شیفت PAS و اسید فاست انجام داده شد تا در حد امکان علل ثانویه کنار گذاشته شود. برای اطمینان بیشتر در جهت حذف مایکوباکتریوم توبرکلوزیس PCR ژن توبرکلوزیس هم انجام گرفت. در مطالعه ما تمامی رنگ‌آمیزی‌های انجام شده روی اسلایدهای بلوک پارافینه بیماران از نظر علل باکتریال، قارچ و مایکوباکتریوم‌ها منفی بود و نتیجه PCR انجام شده روی برش ۸۷ بلوک پارافینه بیماران نیز از نظر ژنوم مایکوباکتریوم توبرکلوزیس منفی شد و

ضدبارداری در بیماران مبتلا به ماستیت گرانولوماتوز ایدیوپاتیک ۲۸٪ بود در حالی که این میزان در ماستیت اطراف مجرا ۸۸٪ و در گروه کنترل ۷۶٪ بوده است که نظر آماری این اختلاف به طور معنی داری در گروه ماستیت گرانولوماتوز ایدیوپاتیک کمتر بوده است. در مطالعه ما سابقه مصرف قرص ضدبارداری در ۵۵٪ بیماران وجود داشت ولی اکثر بیماران در هنگام شروع علائم سابقه مصرف قرص های ضدبارداری را ذکر نمی کردند، که در کنار نتایج مطالعات قبل (۳) سبب کم رنگ شدن نقش این عامل در بیماری زایی ماستیت گرانولوماتوز ایدیوپاتیک می گردد.

استراتژی های درمانی مختلفی برای ماستیت گرانولوماتوز ایدیوپاتیک در مطالعات مختلف مطرح شده است استراتژی هایی شامل تحت نظارت گرفتن بیمار تا بهبود خودبخودی، کورتیکواستروئید خوراکی، متوتروکسات (۱۴)، جراحی شامل لامپکتومی، ماستکتومی ناکامل، ماستکتومی کامل (۳) و نیز درناژ می باشد. (۹ و ۱۰) هنوز هیچکدام از این روش های درمانی استاندارد طلایی پیشنهادی نیستند. در مطالعات مختلف تفاوت معنی داری از لحاظ میزان عود بین روش های مختلف وجود نداشت. برخی مقالات مانند مطالعه Atak T و همکارانش و نیز در مطالعه Kayahan M و همکارانش بر این اعتقاد هستند که با توجه به بهبود سریع تر، عوارض کمتر و به دلیل امکان تشخیص قطعی درمان بر اساس جراحی جهت خارج کردن ضایعه ارجح تر به نظر می باشد (۴ و ۱۰). در مقابل در برخی مقالات مانند مطالعه Pandey TS و همکارانش درمان با استروئید خوراکی به عنوان یک روش درمانی مناسب غیر جراحی حفظ کننده پستان (Breast conserving) در بیماران مبتلا به ماستیت گرانولوماتوز ایدیوپاتیک مطرح می باشد (۳). در مطالعه شیبانی و همکاران نیز درمان با پردنیزولون و متوتروکسات با یا بدون جراحی به عنوان درمان انتخابی در بیماران ماستیت گرانولوماتوز ایدیوپاتیک پیشنهاد شده است (۱۴).

برای بیماران حاضر در مطالعه ما طیف وسیعی از درمان ها بکار رفته است شامل: درمان استروئید

در تمام بیماران مورد مطالعه بعد از کنار گذاشتن علل ثانویه تشخیص ماستیت گرانولوماتوز ایدیوپاتیک مطرح گردید.

میانگین سنی بیماران در این مطالعه ۱۲/۴ ± ۳۳/۹۲ سال بود که قابل مقایسه با نتایج سایر مطالعات است که محدوده میانگین سنی بین ۳۳/۵ تا ۳۹ سال گزارش نموده اند (۱ و ۱۲)، از آنجا که تمامی بیماران این مطالعه سابقه زایمان و همه به جز یک بیمار سابقه شیردهی را داشتند و نیز با توجه به میانه ۲ سال فاصله شیردهی تا شروع علائم به نظر می رسد که شیردهی و زایمان از عوامل زمینه ساز اصلی این بیماری هستند، این مسئله در مطالعات قبلی نیز تأیید گردیده است (۶). برای مثال در مطالعه Leyla O و همکارانش نیز تمامی بیماران متأهل با سابقه زایمان و شیردهی بودند (۲). از طرفی محدوده وسیع این فاصله (۰-۲۴ سال) و حضور ۲ بیمار بالای ۵۰ سال در این مطالعه (۵۱ و ۷۰ سال) نشان دهنده وجود عوامل اتیولوژیک جانبی مؤثر غیر از شیردهی و بارداری است.

از علل زمینه ساز مطرح در ماستیت گرانولوماتوز ایدیوپاتیک سیگار کشیدن می باشد و در مطالعات مختلف درصدهایی بین ۷۸٪-۱۶/۷٪ گزارش گردیده است (۶، ۸ و ۱۳)، برای مثال مطالعه Al khaffaf- و همکارانش (۸) در مقایسه ای بین بیماران مبتلا به ماستیت پری داکتال Peri ductal mastitis و بیماران ماستیت گرانولوماتوز ایدیوپاتیک ۷۰٪ مبتلایان به ماستیت پری داکتال سابقه مصرف سیگار را داشتند در حالی که تنها در ۱۷٪ بیماران ماستیت گرانولوماتوز ایدیوپاتیک این سابقه وجود داشت. در مطالعه ما نیز هیچکدام از بیماران سیگاری نبودند که این نتیجه در کنار نتایج مطالعات قبل (۳) لزوم انجام یک مطالعه جامع تحلیلی در مورد بیماری زایی سیگار در این بیماری را مطرح می نماید.

از سایر علل زمینه ساز مطرح مصرف قرص های ضدبارداری می باشد، در مطالعات مختلف میزان مصرف قرص های ضدبارداری در بین بیماران ۰-۴۲٪ بوده است. (۶) برای مثال در مطالعه Al khaffaf و همکارانش (۳) میزان مصرف قرص های



6. Altintoprak F, Kivilcim T, Veli Ozkan O. Aetiology of idiopathic granulomatous mastitis. *World J Clin Cases*; 2014 December 16. 2(12): 852-858.
7. Seo HR, Na KY, Yim HE, Kim TH, Kang DK, Oh KK, et al. Differential diagnosis in idiopathic granulomatous mastitis and tuberculous mastitis. *J Breast Cancer*; 2012 Mar. 15(1):111-8.
8. Al-Khaffaf B, Knox F, Bundred NJ. Idiopathic Granulomatous Mastitis: A 25-Year Experience. *J Am Coll Surg*; 2008 Feb. 206(2):269-73.
9. Cheng J, Du YT, Ding HY. Granulomatous lobular mastitis: a clinicopathologic study of 68 cases. *Zhonghua Bing Li Xue Za Zhi*; 2010 Oct. 39(10):678-80.
10. Kayahan M, Kadioglu H, Muslumanoglu M. Management of Patients with Granulomatous Mastitis: Analysis of 31 Cases. *Breast Care (Basel)*; 2012 Jun. 7(3):226-230.
11. Boufettal H, Essodegui F, Noun M, Hermas S, Samouh N, Idiopathic granulomatous mastitis: a report of twenty cases. *Diagn Interv Imaging*; 2012 Jul. 93(8-7):586-96.
12. Yildiz S, Aralasmak A, Kadioglu H, Toprak H, Yetis H, Gucin Z, et al. Radiologic findings of idiopathic granulomatous mastitis. *Med Ultrason*; 2015 Mar. 17(1):39-44.
13. Asoglu O, Ozmen V, Karanlik H, Tunaci M, Cabioglu N, Ipci A, et al. Feasibility of surgical management in patients with granulomatous mastitis. *Breast J*; 2005. 11:108-114.
14. Sheybani F, Sarvghad M, Naderi HR, Gharib M. Treatment for and Clinical Characteristics of Granulomatous Mastitis. *Obstet Gynecol*; 2015 Apr. 125(4):801-7.
15. Néel A, Hello M, Cottureau A, Graveleau J, De Faucal P, Costedoat-Chalumeau N, et al. Long-term outcome in idiopathic granulomatous mastitis: a western multicentre study. *QJM*; 2013 May. 106(5):433-41.
16. Tavassoli FA. *Pathology of the Breast*, 2nd ed. New York: McGraw-Hill, 1999:1099-1116.
17. Omranipour R, Mohammadi SF, Samimi P. Idiopathic granulomatous lobular mastitis - report of 43 cases from iran; introducing a preliminary clinical practice guideline. *Breast Care (Basel)*; 2013 Dec. 8(6):439-43.

خوراکی، جراحی (شامل درناژ، خارج کردن توده و...) به همراه استروئید خوراکی، استروئید خوراکی و متوتروکسات، استروئید خوراکی به همراه آنتی بیوتیک، درمان آنتی بیوتیکی به تنهایی، جراحی به همراه درمان آنتی بیوتیکی، جراحی (شامل درناژ، خارج کردن توده و...)، جراحی به همراه استروئید خوراکی و آنتی بیوتیک، نظارت و پیگیری دقیق بدون درمان خاص و... در کل تنها ۹٪ عود علائم در روش‌های مختلف درمانی مشاهده شد که تفاوت معنی دار آماری بین میزان عود در روش‌های مختلف وجود نداشت، این موضوع تأییدی بر نتایج حاصل از مطالعات قبلی است (۳، ۱۰، ۱۵-۱۷).

علاوه بر این مطالعه ما نشان داد میزان بهبودی از نظر بیماران (از لحاظ برطرف شدن علائم و کاهش درد و نیز کاهش سایز توده و...) تحت درمان استروئیدی به طور معنی داری بیشتر از سایر درمان‌ها بود.

به نظر می‌رسد مطالعات جامع دیگر از جمله مطالعات با طراحی آینده‌نگر در زمینه بررسی عوامل زمینه‌ساز و نیز نحوه گسترش بیماری در مناطق جغرافیایی مختلف ضروری به نظر می‌رسد.

## منابع

1. Rakshitkumar A, Strickland P, Sankara IR. Idiopathic Granulomatous Mastitis: Case Reports and Review of Literature. *J Gen Intern Med*; 2010 March. 25(3):270-273.
2. Ozel L, Unal A, Unal E, Kara M, Erdogdu E, Krand O, et al. Granulomatous mastitis: is it an autoimmune disease? Diagnostic and therapeutic dilemmas. *Surg Today*; 2012. 42:729-733.
3. Pandey TS, Mackinnon JC, Bressler L, Millar A, Marcus EE, Ganschow PS. Idiopathic granulomatous mastitis-a prospective study of 49 women and treatment outcomes with steroid therapy. *Breast J*; 2014 May-Jun. 20(3):258-66.
4. Atak T, Sagiroglu J, Eren T, Ali Özemir I, Alimoglu O. Strategies to treat idiopathic granulomatous mastitis: retrospective analysis of 40 patients. *Breast Dis*; 2015; 35(1):19-24
5. Altintoprak F, Karakece E, Kivilcim T, Dikicier E, Cakmak G, Celebi F, et al. Idiopathic granulomatous mastitis: an autoimmune disease? *ScientificWorldJournal*; 2013 Sep 4. 2013:148727.



## The frequency of idiopathic granulomatous mastitis and the underlying factors in recent 5-year period

**Maryam kadivar**, Professor, Department of Pathology, Rasoul Akram Hospital, Tehran University of Medical Sciences, Tehran, Iran. dmkadivar@gmail.com

\***Samane rashidi**, Pathology, University of Medical Sciences, Tehran, Iran (\*Corresponding Author). sama1982r@yahoo.com

**Azadeh jolaii**, Associate Professor of General Surgery, Mahdie Hospital. Shahid Beheshti University of Medical Sciences, Tehran, Iran. jazadeh@yahoo.com

**Soheila Dabiran**, Associate Professor of Community Medicine, Faculty of Medicine, Tehran University of Medical Sciences, Tehran, Iran. dabirans@sina.tums.ac.ir

### Abstract

**Background:** Idiopathic granulomatous mastitis is a granulomatous mastitis without any other attributing causes. Although the disease is rare in the world, but it seems Iran has higher prevalence. A few comprehensive studies have been performed on etiological features and risk factors of idiopathic granulomatous mastitis in Iran. We aimed to present a good epidemiological and etiological feature of breast granulomatous diseases in our country in a multi-center study.

**Methods:** In this case series study, 115 recorded documents with final diagnosis of granulomatous mastitis from September 2009 to August 2014 were assessed. All patients' sample slides were stained specifically with Gram, PAS, and acid fast staining methods. Also, for assessing the presence of the genome of *M.tuberculosis*, the PCR technique was applied. At the same time, all patients filled out questionnaires containing basic information, possible underlying causes, early symptoms and treatment.

**Results:** One hundred and fifty registered patients, 3(2.6%) patients with a diagnosis of secondary granulomatous inflammation and 112 (97.4%) patients diagnosed as idiopathic granulomatous inflammation were observed in the 5-year period. All patients with diagnosis of idiopathic granulomatous mastitis were married with history of pregnancy and all except for one had experience of breastfeeding.

**Conclusion:** The presence of 112 patients in a 5-years period in three hospitals confirmed the higher prevalence of Idiopathic granulomatous mastitis in Iranian women in reproductive ages. With regard to presence of fertility and lactation in nearly all patients, the etiologic role of these factors is highlighted. Despite using different regimens in treating in our study, relapse rate was reported as 9%.

**Keywords:** Idiopathic granulomatous mastitis, Granulomatous mastitis, PCR, *Mycobacterium tuberculosis*, PAS staining