

موکورمایکوزیس رینواریتوسربرال: گزارش ۹ مورد در بیمارستان حضرت رسول اکرم(ص)

چکیده

۹ بیماری که با تشخیص موکورمایکوزیس در بخش گوش، گلو و بینی بیمارستان حضرت رسول اکرم(ص) تحت درمان قرار گرفتند همگی دارای بیماری زمینه‌ای (دیابت و یا نقص سیستم ایمنی) بودند. اغلب بیماران در شروع، علائمی نظیر سرماخوردگی و سینوزیت داشتند و بتدریج دچار کوری، پروپتوز، فلج اعصاب زوج پنجم و هفتم مغزی و کاهش سطح هوشیاری شدند. درمان این بیماران شامل درمان طبی با استفاده از آمفوتریسین و نیز درمان جراحی شامل تخلیه حفره اربیت و همچنین تخلیه سینوسها بود. اقدامات درمانی باید هر چه سریعتر انجام پذیرد و تخلیه چشم نیز در بعضی موارد می‌بایست مدنظر باشد.

I دکتر مرتضی جوادی

II *دکتر شباهنگ محمدی

III دکتر احمد دانشی

کلید واژه‌ها: ۱- موکورمایکوزیس رینواریتوسربرال ۲- دیابت ۳- نقص ایمنی

مقدمه

موکورمایکوزیس عفونت حاد و فرصت طلب قارچی است که معمولاً توسط اعضاء خانواده موکور (Mucoraccae) ایجاد می‌شود و زیر گروه‌های آن نیز عبارتند از *Mucor*، *Rhizopus* و *Absidia* (۱).

از میان این زیر گروه‌ها، *Rhizopus Oryzae* شایعترین گروهی است که ایجاد موکورومایکوزیس می‌نماید (۲).

عوامل بیماری در طبیعت بر روی مواد آلی در حال فساد، خاک، فضولات و مواد قندی رشد می‌کنند و اسپور آنها در هوا پراکنده می‌شود، لیکن این اسپورها معمولاً بیماریزا نیستند و تنها در شرایط وجود بیماری زمینه‌ای

تولید بیماری می‌کنند (۱، ۳ و ۴). ارگاناسم بعد از استنشاق از طریق حفره بینی، وارد گردن می‌شود و در صورت وجود بیماری زمینه‌ای، ایجاد بیماری می‌کند (۵).

از درجه میکروسکوپ، موکور بصورت هایفه نامرتب و بدون دیواره که با شاخکهای جانبی خود تشکیل زاویه ۹۰ درجه می‌دهد، مشاهده می‌شود (۱، ۵ و ۶). پاتوژنز موکورمایکوزیس بصورت درگیری لایه الاستیک عروق و بدنبال آن ایجاد ترومبوز و نکروز بافتی می‌باشد (۵).

عوامل مختلف مساعد کننده ابتلا به این بیماری می‌باشند که از آنجمله می‌توان به دیابت ملیتوس کنترل نشده،

I) استادیار بیماریهای گوش، گلو و بینی، بیمارستان حضرت رسول اکرم(ص)، خیابان ستارخان، خیابان نیایش، دانشگاه علوم پزشکی و خدمات بهداشتی - درمانی ایران، تهران.

II) استادیار بیماریهای گوش، گلو و بینی، بیمارستان حضرت رسول اکرم(ص)، خیابان ستارخان، خیابان نیایش، دانشگاه علوم پزشکی و خدمات بهداشتی - درمانی ایران، تهران (*مؤلف مسؤل)

III) دانشیار بیماریهای گوش، گلو و بینی، بیمارستان حضرت رسول اکرم(ص)، خیابان ستارخان، خیابان نیایش، دانشگاه علوم پزشکی و خدمات بهداشتی - درمانی ایران، تهران.

جراحی و اصلاح اختلالات متابولیک و درمان طبی می‌باشد. درمان جراحی شامل دبریدمان تمام مناطق درگیر از جمله سینوسها و چشم می‌باشد. درمان طبی شامل تجویز آمفوتریسین B (۱ mg/kg حداکثر تا ۴ gr) است که با توجه به عوارض کلیوی این دارو، کارکرد کلیه (renal function) می‌بایست بطور مرتب بررسی شود (۵). درمان طبی دیگر شامل استفاده از داروی کتوکونازول می‌باشد. استفاده همزمان این دارو با آمفوتریسین سبب کاهش عوارض و نفوذ بهتر آن به داخل بافتها می‌شود (۲). استفاده از دوز کم (low dose) هپارین از طریق انفوزیون داخل وریدی احتمال فلبیت (phlebitis) حاصل از مصرف آمفوتریسین را کاهش می‌دهد (۵). میزان بقاء بیماران مبتلا به این عارضه (در موارد فقدان بیماری زمینه‌ای یا وجود دیابت) ۸۰٪ و برای بیماران با علت زمینه‌ای جدی ۵۰٪ است.

معرفی بیماران

بیمار اول - مورد معرفی مردی ۴۲ ساله است که ۸ سال پیش بعلت نارسایی مزمن کلیه (CRF) تحت پیوند کلیه قرار گرفته بود و از آن زمان تحت درمان با Prednisolone و Cyclosporine بود. وی یک هفته قبل از مراجعه دچار درد و تورم سمت راست صورت و گرفتگی بینی شده بود و بهمین دلیل با شک به سینوزیت حاد تحت درمان داروئی قرار گرفت ولی بهبودی حاصل نشد. بیمار بتدریج دچار کاهش دید و محدودیت حرکات چشم، فلج عصب زوج هفتم مغزی (frozen-eye) و کاهش بینایی در حد NLP (No Light Perception) شد. در زمان مراجعه، بیمار دچار کاهش سطح هوشیاری بود و نكروز شدید کام سخت و کدورت‌های منتشر سیاهرنگ در بینی سمت راست مشاهده می‌شد.

بیمار تحت دبریدمان وسیع سینوسهای راست و درمان داروئی با آمفوتریسین B قرار گرفت، ولی متأسفانه بیمار در شرایط کما قرار گرفت و روز بعد فوت شد.

بیمار دوم - مورد معرفی خانمی ۶۹ ساله، مورد شناخته شده دیابت غیروابسته به انسولین (NIDDM) از بیست

بدخیمهای خونی، سوختگیهای شدید، بیماری کلیوی، ایدز، ضعف سیستم ایمنی بدنبال پیوند اعضا، نوتروپنی، مصرف کورتیکواستروئید، کموتراپی، آنمی و سوء تغذیه اشاره نمود (۵). موکورمایکوزیس اشکال بالینی مختلفی دارد که درگیری اربیتورینواربیتوسربرال و به تبع آن سیستم عصبی مرکزی (CNS) شایعترین فرم بالینی آن است (۵).

موکورمایکوزیس رینواربیتوسربرال یک بیماری قارچی است که متخصصان گوش، گلو و بینی، چشم، مغز و اعصاب و داخلی هر کدام به نوعی با آن برخورد دارند. شناخت این بیماری از این نظر مهم است که تشخیص دیرنگام آن منجر به فوت بیمار می‌گردد. شروع این بیماری بدون سروصدا و تشخیص آن مشکل می‌باشد.

اولین علامت داخل بینی، عفونت می‌باشد که معمولاً غیراختصاصی و شامل پرخونی توربینتها و انسداد بینی می‌باشد. تشخیص در این مرحله نیازمند ظن بالینی قوی است. در افراد واجد خطر بالا (high risk) رینیت (rhinitis) مقاوم ممکن است اولین علامت درگیری با موکورمایکوزیس باشد (۵). پیشرفت بیماری سبب بروز ایسکمی، ترومبوز، نکروز توربینتها و ایجاد ترشحات خونی از بینی می‌گردد و توربینتها نیز سیاهرنگ می‌شوند.

بتدریج پیشرفت بیماری بسمت مرحله تهاجمی (invasive) رفته و علائمی چون پتوز (ptosis)، پروپتوز (proptosis)، سلولیت اربیت، افتالموپلژی و درگیری زوجهای پنجم و هفتم اعصاب مغزی بروز خواهد نمود. از دیگر علائم می‌توان کاهش قدرت بینایی (در صورت عدم درمان بروز کوری حتمی است) و تغییر در سطح هوشیاری (که علامتی شوم است) را نام برد (۱، ۴ و ۵). تشخیص براساس علائم بالینی و وجود بیماری زمینه‌ای است. تشخیص قطعی نیازمند بیوپسی می‌باشد و علی‌رغم ماهیت تهاجمی بیماری، کشت ترشحات فاقد ارزش و اکثر اوقات منفی است (۱ و ۵).

اقدامات درمانی و روبراه سازی (management) صحیح در موارد درگیری رینواربیتوسربرال شامل درمان

آمفوتریسین B قرار گرفت ولی علی‌رغم درمان، در روز سوم بستری در ICU فوت شد.

بیمار چهارم - بیمار خانمی ۶۰ ساله و مورد شناخته شده دیابت بود که با شکایت تورم چشم و بیحسی سمت راست صورت مراجعه نموده بود.

مشکل بیمار از ۱۲ روز قبل از مراجعه بصورت ضعف، بیحالی، تهوع و استفراغ شروع شد که پس از چند روز تورم چشم و کاهش بینایی پیشرونده نیز به آن اضافه شد.

بیمار در بدو مراجعه دارای کدورت‌های سیاهرنگ بینی و PND (Post Nasal Drop) سیاهرنگ بود. همچنین در معاینه علائم فلج اعصاب زوج III, IV, VI و VII مشخص بود.

در CT-Scan انجام شده پروپتوز (proptosis)، خوردگی کف استخوان اریت و درگیری سینوس‌های اتموئیدی و ماگزیلاری راست قابل مشاهده بود. بیمار علی‌رغم اقدامات درمانی فوت شد.

بیمار پنجم - بیمار مردی ۵۵ ساله بود که با شکایت تورم سمت راست صورت و اطراف چشم راست بستری گردید. مشکل بیمار از ۱۰ روز قبل از مراجعه بصورت سردرد ناحیه فرونتال و تمپورال در سمت راست شروع شده بود.

وی با تشخیص سینوزیت تحت درمان قرار گرفت ولی بهبودی حاصل نشد. بیمار سابقه ۶ ساله دیابت غیروابسته به انسولین (NIDDM) را ذکر می‌کرد. در معاینات انجام شده تورم واضحی در ناحیه ماگزیلاری و پره اریتال راست مشاهده شد و فلج عصب زوج هفتم مغزی در همان طرف وجود داشت.

مشکل بیمار در نهایت منجر به ایجاد حالتی بنام frozen eye شد. پس از بستری، بیمار تحت عمل جراحی اتموئیدکتومی و آنتروستومی سینوس ماگزیلاری (بهمراه بیوپسی) قرار گرفت.

پس از تائید تشخیص (موکورمایکوزیس) توسط پاتولوژیست بلافاصله عمل جراحی تخلیه سینوسها و

سال پیش بود که طی سالهای اخیر روزی ۱۰ واحد انسولین تزریق می‌نمود. وی همچنین سابقه سه ساله پرفشاری خون (HTN) ناشی از دیابت داشت. بیمار از چهار روز قبل از بستری دچار تهوع و استفراغ بود که با تشخیص اورمی تحت درمان قرار گرفت، ولی علی‌رغم درمانهای انجام شده مشکل بیمار برطرف نگردید.

وی بتدریج دچار درد سمت راست صورت، اریتم و گرفتگی بینی شد و پس از آن بسرعت دچار فلج کامل عضلات اطراف چشم راست و کوری همان چشم همراه با فلج زوج هفتم عصب مغزی در همان طرف شد.

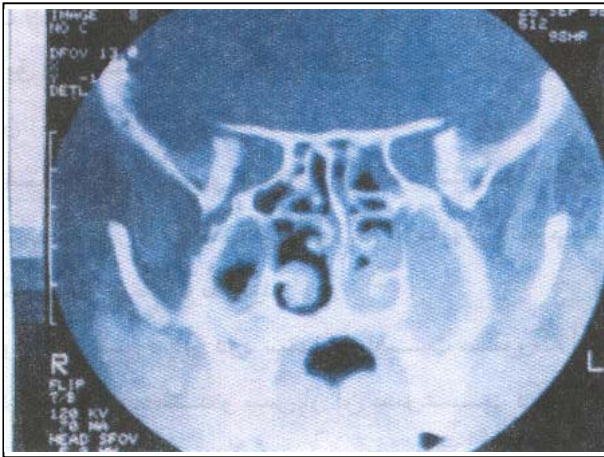
در معاینات انجام شده نکات زیر مشهود بود: frozen eye و انسداد شریان مرکزی رتین، کدورت‌های سیاهرنگ دو طرفه بینی و مناطق نکروز در کام سخت. بیمار هنگام بستری در وضعیت confusion بود.

حال بیمار بسرعت رو به وخامت رفت و بیمار روز بعد از بستری بسمت stupor و coma پیشرفت کرد و در نهایت فوت نمود.

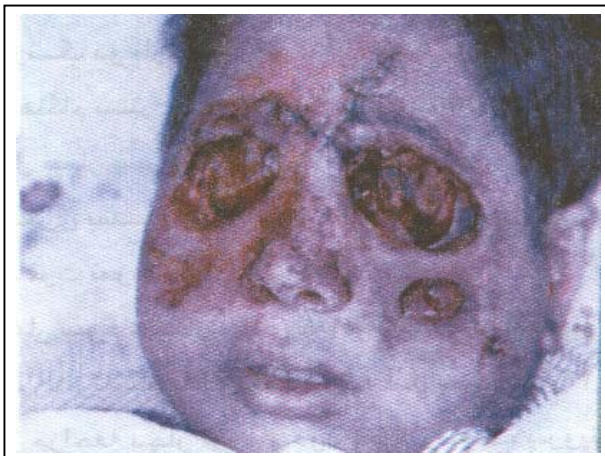بیمار سوم - بیمار مردی ۵۸ ساله و مورد شناخته شده لوسمی لنفوبلاستیک مزمن (CLL) بود که از ۱۲ روز قبل از مراجعه دچار تورم و درد چشم راست، پروپتوز و کاهش بینایی شده بود که در معاینه، چشم مبتلا دچار frozen eye و نیز انسداد شریان مرکزی شبکیه (CRAO) بود. بیمار با تشخیص ارتشاح سلولهای بدخیم تحت رادیوتراپی چشم قرار گرفت لیکن بهبودی حاصل نشد. در سی‌تی‌اسکن انجام شده، سیونهای اتموئید و ماگزیلاری سمت راست دچار کدورت بود.

در معاینه آندوسکوپی بینی، مخاط نرمال و بدون ترشح بود و یک توده سیاه رنگ در نزدیکی ostemeatal دیده شد که از آن نمونه برداری شد و جواب پاتولوژی نیز موکورمایکوزیس گزارش شد.

بیمار سپس دچار تب، لرز و کاهش سطح هوشیاری شد. وی سریعاً تحت اتموئیدکتومی، اسفنوئیدکتومی، ماگزیلیکتومی داخلی، تخلیه نسوج نکروزه و کدورت‌های موکورمایکوزیس و همچنین درمان دارویی با



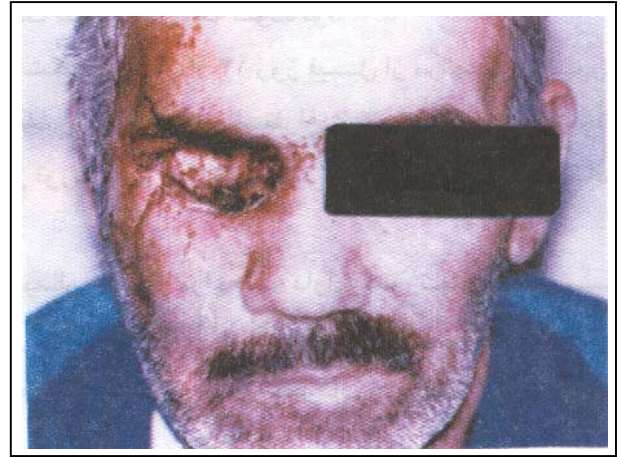تصویر شماره ۲- بیمار ششم. درگیری یک طرفه سینوسهای سمت چپ در کودک مبتلا موکورمایکوزیس



تصویر شماره ۳- بیمار ششم. وی پس از تخلیه هر دو چشم و سینوسها زنده ماند

بیمار هفتم - بیمار مردی ۷۰ ساله بود که مشکل وی از دو هفته قبل از مراجعه بصورت سرماخوردگی شروع شده بود. وی علی‌رغم مصرف داروهای سرماخوردگی بهبود نیافت و بتدریج تورم نیمه راست صورت، پس از چند روز بیحسی نیمه راست و فلج همانطرف صورت و نیز کاهش بینایی حاصل شد. در سیتی‌اسکن بعمل آمده از صورت بیمار، سینوزیت ماگزیلاری و اتموئید واضح بود و با توجه به سابقه دیابت و میزان بالای قند خون (۲۵۰-۳۵۰ mg/dl)، برای وی تشخیص موکورمایکوزیس مطرح گردید. باتوجه

orbital exenteration بر روی بیمار انجام شد و ضمناً بیمار تحت درمان داروئی با آمفوتریسین قرار گرفت. بیمار پس از زمانی معادل یک ماه و نیم با حال عمومی خوب ترخیص شد



تصویر شماره ۱- بیمار پنجم. مردی ۵۵ ساله که با تشخیص زودرس موکورمایکوزیس و تخلیه سریع چشم راست و سینوسها با حال عمومی خوب بیمارستان را ترک کرد.

بیمار ششم - مورد معرفی پسری ۱۲ ساله بود که در ۳ سالگی دچار لوسمی لنفوبلاستیک حاد (ALL) شده و در همان زمان (سال ۱۳۷۱) بمدت ۳ سال تحت شیمی درمانی قرار گرفت.

وی پس از آن بمدت ۴ سال در حالت remission قرار داشت ولی بیماری وی از سال ۱۳۷۵ مجدداً عود نمود. پزشکان معالج وی دو هفته قبل از مشاوره با بخش گوش، گلو و بینی این مرکز، متوجه لکه آبی رنگی در اسکلرای چشم چپ وی شده بودند.

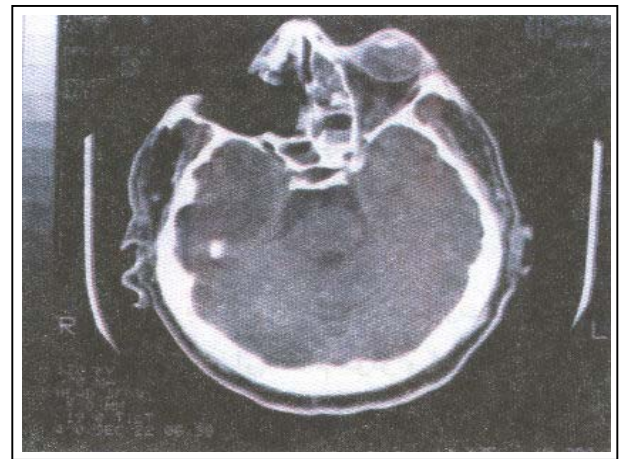
پس از چند روز بیمار دچار کوری (blindness) دو طرفه شد و در روی گونه، پوست و پیشانی بیمار نیز فیستول بوجود آمد.

پس از انجام بیوپسی و تایید تشخیص موکورمایکوزیس، بیمار کاندید exenteration دو طرف اربیت و همچنین دبریدمان سینوسها قرار گرفت. در پیگیری ۶ ماه پس از عمل حال عمومی بیمار همچنان خوب بود و وی مشکلی نداشت (تصویر شماره ۲).

بیوپسی شد. نتیجه بیوپسی موکورمایکوزیس بود. مشاوره قلب و ریه انجام و بیمار آماده عمل شد. طی این مدت دید بیمار بحدود finger count رسید و بیمار مختصری لتارژیک شد. بیمار تحت عمل جراحی exentration اربیت و دبریدمان سینوسها قرار گرفت و دیابت وی نیز کنترل شد. بیمار بطور مرتب تحت دبریدمان قرار گرفت و در نهایت با حال عمومی خوب مرخص شد.

بیمار نهم - بیمار دختر ۲۰ ساله‌ای بود که ۸ سال قبل تحت پیوند کلیه قرار گرفته بود و اخیراً با شک رد پیوند کلیه (rejection) تحت درمان با داروهای تضعیف ایمنی (immunosupresive) قرار گرفته بود. بیمار مدتی بعد جهت تأیید تشخیص موکورمایکوز به این مرکز ارجاع داده شد و سریعاً تحت بیوپسی قرار گرفت که نتیجه آن موکورمایکوز گزارش شد. در سی‌تی‌اسکن نیز التهاب تمام سینوسها در یک سمت (pansinusitis) قابل مشاهده بود. بیمار مختصری محدودیت حرکات چشم داشت ولی دید وی طبیعی بود. پس از مشاوره با گروه چشم پزشکی، ماگزیکتومی داخلی انجام شد و از همان طریق اتموئیدکتومی و اسفنوئیدکتومی نیز صورت گرفت. در ضمن عفونت قارچی از طریق سوراخ اینفرارابیتال به زیر گونه نفوذ کرده بود و آن ناحیه پر از نسوج نکروتیک و قارچ بود که دبریدمان آن ناحیه نیز انجام گرفت. دو روز بعد بیمار دچار فلج عصب زوج ششم و افزایش محدودیت حرکت در چشمها و همچنین زخم قرنیه و NLP شد. در سی‌تی‌اسکن بعمل آمده از ناحیه اربیت، نکته پاتولوژیک واضحی وجود نداشت ولی با توجه به نظر تیم چشم‌پزشکی exentration اربیت انجام شد که نسوج نکروتیک حاوی قارچ در قله (apex) اربیت قابل مشاهده بود. همچنین ناحیه زیرگونه مجدداً پر از نسوج نکروتیک قارچی که از طریق فیستول به سطح پوست راه یافته بود. بیمار بعلت نفوذ موکورمایکوز به CNS دچار لتارژی و کاهش سطح هوشیاری گردید و در نهایت فوت شد. جدول شماره ۱ خلاصه اطلاعات مربوط به بیماران مورد معرفی را نشان می‌دهد.

به اینکه بیمار دچار frozen eye و NLP بود، برای وی exentration اربیت راست و دبریدمان کلیه سینوسها انجام شد و میزان قند خون وی نیز کنترل شد. حال عمومی بیمار بمدت یک هفته مناسب بود ولی بتدریج علائم درگیری چشم مقابل بروز کرد و بعلت عدم رضایت بیمار به exentration تخلیه چشم دوم درگیری مغزی ایجاد شد و در نهایت بیمار فوت کرد.



تصویر شماره ۴ - بیمار هفتم. علی‌رغم تخلیه چشم راست، بیماری پیشرفت نمود و درگیری سینوسها و چشم مقابل نیز ایجاد شد.

بیمار هشتم - بیمار مردی ۶۶ ساله و مبتلا به دیابت بود که از سه روز قبل از مراجعه دچار تورم ناحیه چپ و صورت همراه با اریتم و درد شده بود و بهمین دلیل بمدت ۳ روز با تشخیص سلولیت پره سپتال (preseptal cellulitis) تحت درمان قرار گرفت ولی بهبودی نیافت و هنگام مراجعه به این مرکز فلج عصب زوج هفتم مغزی، کموزیس، پروپتوزیس، محدودیت حرکات چشم و بی‌حسی نیمه صورت بروز نموده بود. حدت دید بیمار در بدو ورود در حد ۱۰/۱۰ بود ولی حرکات چشم محدود بود و در سی‌تی‌اسکن درگیری یکطرفه سینوسها و علائمی دال بر نفوذ موکورمایکوز از لامیناپایپیراسه به حفره اربیت مشاهده می‌شد. علی‌رغم دید مناسب بیمار، با مشورت و موافقت تیم چشم پزشکی تصمیم به exentration حفره اربیت گرفته شد و طی مدتی کمتر از ۶ ساعت اقدام به انجام

جدول شماره ۱- اطلاعات مربوط به بیماران مورد معرفی مبتلا به موکورمایکوزیس

بیمار	جنس	سن (سال)	بیماری زمینه‌ای	مدت بیماری زمینه‌ای (سال)	فاصله زمانی شروع علائم تا مراجعه به بیمارستان (روز)	نتیجه
۱	مرد	۴۲	پیوند کلیه	۸	۷	فوت
۲	زن	۶۹	دیابت	۲۰	۴	فوت
۳	مرد	۵۸	CLL	۵	۱۲	فوت
۴	زن	۶۰	دیابت	۱	۱۲	فوت
۵	مرد	۵۵	دیابت	۶	۱۰	زنده
۶	مرد	۱۲	ALL	۹	۱۵	زنده
۷	مرد	۷۰	دیابت	۲۰	۱۴	فوت
۸	مرد	۶۶	دیابت	۲۰	۳	زنده
۹	زن	۲۰	پیوند کلیه	۸	۱۵	فوت

بحث

مغز می‌باشد و بهمین دلیل در صورت درگیری حفره اربیت تخلیه محتویات آن اقدام موثر و اصلی در پیشگیری از تهاجم موکور به مغز محسوب می‌شود.

موارد لزوم تخلیه چشم در مبتلایان به موکور عبارتند از ترومبوز شریان شبکیه (retinal artery thrombosis)، نکروز قله حفره اربیت (orbital apex necrosis)، تهاجم چشمی (ocular invasion).

نکته در خور توجه این است که تجربیات حاصله از پژوهش حاضر خلاف این نکته را نشان داد. بنظر می‌رسد در برخورد با اینگونه موارد (ابتلا حفره اربیت) باید بصورت تهاجمی (aggressive) برخورد نمود. ضمناً اگر بیمار دچار علائم مغزی (cerebral) شود، پیش‌آگهی ضعیف خواهد بود. بنابراین تمام تلاشها باید در جهت جلوگیری از رسیدن سیر بیماری به این مرحله (غیرقابل برگشت) باشد.

در مورد بیمارانیکه تحت درمان داروئی صرف (بدون مداخله جراحی) قرار می‌گیرند، نتایج درمانی مناسبی بدست نمی‌آید.

در مجموع مواردی از بیماران این مطالعه که تحت عمل جراحی قرار نگرفتند یا دیر تحت عمل جراحی قرار گرفتند، فوت شدند و می‌توان نتیجه‌گیری کرد که مداخله باید هر چه

موکورمایکوزیس بیماری است با تظاهرات بالینی متفاوت و نتایج درمانی گوناگون. میزان مرگ و میر در بیماران مبتلا به دیابت کمتر از بیمارانی است که دارای اختلالات سیستم ایمنی می‌باشند و علت آن نیز درگیری تعداد کمتر ارگانها در بیماران دیابتی می‌باشد.

از بین ۹ بیمار مورد معرفی، ۵ بیمار مبتلا به دیابت، ۲ بیمار مبتلا به لوسمی و ۲ بیمار نیز تحت درمان داروهای سرکوب کننده سیستم ایمنی (بعلت پیوند کلیه) بودند.

از بین بیماران مبتلا به دیابت تنها یک بیمار زنده ماند که علت آن مراجعه در مراحل اولیه بیماری، تشخیص و درمان سریع بود. سایر بیماران مبتلا به دیابت بعلت تاخیر در مراجعه - علی‌رغم اقدامات درمانی - فوت شدند.

از بین بیماران گروه غیر دیابتی نیز یک پسر ۱۲ ساله علی‌رغم درگیری وسیع سینوسها و چشم - بعلت عدم درگیری مغزی و اقدامات درمانی سریع - زنده ماند. مشکلات تمام بیماران با علائمی مشابه سرماخوردگی شروع گردید و بتدریج تورم نیمه صورت و فلج عصب زوج هفتم مغزی و پارستیزی صورت نیز به آن اضافه شد.

بعلاوه اکثریت بیماران مورد معرفی دچار درگیری حفره اربیت نیز بودند. حفره اربیت مسیری مناسب برای درگیری

اگر درگیری واضح اعصاب جمجمه‌ایی و حفره اربیت (نابینایی و frozen eye) وجود داشته باشد، سریعاً باید به تخلیه چشم و سینوسها اقدام گردد ولی اگر علائم واضح بینایی وجود نداشته باشد و درگیری صرفاً محدود به بینی و سینوسها باشد، می‌توان تخلیه چشم را به تعویق انداخت و به تخلیه بینی و سینوسها اکتفا کرد.

نتیجه

موکورمایکوزیس اریتورینوسربرال عفونتی مهاجم وبامیزان مرگ و میر نسبتاً بالا می‌باشد. عامل مهم در تعیین میزان بقاء بیمار، نوع بیماری زمینه‌ای و وسعت درگیری در زمان مراجعه است.

موفقیت در درمان وابسته به عواملی چون تشخیص زودرس، درمان بیماری زمینه‌ای، دبریدمان مناسب و درمان دارویی می‌باشد.

تخلیه حفره اربیت در تمامی مواقعی که درگیری حفره اربیت وجود دارد لازم می‌باشد. در صورت درگیری مغزی پیش‌آگهی ضعیف خواهد بود و اقدامات درمانی تغییر واضحی در پیش‌آگهی بیماری ایجاد نمی‌نماید.

منابع

- 1- Finn DG., Mucormycosis of paranasal sinuses. *Ear Nose Throat J* 1998, 67: 813-22.
- 2- Brown OE., Finn R., Mucormycosis of the mandible. *J Oral Maxillofac Surg* 1986, 44: 132-6.
- 3- Galleta SL., Wule AE., Goldberg Hi. et al., Rhinocerebral mucormycosis: Management and Survival after carotid occlusion. *Ann Neurol* 1990, 28: 103-7.
- 4- Ochi JW., Harris JP., Feldman JL., et al., Rhinocerebral mucormycosis: results of aggressive surgical debridement and amphotericin B. *Laryngoscope* 1998, 98: 1339-42.
- 5- Cummings CW., *Otolaryngology Head & Neck Surgery*. Volume 2, Third edition, Mosby, 1998, PP: 1113.
- 6- O'Hara M., Histopathologic diagnosis of fungal disease. *Infection Control* 1986, 7: 78-84.

سریعتر باشد. از بیماران این مطالعه افراد زیر پیش‌آگهی بدتری داشتند:

- ۱- بیماران دچار اختلالات ایمنی.
- ۲- بیماران مبتلا به درگیری حفره اربیت.
- ۳- بیمارانی که تحت درمان دارویی صرف (جهت درمان موکور) قرار گرفتند.
- ۴- بیماران با علائم درگیری مغزی (cerebral).

براساس منابع موجود، برخورد با بیماران مبتلا به موکورمایکوزیس رینواریتوسربرال بر پایه درمان جراحی و دارویی (بصورت توأم) استوار است. مداخله درمانی می‌بایست هر چه سریعتر انجام پذیرد.

در نوع مداخله جراحی دو نظر وجود دارد. در بعضی منابع برخورد محتاطانه در ارتباط با خارج کردن حفره اربیت توصیه شده است ولی در منابع دیگر و در تجربیات حاصل از مطالعه اخیر تأکید به خارج نمودن هر چه سریعتر حفره اربیت است تا بقاء (survival) بیمار افزایش یابد.

در این مطالعه میزان بقاء بیماران نسبت به منابع خارجی پائینتر بود که علت آن نیز مراجعه دیرهنگام بیماران و تاخیر در تشخیص توسط مراکز دیگر می‌باشد.

میزان بقاء در منابع خارجی بطور متوسط ۸۰-۵۰ درصد می‌باشد (۵). اگر علائم مغزی در بیمار بروز نماید پیش‌آگهی بیماری ضعیف خواهد بود (۷). اخیراً استفاده از اکسیژن پرفشار (hyperbaric oxygen) بعنوان یکی از ارکان درمانی مورد توجه قرار گرفته است. همچنین بنظر می‌رسد orbito-rhinocerebral mucormycosis طیف بالینی وسیعی دارد (۸).

در بعضی موارد علی‌رغم برخورد محتاطانه یعنی تخلیه سینوسها بتهنهایی و استفاده از آمفوتریسین بیمار زنده می‌ماند و در مواردی نیز با وجود جراحی وسیع، شامل خارج کردن چشم و سینوسها بیماران فوت می‌نمایند. بنابراین براساس اینکه بیماری در کجای طیف قرار دارد طرز برخورد با وی نیز فرق می‌کند و مهم است که وضعیت بیمار در همان ابتدای مراجعه تخمین زده شود.

7- Butugan O., Sanchez TG., Gancalez F., Rhinocerebral mucormycosis: predisposing factors, diagnosis, therapy, complications and survival. Rev Laryngol Otol Rhinol Bord. 1996, 117(1): 53-5.

8- Borruat JS., Barruat FX., Ducrey N., Rhino-orbito-cerebral mucormycosis: clinical presentation. Klin. Monatsbl Angenheilkd. 1998 May, 212(5): 413-5.

ORBITORHINOCEREBRAL MUCORMYCOSIS: REPORT OF 9 CASES

M. Javadi, MD^I **Sh. Mohammadi, MD*^{II} *A. Daneshi, MD*^{III}

ABSTRACT

Within the nine patients with diagnosis of mucormycosis that were under treatment in this center, all have an underlying disease such as diabetes or immunodeficiency. In the onset of disease, they often had symptoms of common cold, sinusitis; then gradually blindness, proptosis, 5th and 7th cranial nerves paralysis, confusion and coma developed.

Treatment consists of antifungal therapy with amphotericin B and surgical intervention by exenteration and sinus debridement. Management should be done as soon as possible.

Key Words: 1) Orbitorhinocerebral mucormycosis 2) Diabetes 3) Immunodeficiency

I) Assistant professor of ENT, Hazrat Rasul-e Akram Hospital, Niayesh st, Sattarkhan Ave, Iran University of Medical Sciences and Health Services, Tehran, Iran.

II) Assistant professor of ENT, Hazrat Rasul-e Akram Hospital, Niayesh st., Sattarkhan Ave, Iran University of Medical Sciences and Health Services, Tehran, Iran(*Corresponding author)

III) Associate professor of ENT, Hazrat Rasul-e Akram Hospital, Niayesh st, Sattarkhan Ave, Iran University of Medical Sciences and Health Services, Tehran, Iran.