

گزارش یک مورد نادر اندومتريوز واژن

* سهيلا اميني مقدم: فلوشیپ انکولوژی زنان، استادیار دانشگاه علوم پزشکی ایران، بیمارستان فیروزگر، تهران، ایران (*نویسنده مسئول).
r_aminimoghaddam@yahoo.com

روزین پهلوانی: دانشجوی پزشکی، دانشکده پزشکی، دانشگاه علوم پزشکی ایران، بیمارستان فیروزگر، تهران، ایران. rozhin_p92@yahoo.com

سمیرا سعادت جو: رزیدنت زنان و زایمان، دانشگاه علوم پزشکی ایران، بیمارستان فیروزگر، تهران، ایران. samira_saadatjoo@yahoo.com

تاریخ پذیرش: ۹۴/۷/۴

تاریخ دریافت: ۹۴/۳/۲۵

چکیده

زمینه و هدف: اندومتريوز یکی از بیماری‌های خوش خیم زنان بوده و شیوع آن در سنین باروری بین ۵-۱۰ درصد می‌باشد، در اغلب موارد لگن را درگیر می‌کند و موارد خارج لگنی آن نا شایع می‌باشد، اندومتريوز واژن یک یافته نا شایع بوده که شیوع آن کاملاً مشخص نیست، در این گزارش یک مورد اندومتريوز واژن همراه با درمان صورت گرفته، ارائه می‌گردد.

معرفی بیمار: خانم ۳۵ ساله که با علائم دردهای سیکلیک اطراف ناف و ناحیه سوپراپوبیک و دیسمنوره از ۱۰ سال پیش مراجعه نموده و سابقه ۶ سال نازایی را می‌دهد، طی این سال‌ها تحت درمان قرار نگرفته و نهایتاً با تشخیص توده نکروتیک واژن در فورنیکس خلفی واژن و احتمال میوم سرویکس تحت لاپاراسکوپی و سپس لاپاراتومی قرار گرفته و توده خارج شده، در پاتولوژی اندومتريوزیس گزارش شده است.

نتیجه گیری: درمان انتخابی اندومتريوز واژن در فردی با سابقه نازایی جراحی بوده و در صورت تشخیص درست و به موقع اندومتريوز در محل‌های غیر شایع، می‌توان درمان را به صورت کامل انجام داد و از عوارض آن جلوگیری نمود، لذا دقت در معاینه و شرح حال گیری و انتخاب اقدامات تشخیصی صحیح، الزامی است.

کلیدواژه‌ها: اندومتريوز واژن، لاپاراتومی، میوم سرویکس

مقدمه

اندومتريوز یکی از بیماری‌های خوش خیم زنان می‌باشد که در آن غدد و استرومای اندومتر خارج از رحم یافت می‌شود، در اکثر موارد مکان جایگزینی اندومتريوز احشای لگنی و مناطق شکمی هستند و در بین احشاء لگنی در تخمدان‌ها بیشترین شیوع را دارا می‌باشد. مناطق دیگری که می‌تواند توسط اندومتريوز درگیر شود شامل کلدوساک قدامی و خلفی، قسمت خلفی لیگامان پهن، لیگامان یوتروساکرال، رحم، لوله فالوپ، محل اسکارهای جراحی و محل‌های ناشایع خارج لگنی شامل آپاندیس، مثانه، کلیه‌ها، امنتوم، غدد لنفاوی، ریه‌ها، پلور، ناف، ساک هرنی و دیواره شکم است. درگیری ولو (Vulva) و واژن بسیار نادر گزارش شده است (۱). شیوع اندومتريوز لگنی در سنین باروری در حدود ۶ تا ۱۰ درصد است (۲).

مطالعه گزارشات موردی از این بیماری می‌تواند به تشخیص صحیح و درمان کامل و به موقع آن کمک کند، در این مقاله بیماری معرفی می‌شود که با توده نکروتیک واژن مراجعه کرده و در تشخیص پاتولوژی، اندومتريوز گزارش شده است، جست و جوی‌های اخیر انجام شده نشان می‌دهد موردی که گزارش می‌گردد یکی از موارد نادر اندومتريوز واژن می‌باشد.

معرفی بیمار

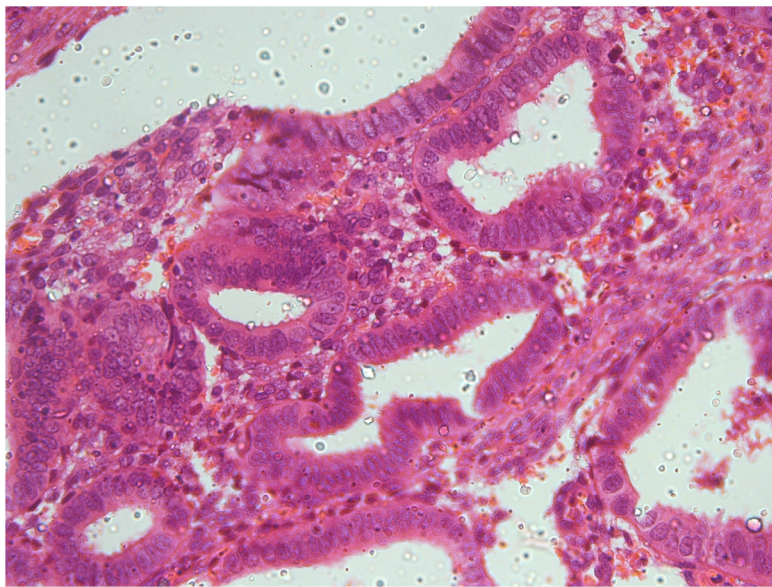
بیمار خانمی ۳۵ ساله، نولی گراوید، که از ۱۰ سال پیش دچار دردهایی که گاهی اطراف ناف و سوپراپوبیک شده است که در دوره قاعدگی وی تشدید پیدا می‌کرده است، قاعدگی‌های بیمار منظم بوده و سابقه‌ای از خونریزی‌های غیرطبیعی رحم نمی‌دهد، وی ۱۲ سال پیش ازدواج کرده و ۵ سال پیش متارکه نموده است و سابقه‌ای از ۶ سال

هیستروسالپینگوگرافی انجام شده نیز اثر فشاری توده در سمت چپ کایوته که ناشی از ضایعات مخاطی مانند همچون سیست یا فیبروم زیرمخاطی است مشاهده شده بود که مخاط طبیعی ناحیه سرویکس را محو کرده است.

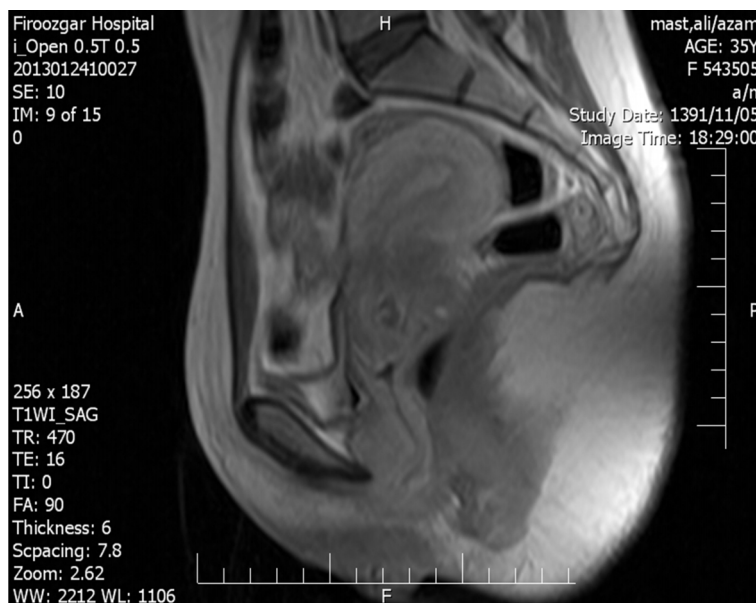در این مرکز، در معاینه با اسپکولوم توده‌ای نکروتیک ۲*۳ سانتی‌متر در قسمت فورنیکس خلفی رویت شد. در MRI لگن، یک توده هتروژن با سیگنال پایین به ابعاد ۱۷*۴۰ میلی‌متر در خلف محل اتصال رحم به سرویکس رویت شد که

نازایی را می‌دهد، بیمار طی این مدت اقدام تشخیصی جهت بررسی دردهای شکمی‌اش انجام نداده است، طی مراجعه‌ای که به متخصصین زنان داشته، بیمار با شک به توده واژن به بیمارستان فیروزگر ارجاع داده شده و در این مرکز بستری شد.

در طی معاینه بیمار توسط متخصصین زنان توده واژن لمس شده بود و در سونوگرافی شکمی که از بیمار به عمل آمده بود کیست ۱۳ میلی‌متری در ناحیه سرویکس گزارش شده بود، طی



شکل ۱- نمای غددی اندومتر و خونریزی در استروما (در پاتولوژی اندومتریوز واژن)



شکل ۲- تصویر MRI بیمار، درگیری واژن و شباهت ضایعه به میوم سرویکس

پس از تزریق کنتراست وریدی افزایش جذب آن مشابه میومتر بود که می‌تواند مطرح کننده میوم رحمی باشد، شواهدی از تهاجم رویت نشد (شکل ۲).

در این مرکز بیمار تحت عمل لاپاراسکوپی و لاپاراتومی قرار گرفت، قبل از انجام لاپاراتومی DYE زده شد که طی آن لوله‌های دو طرف که بسته بودند، با فشار DYE باز شدند. سپس لاپاراتومی انجام شد، در حین عمل توده از قدام رکتوم و ۱/۳ فوقانی خلف واژن برداشته شد و دیفکت خلف واژن ترمیم شد، نمونه جهت پاتولوژی ارسال شد که جواب پاتولوژی اندومتریوز گزارش شد (۱).

بحث و نتیجه‌گیری

اغلب موارد اندومتریوز در احشاء لگنی و مناطق شکمی است (۱)، اما وجود اندومتریوز در هر ارگانی از بدن شناخته شده است. اندومتریوز در سرویکس به صورت مراجعه بیمار با خونریزی بعد از نزدیکی بوده است (۳) و ضایعه روی سرویکس به صورت پولیپ وجود داشته است. همچنین یک مورد اندومتریوز بعد از جراحی هیستریکتومی لاپاراسکوپی در محل کاف واژن نیز گزارش شده است که در این مورد بعد از هیستریکتومی بیمار همچنان سیکل‌های قاعدگی ادامه داشته است (۴). در گزارش دیگری اندومتریوز پریکارد معرفی شده که بیماران با علائم chest pain مراجعه نموده‌اند (۵)، مواردی از اندومتریوز روده کوچک نیز گزارش گردیده است که بیمار با علائم انسدادی مراجعه کرده است (۶). اندومتریوز واژن جز مکان‌های نادر می‌باشد که طی جست و جوی‌های اخیر گزارش چندانی پیدا نشد.

نظریه‌های گوناگونی برای هیستوژنیز اندومتریوز عنوان شده است که شامل:

۱- کاشته شدن سلول‌های اکتوپیک اندومتر حین قاعدگی از طریق لوله فالوپ که امکان قرارگیری اندومتریوز در مناطق مختلف لگن را فراهم می‌کند.

۲- متاپلازی سلول‌های سلومیک که امکان تمایز سلول‌های تمایز نیافته صفاقی به سلول‌های

اندومتر را فراهم می‌سازد.

۳- نظریه القا که در اصل بازتابی از تکامل نظریه متاپلازی سلومیک است که در این نظریه نوعی عوامل بیوشیمیایی درونزاد می‌تواند سبب القای سلول‌های تمایز نیافته صفاقی و تبدیل آن به بافت اندومتر شود.

۴- پیوند مستقیم که طی اپیزوتومی، سزارین و سایر اسکارها از طریق عروق خونی و لنفاوی جایگزین می‌شود (۱).

در مورد بیمار ما با توجه به سابقه نازایی و عدم انجام هیچ‌گونه عمل جراحی و یا اقدام خاصی بر روی لگن، کاشته شدن سلول‌های اکتوپیک اندومتر حین قاعدگی و از طریق لوله فالوپ مطرح است.

بهترین روش تشخیصی لاپاراسکوپی است اما سونوگرافی ترانس واژینال نیز می‌تواند کمک کننده باشد. توده‌های هیپو اکو در گزارش سونوگرافی و کالر داپلر بر روی ۱۲ بیمار با اندومتریوز ناحیه اسکار سزارین توانسته تشخیص درستی قبل از عمل داشته باشد (۷).

موردی که گزارش شده یکی از موارد نادر اندومتریوز واژن می‌باشد، با توجه به ظاهر نکروتیک توده و محل قرارگیری‌اش در واژن و سابقه نازایی بیمار، ابتدا لاپاراسکوپی صورت گرفت و DYE زده شد و پس از اطمینان از باز بودن لوله‌ها، با لاپاراتومی توده به‌طور کامل خارج شد.

همان‌طور که ذکر شد اندومتریوز واژن نادر بوده و به علت شباهت با میوم سرویکس (شکل ۲) امکان اشتباه تشخیصی در MRI هست، بنابراین در برخورد با بیماران با سابقه نازایی، توده کیستیک در فورنیکس خلفی واژن و عدم سابقه جراحی بر روی لگن، بهترین روش تشخیصی لاپاراسکوپی و گرفتن بیوپسی است و جراحی درمان انتخابی آن به حساب می‌آید، همچنین در بیمارانی که با توده لگنی بزرگ مراجعه می‌کنند خروج توده باید مدنظر قرار گیرد. درمان‌های دارویی نظیر پروژستین‌ها، قرص‌های جلوگیری از بارداری خوراکی، دانازول، آنالوگ‌های GnRH و مهارکننده‌های آروماتاز را نیز می‌توان قبل و بعد از جراحی اندومتریوز استفاده کرد (۸).

لذا دقت در معاینه و شرح حال گیری کامل از بیمار و انجام اقدامات تشخیصی صحیح، ضروری است.

منابع

1. Machairiotis N, Stylianaki A, Dryllis G, Zarogoulidis P, Kouroutou P, Tsiamis N, Katsikogiannis N, Sarika E, et al. Extrapelvic endometriosis: a rare entity or an under-diagnosed condition. *Diagn Pathol.* 2013;8(1):194.
2. Engemise S, Gordon C, Konje JC. Endometriosis. *BMJ.* 2010;340:c2168.
3. Selo-Ojeme D, Freeman-Wang T, Khan NH. Post-coital bleeding: a rare and unusual presentation of cervical endometriosis, *Arch Gynecol Obstet.* 2006;273(6):370-3.
4. Sidiropoulou Z, Setúbal A, Acosta C, Roberto E. Post-hysterectomy vaginal hemorrhage: a case report. *Cases J.* 2009;2:7195.
5. Peterzan M, Reynolds T, Dulay K, Wooldridge R. Thoracic endometriosis syndrome manifesting as atraumatic haemothorax causing difficult ventilation under general anaesthesia. *BMJ.* 2012.
6. Khwaja SA, Zakaria R, Carneiro HA, Khwaja, HA. Endometriosis: a rare cause of small bowel obstruction. *BMJ.* 2012.
7. Ecker AM, Donnellan NM, Shepherd JP, Lee TTM. Abdominal wall endometriosis: 12 years of experience at a large academic institution. *Am J Obstet Gynecol.* 2014;211:363.e1-5.
8. de Ziegler D, Borghese B, Chapron C. Endometriosis and infertility: pathophysiology and management. *Lancet.* 2010;376(9742):730-8.

A rare case of vaginal endometriosis

***Soheila Aminimoghaddam**, MD, Assistant Professor of Obstetrics and Gynecology, Department of Gynecology, Firoozgar Hospital, Iran University of Medical Sciences, Tehran, Iran (*Corresponding author). dr_aminimoghaddam@yahoo.com

Rozhin Pahlevani, Medical student, Medical school, Firoozgar Hospital, Iran Medical University of Medical Sciences, Tehran, Iran. rozhin_p92@yahoo.com

Samira Saadat joo, MD, Resident of Obstetrics and Gynecology, Department of Gynecology, Firoozgar Hospital, Iran University of Medical Sciences, Tehran, Iran.

Abstract

Background: Endometriosis is one of a benign disease of female genital system, prevalence is 5-10 percent in reproductive age and the pelvis is the most common site for it, extra pelvic Endometriosis is much rare. Vaginal endometriosis is an uncommon and rare finding Between Extra pelvic one that its Prevalence is not clear. In this report we present a rare case of vaginal endometriosis and it's treatment.

Case Report: This report describes a 35 year-old woman with preumbilical, supra pubic pain and dysmenorrhea up to 10 years and also 6-years history of infertility, who did not receive any treatment during these years.

Finally, by detection of necrotic mass in the posterior fornix of the vagina and probability of cervical myoma, laparoscopy and then laparotomy was performed and the mass was removed. Endometriosis has been reported by the pathologist.

Conclusion: Surgery is a choice of treatment in a person with history of infertility and Endometriosis. Awareness of this rare finding could provide preoperative detection and proper treatment. Thus taking a thorough history of the patient, performing an accurate examination and doing the essential Diagnostic procedures are mandatory.

Keywords: Vaginal endometriosis, Laparotomy, Cervical myoma