



## اثر حفاظتی عصاره آبی میوه سماق (*Rhus coriaria* L.) بر هیستوپاتولوژی بیضه در موش‌های دیابتی شده با آلوکسان

**زهرا سلیمی:** گروه زیست شناسی، دانشکده علوم، دانشگاه شهید چمران، اهواز، ایران (\*نویسنده مسئول) zahra.salimi.bio@gmail.com  
**نسترن زمانی:** گروه زیست شناسی، دانشکده علوم، دانشگاه پیام‌نور، تهران، ایران  
**رضا حیدری:** گروه زیست شناسی، دانشکده علوم، دانشگاه ارومیه، ارومیه، ایران  
**وحید نجاتی:** گروه زیست‌شناسی، دانشکده علوم، دانشگاه ارومیه، ارومیه، ایران  
**آزاده اسکندری:** گروه زیست شناسی، دانشکده علوم، دانشگاه شهید چمران، اهواز، ایران

### چکیده

#### کلیدواژه‌ها

سماق،  
دیابت قندی،  
بیضه،  
هیستوپاتولوژی

**زمینه و هدف:** دیابت قندی یک بیماری متابولیکی است که منجر به آسیب و عوارض جانبی در بافت‌های بدن از جمله بافت بیضه می‌شود. با توجه به اهمیت گیاهان دارویی، در این تحقیق اثر عصاره آبی میوه سماق بر آسیب‌های بافت بیضه بررسی شد. **روش کار:** در این تحقیق از ۳۰ موش نر بالغ به وزن ۱۸۰ تا ۲۳۰ گرم استفاده شد. موش‌ها به ۵ گروه تقسیم شدند. به موش‌های گروه کنترل هم حجم ماده تزریقی سرم فیزیولوژی تزریق شد. موش‌های گروه دوم، با تزریق داخل صفاقی آلوکسان با دوز ۱۲۰ میلی گرم بر کیلوگرم وزن بدن، دیابتی شدند. به موش‌های گروه سوم، چهارم و پنجم علاوه بر تیمار مشابه گروه دوم، عصاره با دوزهای ۵۰، ۱۰۰ و ۲۵۰ میلی گرم بر کیلوگرم وزن بدن به مدت ۴ هفته گاوژ گردید. در پایان دوره تیمار، بافت بیضه جدا شد و برای بررسی‌های هیستوپاتولوژی آماده شد.

**یافته‌ها:** وزن بدن در گروه دیابتی در مقایسه با گروه کنترل کاهش معنی دار ( $P < 0.05$ ) نشان داد. در حالی که تیمار با عصاره منجر به افزایش معنی دار وزن بدن نسبت به گروه دیابتی شد ( $P < 0.05$ ). وزن بافت بیضه در گروه دیابتی کاهش و در گروه‌های تحت تیمار با عصاره نسبت به گروه دیابتی افزایش نشان داد، اما تغییرات از نظر آماری معنی دار نبود. آزمایش‌های بافت شناسی نشان داد که عصاره (۲۵۰ میلی گرم بر کیلوگرم وزن بدن) موجب بهبود عوارض جانبی ناشی از دیابت در بافت بیضه موش‌های دیابتی می‌شود.

**نتیجه‌گیری:** نتایج این تحقیق نشان می‌دهد که سماق در کاهش عوارض ناشی از بیماری دیابت موثر است.

**تعارض منافع:** گزارش نشده است.

**منبع حمایت کننده:** دانشگاه شهید چمران اهواز و دانشگاه ارومیه

شیوه استناد به این مقاله:

Salimi Z, Zamani N, Headari R, Nejati V, Eskandary A. Protective effect of aqueous extract of *Rhus coriaria* L. fruit on histopathology of testis in alloxan-induced diabetic rats. *Razi J Med Sci.* 2020;27(4):96-105.

\*انتشار این مقاله به صورت دسترسی آزاد مطابق با **CC BY-NC-SA 3.0** صورت گرفته است.

## Protective effect of aqueous extract of *Rhus coriaria* L. fruit on histopathology of testis in alloxan-induced diabetic rats

**Zahra Salimi**, Faculty of sciences, Shahid Chamran University, Ahvaz, Iran (\*Corresponding author) [zahra.salimi.bio@gmail.com](mailto:zahra.salimi.bio@gmail.com)  
**Nastaran Zamani**, Department of Biology, Faculty of sciences, Payamenoor University, Tehran, Iran  
**Reza Headari**, Faculty of sciences, Urmia University, Urmia, Iran  
**Vahid Nejati**, Faculty of sciences, Urmia University, Urmia, Iran  
**Azadeh Eskandary**, Faculty of sciences, Shahid Chamran University, Ahvaz, Iran

### Abstract

**Background:** Diabetes mellitus as a metabolic disorder leads to chronic hyperglycaemia with disturbances metabolism of carbohydrates, fats and proteins (1, 2). The chronic hyperglycemia of diabetes is associated with long-term damage, dysfunction, and failure of various organs in the body, especially the eyes, liver, kidneys, nervous system, heart, testis and blood vessels (3). During of diabetes mellitus, alternation in metabolism of lipids, carbohydrates and proteins increases lipid peroxides and /or oxidative stress that leads to increase production of reactive oxygen species (ROS). On the other word, complication in diabetes mellitus are associated with free radicals and oxidative stress. Oxygen derived free radicals and ROS interact with lipid bilayer of cell membrane and resulting in lipid peroxidation (4). Furthermore, ROS can trigger functional damage through the modification of macromolecules of the cell including fatty acid, DNA, protein, etc (4). The testis tissue is especially sensitive to ROS, because it has plentiful lipid content. Stress oxidative due to ROS accumulation can involve in reproductive dysfunction. Some reports indicated that diabetes leads to reproductive dysfunction including decreasing of in density, fertility and motility of sperm (10, 11). Antioxidant defense mechanisms including antioxidant enzyme-systems are important for the protection of the cells and tissues against oxidative damage. Sumac (*Rhus coriaria* L.), belonging to the Anacardiaceae family, is a small tree or shrub. Many studies reported the antioxidant effect of sumac and its derivatives, such as the extract. Some evidences reported that the fruits of *Rhus coriaria* L. contain flavonols, phenolic acid, hydrolysable tannin, anthocyanins and organic acid (19, 20). According to the importance of medicine plant and the antioxidant and free radical scavenging activities of *Rhus coriaria* L, we investigated the effect of aqueous extract of *Rhus coriaria* L. on testis damage induced by alloxan in diabetic rats.

**Methods:** Thirty male Wistar rats weighing 180-230 g, were used in this study. They were housed under standard laboratory conditions of light, temperature and humidity. All animals were treated in accordance to the Principles of Laboratory Animal Care. The experimental protocol was approved by the Animal Ethical Committee in accordance with the guide for the care and use of laboratory animals prepared by Urmia University. All Rats were fed a standard diet and water. The rats randomly divided into 5. Control rats were injected with physiological serum the same volume of injection material. Group II rats (Diabetic), were diabetic by injecting 120 mg/kgbw dose in intraperitoneal alloxan monohydrate (5). The rats of third (D+S1), fourth (D+S2), and fifth group (D+S3), in addition to the same treatment, were fed 50, 100 and 250 mg/kgbw of aqueous extract of *Rhus coriaria* L, respectively for 4 weeks. In the 28th day, (at the end of the treatment period), the rats were killed with diethyl ether. The

### Keywords

*Rhus coriaria* L,  
Diabetes mellitus,  
Testis,  
Histopathology

Received: 20/04/2020

Published: 04/07/2020

testis tissues of each animal were removed. The histological changes in the rat testis of experimental groups were assessed by light microscopy. Oneway analysis of variance (ANOVA) and Tukey statistical test were used to compare these parameters in the study group. The results were expressed as mean±S.E.M (standard error of means). P-values less than 0.05 were considered significant.

**Results:** The results obtained from the present study revealed that the body weight was significantly decreased in diabetic group in comparison with control group ( $P<0.05$ ). Diabetic rats that treated with extract of sumac showed a significant increase in body weight compared to diabetic rat ( $p<0.05$ ). Furthermore, testis weight decreased in diabetic group and increased in diabetic rats treated with extract, which was not significant. H&E stained section of the testis of control group is showed in Photomicrograph 1. Normal histological structure of seminiferous tubules and complete series of spermatogenesis were revealed. Also, normal width of the basement membrane of seminiferous tubules and integrated interstitial Leydig cells were observed. The histological changes in the diabetic rat testis was demonstrated in Photomicrograph 2. Testicular section of alloxan treated groups showed remarkable degenerative changes. Testicular section of diabetic rats that received aqueous extract of *Rhus coriaria* L. (250 mg/kgbw) is represented by photomicrographs 3. The aqueous extract-treated group, compared to the diabetic one, showed a significant recovery in the tissue parameter.

**Conclusion:** The results of the present study showed that induced diabetes by alloxan caused histological abnormality in the testis tissue. Treatment with aqueous extract of *Rhus coriaria* L. lead to improvement in side effect of diabetes mellitus on testis tissue in male rats. Alloxan-induced diabetes in animal's mimics and the mechanism involving in this disease is by production of reactive oxygen species. Furthermore, diabetes induced changes in testicular tissue by several mechanisms such as neuronal cell death and apoptosis (22, 23). Additionally, many studies have showed that complication in diabetes mellitus are associated with oxidative stress due to increase production of ROS (29). Oxidative stress is occurs when the presence of ROS is excess of the available antioxidant buffering capacity. These ROS can damage proteins, lipids and DNA and finally leads to alternation structure and function of organism. Oxidation of lipids in plasma lipoprotein and cellular membranes is associated with the development of vascular disease in diabetes. Some evidences declare that testis tissue can be a main target of ROS, because it has plentiful lipid content (30, 31). Flavonoids are products of plant metabolism that have free radical scavenging properties and can be used as an effective antioxidants. This utility capable herbal plants to protect tissues against free oxygen radicals and lipid peroxidation. Previous studies have suggested that extract of *Rhus coriaria* L. fruits may be a source of natural antioxidants. The fractionated extract was an uncompetitive inhibitor of xanthine oxidase and scavenger of superoxide radical (35-37). Overall the results of this study show that the sumac could be effective in decreasing diabetic complication and it can used an antioxidant and food supplement in diabetic patients.

**Conflicts of interest:** None

**Funding:** Shahid Chamran University of Ahvaz, Uromia University

#### Cite this article as:

Salimi Z, Zamani N, Headari R, Nejati V, Eskandary A. Protective effect of aqueous extract of *Rhus coriaria* L. fruit on histopathology of testis in alloxan-induced diabetic rats. *Razi J Med Sci.* 2020;27(4):96-105.

\*This work is published under CC BY-NC-SA 3.0 licence.

## مقدمه

دیابت قندی از شایع‌ترین اختلالات متابولیکی است که به وسیله سطح بالای گلوکز خون تشخیص داده می‌شود و در نتیجه نقص در ترشح یا عملکرد انسولین و یا هر دو ایجاد می‌شود (۱ و ۲). افزایش قند خون در درازمدت منجر به صدمه به ارگان‌های مختلف و در نهایت مرگ می‌گردد. شیوع بیماری دیابت هم در کشورهای توسعه یافته و صنعتی، و هم در کشورهای مستند، دیابت تقریباً ۱۰ درصد جمعیت جهان را مبتلا ساخته‌است (۳). گونه‌های فعال اکسیژن معروف به رادیکال‌های آزاد از عوامل اکسیداسیون هستند که در نتیجه متابولیسم اکسیژن تولید می‌شوند و با بیومولکول‌های حیاتی بدن از جمله لیپیدها، پروتئین‌ها، قندها و DNA واکنش می‌دهند و آن‌ها را اکسید می‌کنند (۴).

دیابت شیرین اثرهای عملکردی و ساختاری متنوع بر سیستم تولید مثل نر دارد. کاهش تولید تستوسترون (۵)، تحلیل غدد ضمیمه تولید مثلی (۶)، کاهش میل جنسی (۵) و رفتارهای جنسی در افراد مبتلا به دیابت گزارش شده‌است (۷). دیابت هم چنین بر اسپرماتوژنز تأثیر می‌گذارد (۷). کیفیت پایین مایع سمینال در افراد دیابتی نیز گزارش شده‌است که شامل کاهش حرکت اسپرم (۸)، کاهش تعداد اسپرم (۹) افزایش اسپرم‌های ناهنجار است (۱۰ و ۱۱). برخی گزارش‌های متناقض نیز مبنی بر این که تعداد و غلظت اسپرم‌ها طی دیابت افزایش م‌یابد نیز وجود دارد (۱۲-۱۰). مطالعه‌های مورفومتری تغییرات چشمگیر در قطر توبول سمینیفروس و مهار اسپرماتوژنز در مراحل اسپرماتوسیتی III و II را در توبول‌های کوچک حیوانات دیابتی نشان داده‌اند. مراحل دیگر اسپرماتوژنز، شامل مراحل IX-XI نیز در حیوانات دیابتی متأثر می‌شوند. همچنین، ۴ هفته بعد از ایجاد دیابت، سلول‌های زاینده دژنره شده در مراحل مختلف تکوین را می‌توان مشاهده کرد (۷). اهمیت گیاهان دارویی به دلیل حداقل عارضه جانبی آن‌ها در درمان بیماری‌های متابولیک می‌باشد. سال‌هاست که توجه محققان به شناسایی ترکیبات آنتی‌اکسیدان که دارای اثرات جانبی کمتر باشند، متمرکز گردیده است و به همین منظور، امروزه فلاونوئیدها به

عنوان ترکیبات آنتی‌اکسیدان، مورد توجه قرار گرفته‌اند. این ترکیبات از آن جهت که دارای منشا گیاهی هستند دارای اثرات بیولوژیکی گسترده و وسیعی می‌باشند (۱۳).

سماق (*Rhus coriaria* L.) از خانواده Anacardiaceae درختچه یا درختی کوتاه است که سابقه طولانی در طب سنتی دارد. در طب سنتی ایرانی، سماق به عنوان یک ماده پیشگیری کننده از بیماری‌های قلبی مورد توجه قرار دارد و همراه بعضی از غذاها مصرف می‌شود (۱۴). همچنین بررسی‌های انجام شده نشان داده‌اند که سماق دارای مقدار قابل توجهی تانن قابل حل در آب است که نقش آنتی‌اکسیدانی داشته و نه تنها پیشگیری کننده از سرطان است بلکه ضد تومورهای سرطانی می‌باشد (۱۵ و ۱۶). میوه سماق به دلیل داشتن ترکیبات فنلی نظیر اسیدهای فنلی، فلاونول‌ها و آنتوسیانین‌ها (۱۷ و ۱۸)، می‌تواند به عنوان یک منبع غنی از آنتی‌اکسیدان‌ها و یک عامل کاهش دهنده قند خون عمل کند (۱۹). همچنین مصرف سماق موجب کاهش در سطح کلسترول سرم می‌گردد (۲۰).

از آنجا که تاکنون اثر درمانی و پیشگیری کننده ی سماق بر عوارض تولید مثلی ناشی از دیابت بررسی نشده است، تصمیم گرفته شد تا اثر عصاره آبی سماق را بر بافت بیضه در موش‌های دیابتی شده بررسی گردد.

## روش کار

روش تهیه عصاره آبی: میوه سماق از بخش دینور در استان کرمانشاه جمع آوری شد و عصاره گیری با دستگاه سوکسله انجام گرفت. به ازای ده گرم از پودر، ۱۵۰ سی سی آب مقطر به عنوان حلال استفاده شد. عصاره گیری به مدت ۱۲ ساعت تحت فشار کاهشی انجام گرفت. سپس حلال توسط دستگاه روتاری evaporator تغلیظ گردید و ۲ گرم عصاره غلیظ چسبناک از هر ده گرم از پودر به دست آمد.

حیوانات آزمایشگاهی: در این تحقیق از موش‌های نر نژاد ویستار (Wistar) به وزن متوسط ۱۸۰ تا ۲۳۰ گرم استفاده شد. موش‌ها از مرکز پرورش و نگهداری حیوانات آزمایشگاهی دانشکده علوم تهیه شدند. رژیم استاندارد آزمایشگاهی و آب بدون محدودیت در نظر

هفته بود که در این مدت عصاره‌های گیاهی و آب مقطر به صورت خوراکی از طریق لوله intragastric روزانه تیمار گردید. در طی آزمایش میزان قند خون با استفاده از دستگاه آنالیز خودکار (گلوکومتر ACCUE CHECH) اندازه گیری شد.

تغییرات وزنی: با توجه به اینکه وزن، یکی از شاخص‌های مهم در ارتباط با سلامتی حیوان می‌باشد، به همین منظور در شروع و پایان دوره تیمار موش‌های صحرایی توزین شدند و پس از کشتن، بافت بیضه خارج و وزن گردید.

پاتولوژی نمونه‌ها: نمونه‌های بافتی بیضه حداقل ۴۸ ساعت در محلول فرمالین بافری ۱۰ درصد قرار گرفتند. سپس بعد از طی مراحل پردازش بافتی، نمونه‌ها با روش هماتوکسیلین-ائوزین (H&E) رنگ آمیزی شدند. لام‌های تهیه شده، با میکروسکوپ نوری از نظر تغییرات ایجاد شده مورد بررسی قرار گرفتند. در آنالیز کمی، فاکتور ضریب تمایز لوله‌ای بررسی شد.

آنالیز آماری داده‌ها: تمام داده‌ها از نظر آماری با استفاده از آنالیز واریانس یک طرفه (on-way ANOVA) و تست Tukey بررسی گردید. نتایج به صورت  $Mean \pm S.E.$  ارائه گردید. معیار استنتاج آماری  $(p < 0.05)$  در نظر گرفته شد.

### یافته‌ها

نتایج مربوط به تغییرات وزن بدن در نمودار ۱ نشان داده شده‌است. نتایج بیانگر کاهش معنی‌دار وزن بدن در پایان دوره تیمار در گروه دیابتی در مقایسه با گروه کنترل می‌باشد  $(p < 0.05)$ . در حالی که تیمار با عصاره منجر به افزایش معنی‌دار وزن بدن در هر سه گروه دیابتی تحت تیمار با عصاره در مقایسه با گروه دیابتی شد  $(p < 0.05)$  (نمودار ۱).

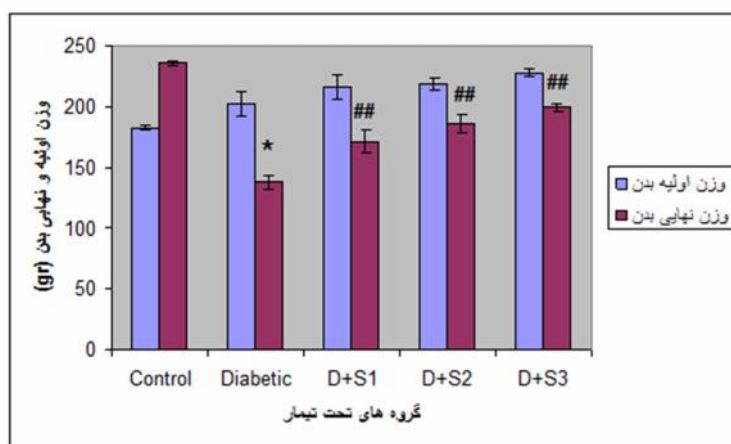
تغییرات وزن بافت بیضه در گروه‌های مختلف در نمودار ۲ نشان داده شده‌است. نتایج نشان داد که تغییرات وزن بافت بیضه در گروه‌های مختلف از نظر آماری معنی‌دار نبود (نمودار ۲).

تغییرات ضریب تمایز لوله‌ای در نمودار ۳ نشان داده شده‌است. نتایج این مطالعه نشان داد که ضریب تمایز لوله‌ای در گروه دیابتی نسبت به گروه کنترل کاهش معنی‌دار داشت  $(p < 0.05)$ . در حالی که تیمار با عصاره

گرفته شد. شرایط اتاق ۱۲ ساعت تاریکی و ۱۲ ساعت روشنایی بود و دما ۲۰ تا ۲۵ درجه و رطوبت نسبی ۲۵ تا ۳۰ درصد بود.

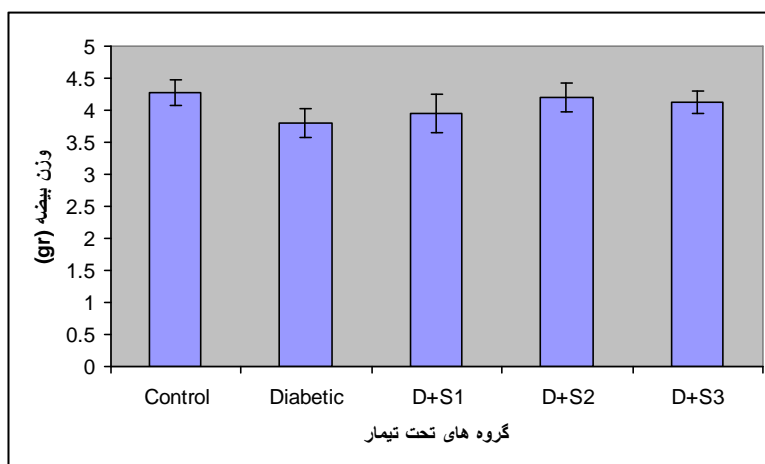
روش ایجاد دیابت در موش‌ها: برای ایجاد دیابت تجربی در موش‌ها با آلوکسان مونوهیدرات (تهیه شده از شرکت سیگما)، به مدت ۱۲ ساعت آب در اختیار موش‌ها قرار داشت ولی از غذا محروم بودند. بعد از ۱۲ ساعت ناشتایی، آلوکسان مونوهیدرات (حل شده در نرمال سالین) به میزان ۱۲۰ میلی گرم بر کیلوگرم وزن بدن به صورت داخل صفاقی به موش‌ها تزریق شد. علائم دیابت شامل کاهش وزن، پرنوشی و پرادراری پس از گذشت ۵ روز ظاهر گردید. قابل ذکر است که برای اطمینان از دیابتی شدن موش‌ها، میزان قند خون آن‌ها با خونگیری دمی و با لانسست زدن مستقیم از دم حیوان توسط گلوکومتر کنترل شد (۲۱).

گروه بندی و تیمار موش‌ها: به منظور انجام آزمایش‌ها ۳۰ موش نر بالغ به طور تصادفی به ۵ گروه ۶ تایی گروه بندی شدند که به صورت زیر تحت تیمار قرار گرفتند. حیوانات گروه اول، جهت حذف اثر استرس گاواژ به عنوان گروه کنترل (Control) در نظر گرفته شدند. این گروه به جز آب و غذا ترکیب دیگری دریافت نکردند. گروه دوم: گروه دیابتی (Diabetic) که داروی آلوکسان مونوهیدرات با دوز ۱۲۰ میلی گرم بر کیلوگرم وزن بدن به صورت داخل صفاقی تزریق شد ولی هیچ عصاره‌ای دریافت نکردند. گروه سوم: گروه دیابتی تحت تیمار با عصاره (D+S1)، که ابتدا با تزریق آلوکسان مونوهیدرات با دوز ۱۲۰ میلی گرم بر کیلوگرم وزن بدن دیابتی شده و سپس عصاره آبی سماق با دوز ۵۰ میلی گرم بر کیلوگرم وزن بدن گاواژ گردید. گروه چهارم: گروه دیابتی تحت تیمار با عصاره (D+S2)، که همانند گروه قبلی ابتدا با تزریق داخل صفاقی آلوکسان مونوهیدرات با دوز ۱۲۰ میلی گرم بر کیلوگرم وزن بدن دیابتی شده و سپس عصاره آبی سماق با دوز ۱۰۰ میلی گرم بر کیلوگرم وزن بدن گاواژ گردید. گروه پنجم: گروه دیابتی تحت تیمار با عصاره (D+S3)، که ابتدا با تزریق داخل صفاقی آلوکسان مونوهیدرات با دوز ۱۲۰ میلی گرم بر کیلوگرم وزن بدن دیابتی شدند و سپس عصاره آبی سماق با دوز ۲۵۰ میلی گرم بر کیلوگرم وزن بدن گاواژ گردید. مدت زمان تیمار ۴



### نمودار ۱- مقایسه میانگین وزن اولیه و نهایی بدن در گروه‌های آزمایش

داده‌ها بصورت میانگین  $\pm$  خطای معیار نشان داده شده‌اند. کنترل = Control، دیابتی = Diabetic، دیابتی + عصاره آبی سماق با دوز ۵۰ میلی گرم بر کیلوگرم وزن بدن = D+S1، دیابتی + عصاره آبی سماق با دوز ۱۰۰ میلی گرم بر کیلوگرم وزن بدن = D+S2، دیابتی + عصاره آبی سماق با دوز ۲۵۰ میلی گرم بر کیلوگرم وزن بدن = D+S3. \* نشان دهنده تفاوت معنی‌دار در سطح ( $p < 0.05$ ) با گروه کنترل، ## نشان دهنده تفاوت معنی‌دار در سطح ( $p < 0.01$ ) با گروه دیابتی



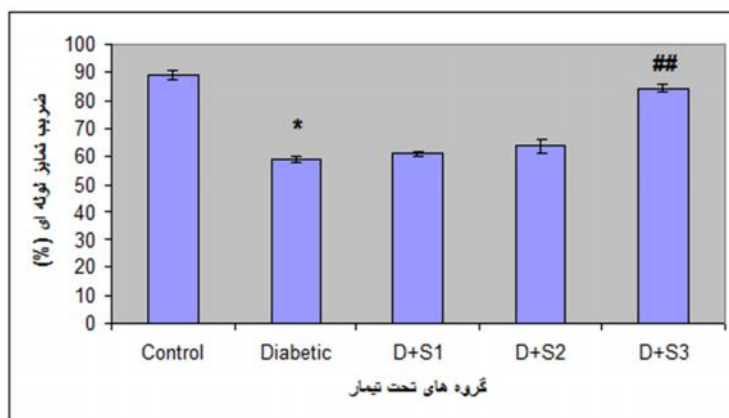
### نمودار ۲- مقایسه میانگین تغییرات وزنی بافت بیضه در گروه‌های آزمایش

داده‌ها بصورت میانگین  $\pm$  خطای معیار نشان داده شده‌اند. کنترل = Control، دیابتی = Diabetic، دیابتی + عصاره آبی سماق با دوز ۵۰ میلی گرم بر کیلوگرم وزن بدن = D+S1، دیابتی + عصاره آبی سماق با دوز ۱۰۰ میلی گرم بر کیلوگرم وزن بدن = D+S2، دیابتی + عصاره آبی سماق با دوز ۲۵۰ میلی گرم بر کیلوگرم وزن بدن = D+S3

بین لوله‌های منی‌ساز وجود دارد و رده مختلف سلول‌های جنسی (اسپرماتوزن) در لوله‌ها به خوبی دیده می‌شود. تصویر ۲ مربوط به بافت بیضه در گروه دیابتی است. در این گروه انسجام بین لوله‌ها از بین رفته است و رده‌های مختلف سلولی از قبیل اسپرماتوگونی‌ها در بین سایر رده‌های سلولی پراکنده شده و دارای آرایش نامنظم می‌باشند. در دو گروه دیابتی تحت تیمار با دوزهای ۵۰ و ۱۰۰ میلی گرم بر کیلوگرم وزن بدن عصاره بهبودی در آسیب‌های بافت بیضه مشاهده نشد. تصویر ۳ بافت بیضه در گروه دیابتی تحت تیمار با دوز ۲۵۰ میلی گرم بر کیلوگرم وزن بدن

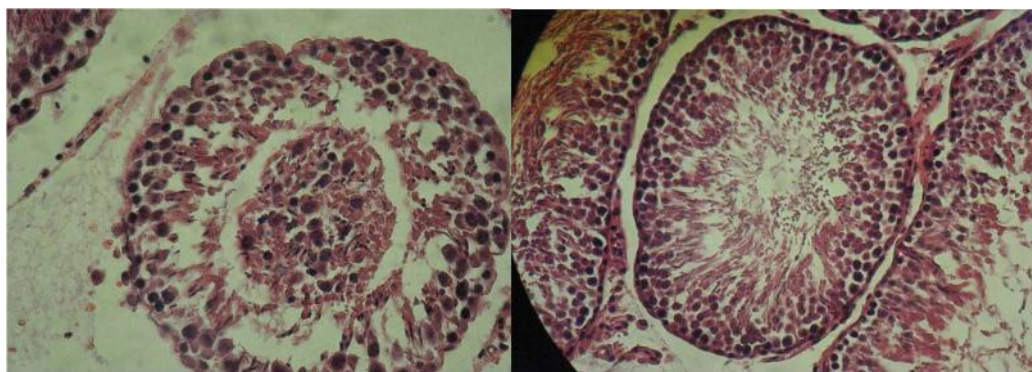
با دوز ۲۵۰ میلی گرم بر کیلوگرم وزن بدن منجر به افزایش معنی‌دار ضریب تمایز لوله‌ای شد ( $p < 0.05$ ). اگرچه در گروه‌های دیابتی تحت تیمار با دوز ۵۰ و ۱۰۰ عصاره، ضریب تمایز لوله‌ای نسبت به گروه دیابتی افزایش نشان داد، اما این میزان افزایش از لحاظ آماری معنی‌دار نبود. به طور کلی عصاره به طور وابسته به دوز باعث افزایش وزن بدن، وزن بیضه و افزایش ضریب تمایز لوله‌ای شده‌است.

تصویر ۱، بافت بیضه موش‌های گروه کنترل را نشان می‌دهد. همان طور که در تصویر دیده می‌شود، بافت بیضه دارای انسجام طبیعی می‌باشد. ارتباط تنگاتنگ



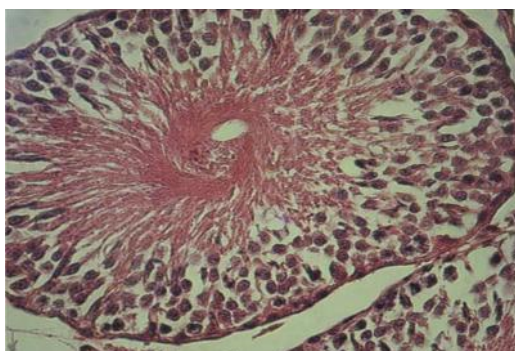
**نمودار ۳-** مقایسه میانگین ضریب تمایز لوله‌ای بین گروه‌های آزمایش

داده‌ها بصورت میانگین  $\pm$  خطای معیار نشان داده شده‌اند. کنترل = Control، دیابتی = Diabetic، دیابتی +عصاره آبی سماق با دوز ۵۰ میلی گرم بر کیلوگرم وزن بدن = D+S1، دیابتی +عصاره آبی سماق با دوز ۱۰۰ میلی گرم بر کیلوگرم وزن بدن = D+S2، دیابتی +عصاره آبی سماق با دوز ۲۵۰ میلی گرم بر کیلوگرم وزن بدن = D+S3\* نشان دهنده تفاوت معنی‌دار در سطح ( $p < 0.05$ ) با گروه کنترل، ## نشان دهنده تفاوت معنی‌دار در سطح ( $p < 0.01$ ) با گروه دیابتی



**تصویر ۲-** تصویر میکروسکوپ نوری مقطع بافتی بیضه موش دیابتی اختلال در رده‌های مختلف سلولی و افزایش فاصله بین لوله‌های منی ساز کاملاً مشهود می‌باشد به گونه‌ای که بافت بیضه انسجام بافتی خود را از دست داده است.

**تصویر ۱-** تصویر میکروسکوپ نوری مقطع بافتی بیضه موش سالم در این تصویر رده‌های مختلف سلول‌های جنسی، انسجام بافتی و ارتباط تنگاتنگ بین لوله‌های منی ساز در گروه کنترل مشاهده می‌شود.



**تصویر ۳-** تصویر میکروسکوپ نوری مقطع بافتی بیضه موش دیابتی تحت تیمار با عصاره سماق (۲۵۰ میلی گرم بر کیلوگرم وزن بدن) رده‌های مختلف سلولی در شکل دیده می‌شود. همچنین انسجام بافتی و فاصله بین لوله‌های منی ساز شبیه به گروه کنترل است.

گروه کنترل دارد.

از عصاره می‌باشد. در این گروه آرایش رده‌های مختلف سلولی و انسجام بافتی به گروه کنترل نزدیک شده و فاصله بین لوله‌های منی ساز تغییر کمتری در مقایسه با

## بحث و نتیجه گیری

مقایسه ضریب تمایز لوله‌ای در گروه‌های تحت تیمار نشان داد که ضریب تمایز لوله‌ای در گروه دیابتی در مقایسه با گروه کنترل کاهش یافته است که تاثیر گذاری عوارض ناشی از دیابت را مورد تایید قرار می دهد. البته کاهش ضریب تمایز لوله‌ای، در گروه‌های تحت تیمار با عصاره آبی میوه سماق جبران شده است. در مقایسه هیستوپاتولوژیکی ساختار سلولی لوله‌های منی ساز مشاهده گردید که رده‌های مختلف سلول‌های جنسی در لوله‌های منی ساز گروه کنترل، آرایش خود را حفظ کرده‌اند و از تنوع بیشتری بر خوردار بوده و روند اسپرماتوژنز در این گروه طبیعی است. در حالی که در گروه دیابتی، رده‌های مختلف سلولی از قبیل اسپرماتوگونی‌ها در بین سایر رده‌های سلولی پراکنده شده و دارای آرایش منظمی نیستند. بنابراین بر اساس کاهش تراکم سلولی در لوله‌های منی ساز این گروه به نظر می رسد که بیماری دیابت توانسته است بر روند اسپرماتوژنز تاثیر بگذارد.

دیابت شیرین تغییرات بافتی بیضه را از طریق ایجاد مرگ سلولی آپوپتوزی، آتروفی توپول‌های سمینیفروس، کاهش قطر توپول و کاهش مجموعه‌های سلولی اسپرماتوژنیک ایجاد می کند. آتروفی توپول‌های سمینیفروس و کاهش سلول‌های اسپرماتوژنیک نشانه‌های اختلال در اسپرماتوژنز هستند (۲۲ و ۲۳).

Cameron و همکاران طی تحقیقی گزارش کردند که میزان وزن بیضه، تعداد اسپرم و میزان تحرک اسپرم در موش‌های دیابتی کاهش می یابد (۲۴). در تحقیق حاضر همان طور که در بخش نتایج گفته شد وزن بیضه در گروه دیابتی در مقایسه با گروه کنترل کاهش یافت. همچنین گزارش شده است که اندازه بیضه به شدت با تعداد سلول‌های سرتولی و تولید اسپرم مرتبط است (۲۷-۲۵). از طرفی Tang و همکاران اثبات کردند که در بیماران دیابتی کاهش سلول‌های جنسی و سلول‌های سرتولی و همچنین افزایش ضخامت دیواره توپول‌ها رخ می دهد (۲۸). تحقیقات انجام شده حاکی از نقش مهم گونه‌های فعال اکسیژن در ایجاد مشکلات و ناهنجاری‌های بافت بیضه در موش‌های دیابتی شده می باشد (۲۹). در واقع گونه‌های فعال اکسیژن با ایجاد استرس اکسیداتیو، آسیب‌های سلولی را از طریق چند

سازوکار شامل پراکسیداسیون لیپید و آسیب اکسیداتیو پروتئین‌ها و DNA پیش می برند. سلول‌های اسپرم پستانداران دارای مقادیر بالایی اسیدهای چرب غیراشباع، پلاسمالوژن و اسفنگومیلین است که سوبستراهای مهم برای عمل اکسیداسیون که توسط گونه‌های فعال اکسیژن انجام می شود، به شمار می روند. به طور کلی، وزن بدن در جریان پیشرفت دیابت قندی کاهش می یابد (۳۰ و ۳۱) که این با نتایج تحقیق حاضر همخوانی دارد. همان گونه که در مبحث نتایج ذکر شد، در موش‌های دیابتی در مقایسه با گروه کنترل کاهش وزن دیده شد و این کاهش وزن در گروه‌های تحت تیمار با عصاره جبران شد.

در حالت طبیعی، سازوکارهای آنتی اکسیدانی در بافت‌های تولید مثلی حضور دارند و از بروز آسیب اکسیداتیو در سلول‌های گنادی و اسپرماتوزای بالغ جلوگیری می کنند (۳۲ و ۳۳). از طرف دیگر، فعالیت آنتی اکسیدانی ذاتی سماق، عصاره‌ها و برخی ترکیبات آن به طور گسترده در محیط‌های آزمایشگاهی و موجودات زنده به اثبات رسیده است. میوه سماق به دلیل داشتن ترکیبات فلاونوئیدی می تواند به عنوان یک منبع غنی از آنتی اکسیدان‌ها و یک عامل هیپوگلیسمیک (کاهنده قند خون) عمل کند (۳۴). سماق به عنوان یک آنتی اکسیدان، غنی از فلاونول‌هایی نظیر کوئرستین و میریستین می باشد. کوئرستین به عنوان یک فلاونول مهم و یک آنتی اکسیدان قوی باعث برداشت رادیکال‌های آزاد نظیر گزانتین اکسیداز و سوپراکسید و کاهش استرس اکسیداتیو در حیوانات دیابتی می شود (۳۷-۳۵). با توجه به این مطلب که میوه سماق به عنوان یک منبع غنی از فلاونوئیدها با فعالیت آنتی اکسیدانی می باشد، می توان چنین بیان داشت که ترکیبات فلاونوئیدی یکی از اجزای فعال و موثر سماق در افزایش اسپرماتوژنز است. همچنین می توان چنین استدلال کرد که ترکیبات فلاونوئیدی موجود در میوه سماق نظیر کوئرستین دارای خواص محافظت کننده سلولی و بافتی در برابر عوامل استرس زا و اکسیداتیو ناشی از رادیکال‌های فعال اکسیژن و جبران کننده کاهش وزن بدن و ارگانل‌های بدن در موش‌های دیابتی می باشد. به طور کلی بر اساس یافته‌های حاصل از تحقیق حاضر که نشان دهنده بهبود آسیب‌های بافتی



1985;17:495-501.

10. Vignon F, Le Faou A, Montagnon D, Pradignac A, Cranz C, Winiszewsky P, et al. Comparative study of semen in diabetic and healthy men. *Diabete Metab.* 1991;17:350-4.

11. Padron RS, Dambay A, Suarez R, Mas J. Semen analyses in adolescent diabetic patients. *Acta Diabetol Lat.* 1984;21:115-21.

12. Ali ST, Shaikh RN, Siddiqi NA, Siddiqi PQ. Semen analysis in insulin-dependent/non-insulin-dependent diabetic men with/without neuropathy. *Arch Androl.* 1993;30:47-54.

13. Bors W, Heller W, Michel C. Flavonoids, determination of radical scavenging efficiencies. *Meth Enzym.* 1990; 186: 43-55.

14. Zargham H, Zargham R. Tannin extracted from sumac inhibits vascular smooth muscle cell migration. *McGill J Med.* 2008;11(2):119-23.

15. Ozcan M. Antioxidant activities of rosemary, sage, and sumac extracts and their combinations on stability of natural peanut oil. *J Med Food.* 2003; 6: 267-70.

16. Perchellet JP, Gali HU, Perchellet EM, Klish DS, Armbrust AD. Antitumor-promoting activities of tannic acid, ellagic acid, and several gallic acid derivatives in mouse skin. *J Basic Life Sci.* 1992;59:783-801.

17. Ozcan M, Hacisefer ogullari H. Acondiment (*Rhus coriaria* L.): some phsico – chemical properties. *Bulg J Plant Physiol.* 2004;30:74-84.

18. Mavlyanov SM, Islambekov S, Karimdzhanov AK, Imailov AI. Anthoctans and organic acids of the fruits of some species of sumac. *Chem Nat Compd.* 1997;(33):279-80.

19. Pourahmad J, Eskandari MR, Shkibaei R, Kamalinejad M. A search for hepatoprotective activity of aqueous extract of *Rhus coriaria* L. against oxidative stress cytotoxicity. *Food Chem Toxicol.* 2010;48:854-58.

20. Raufi A, Mardani M, Sabagh M, Delfan B, Tarahi MJ. A study on effect of *Rhus coriaria* (Sumac) on LDL Cholesterol level compared with Lovastatin. *SJIMU.* 2009;17: 51-6.

21. Sabu MC, Kuttan R. Antidiabetic activity of medicinal plants and its relationship with their antioxidants property. *J Ethnopharmacol.* 2002;81(2):155-60.

22. Guneli E, Tugyan K, Ozturk H, Gumustekin M, Cilaker S, Uysal N. Effect of melatonin on testicular damage in streptozotocin-induced diabetes rats. *Eur Surg Res.* 2008;40:354-60.

23. Cai L, Hales BF, Robaire B. Induction of apoptosis in the germ cells of adult male rats after exposure to cyclophosphamide. *Biol Reprod.* 1997;56(6):1490-7.

24. Cameron DF, Murray FT, Drylie DD. Interstitial compartment pathology and spermatogenic disruption in testes from impotent

ناشی از دیابت در بیضه است، عوارض ناشی از دیابت در بیضه در گروه تحت تیمار با عصاره (۲۵۰ میلی گرم بر کیلوگرم وزن بدن) به طور چشمگیری کمتر از گروه دیابتی می باشد. بنابراین سماق می تواند در کاهش عوارض ناشی بیماری دیابت بر بافت بیضه موثر باشد.

### تقدیر و تشکر

نویسندگان بر خود لازم می دانند که از حمایت مالی دانشگاه شهید چمران اهواز و دانشگاه ارومیه جهت انجام این مطالعه تشکر نمایند.

### References

1. Li WL, Zheng H, Bukuru J, Dekimpe N. Natural medicinal used in the traditional Chinese medical system for therapy of diabetes mellitus. *J Ethnopharmacol.* 2004;92:1-21.

2. Maritim AC, Sanders RA, Watkins JB. Diabetes, oxidative stress and antioxidant: review. *Biochem Toxicol.* 2003;17:24-8.

3. Kar A, Choudhary BK, Bandyopadhyay NG. Preliminary studies on the inorganic constituent of some indigenous hypoglycemic herbs on oral glucose tolerance test. *J Ethnopharmacol.* 1999;64:179-84.

4. Rehman A, Jenner A, Halliwell B. Gas chromatography-mass spectrometry analysis of DNA: optimization of protocols for isolation and analysis of DNA from human blood. *Meth Enzym.* 2000;319:401-17.

5. Soudamani S, Yuvaraj S, Rengarajan S, Sivakumar R, Malini T, Balasubramanian K. Effects of streptozotocin-diabetes and insulin replacement on androgen and estrogen receptor concentrations in the epididymis of Wistar rats. *JER.* 2006;10:59-61.

6. Balasubramanian K, Sivashanmugam P, Thameemdeen S, Govindarajulu P. Effect of diabetes mellitus on epididymal enzymes of adult rats. *Indian J Exp Biol.* 1991;29:907-9.

7. Ballester J, Munoz MC, Dominguez J, Rigau T, Guinovart JJ, Rodriguez-Gil JE. Insulin-dependent diabetes affects testicular function by FSH- and LH linked mechanisms. *J Androl.* 2004;25:706-19.

8. Baccetti B, La Marca A, Piomboni P, Capitani S, Bruni E, Petraglia F, et al. Insulin-dependent diabetes in men is associated with hypothalamo-pituitary derangement and with impairment in semen quality. *Hum Reprod.* 2002;17:2673-7.

9. Murray FT, Cameron DF, Orth JM, Katovich MJ. Gonadal dysfunction in the spontaneously diabetic BB rats: alteration of the testes morphology, serum testosterone and LH. *Horm Metab Res.*

- diabetic men. *J Anat Rec.* 1985;213:53-62.
25. Berndtson WE, Igboeli G, Parker WG. The numbers of Sertoli cells in mature Holstein bulls and their relationship to quantitative aspects of spermatogenesis. *Biol Reprod.* 1987;37:60-7.
26. Griswold MD. The central role of Sertoli cells in spermatogenesis. *Semin Cell Dev Biol.* 1998;9:411-6.
27. Slegtenhorst-Eegdeman KE, Rooij DG, Verhoef-Post M, van de Kant HJ, Bakker CE, Oostra BA, et al. Macroorchidism in FMR1 knockout mice is caused by increased Sertoli cell proliferation during testicular development. *Endocrinology.* 1998;139:156-62.
28. Tang XY, Zhang Q, Dai DZ, Ying HJ, Wang QJ, Dai Y. Effects of strontium fructose 1,6-diphosphate on expression of apoptosis related genes and oxidative stress in testes of diabetic rats. *J Ethnopharmacol.* 2008;15(3):251-6.
29. Naziro lu M. Enhanced testicular antioxidant capacity in streptozotocin-induced diabetic rats: protective role of vitamins C and E and selenium. *J Biol Trace Elem Res.* 2003;94(1):61-72.
30. Kamalakkanan N, Rajadurai M and Prince PS. Effect of Aegle marmelos fruits on normal and streptozotocindiabetic Wistar rats. *J Med Food.* 2003;(6):93-8.
31. Kavalali G Tuncel H Goksel S Hatemi HH. Hypoglycemic activity of *Urtica pilulifera* in streptozotocin- diabetic rats. *J Ethnopharmacol.* 2003;(84):241-5.
32. Chen CS, Chao HT, Pan RL, Wei YH. Hydroxyl radicalinduced decline in motility and increase in lipid peroxidation and DNA modification in human sperm. *Biochem Mol Biol Int.* 1997;43:291-303.
33. Kaemmerer H, Mitzkat HJ. Ion-exchange chromatography of amino acids in ejaculates of diabetics. *Andrologia.* 1985;17:485-7.
34. Rayne S, Mazza G. Biological activities of extracts from sumac (*Rhus spp.*); a review. *Plant Food Hum Nutr.* 2007;62:165-75.
35. Shrilatha B. Muralidhara early oxidative stress in testis and epididymal sperm in streptozotocin-induced diabetic mice: its progression and genotoxic consequences. *J Reprod Toxicol.* 2007;23(4):578-87.
36. Khaki A, Fathiazad F, Nouri M, Khaki AA, Jabarikh H, Hammadeh M. Evaluation of androgenic activity of *Allium cepa* on spermatogenesis in rat. *J Folia Morphol.* 2009;68:45-51.
37. Mi Y, Zhang C. Protective effect of quercetin on Arocol 1254-Induced oxidative damage in cultured chicken spermatogonial cells. *J Toxicological Sci.* 2005;88(2):545-50.