

ارزش تشخیصی هیستروسونوگرافی در تعیین علل خونریزیهای غیرطبیعی رحم در

حوالی سنین یائسگی

چکیده

با توجه به پیشرفت روشهای درمان هورمونی پس از یائسگی تعداد زنانی که جهت خونریزی غیرطبیعی رحم نیاز به توجه پزشکی دارند در حال افزایش است و تشخیص علت خونریزی جهت درمان صحیح ضروری است. اگر چه بیوپسی اندومتر هنوز روش ارجح می‌باشد، لیکن هیستروسونوگرافی روشی با حساسیت بالا می‌باشد. در این پژوهش توصیفی تشخیصی یافته‌های هیستروسونوگرافی و پاتولوژی آندومتر در زنان حوالی سنین یائسگی مبتلا به خونریزی غیر طبیعی رحم مورد بررسی قرار گرفت. تعداد افراد مورد مطالعه ۳۷ نفر بود و بیماران در محدوده سنی ۳۶ تا ۶۵ سال قرار داشتند.

بیماران از نظر استفاده از قرصهای پیشگیری از بارداری، تاموکسیفن، سابقه هیپرلیپیدمی، هیپرتانسیون و هیپرگلیسمی مورد بررسی قرار گرفتند. تمامی افراد مبتلا به آتروفی آندومتر، بدلیل عدم وجود پاتولوژی از مطالعه خارج شدند. در بررسی هیستروسونوگرافی، ضخامت آندومتر بطور جداگانه در هر دیواره، اکوژنیسیته، هموار بودن و یا نامنظم بودن ضخامت جدار مورد بررسی قرار گرفت و سپس یافته‌های هیستروسونوگرافی با یافته‌های پاتولوژی مقایسه شد. هیستروسونوگرافی براحتی توسط بیماران تحمل گردیده و هیچ‌گونه عارضه‌ای هنگام انجام سونوگرافی و یا بعد از آن مشاهده نشد. پس از مقایسه نتایج حاصل از هیستروسونوگرافی و پاتولوژی پس از هیستریکتومی - بعنوان محک (Gold standard) تشخیصی - مقادیر زیر جهت توانایی هیستروسونوگرافی در تعیین ضایعات داخل رحمی بدست آمد: حساسیت: ۹۵٪، اختصاصی بودن: ۹۴٪، دقت: ۹۵٪، ارزش پیشگویی مثبت: ۹۵٪ و ارزش پیشگویی منفی: ۹۴٪. نتیجه آنکه هیستروسونوگرافی روشی قابل اعتماد جهت بررسی خونریزی رحمی غیرطبیعی در زنان حوالی سنین یائسگی می‌باشد و قادر است موارد نیاز به درمان طبی را از موارد نیاز به درمان جراحی متمایز نماید.

*دکتر فرانک بابکی فرد I

دکتر ویدا ضرابی II

دکتر مینو مجلسی کوپائی III

کلید واژه ها: ۱ - هیستروسونوگرافی ۲ - خونریزی غیرطبیعی رحم ۳ - پاتولوژی رحم

مقدمه

رحم در سنین حوالی یائسگی (perimenopausal) به کلینیک مراجعه می‌نمایند (۱ و ۲). علل شایع خونریزی در این سنین شامل آتروفی، هیپرپلازی آدنوماتوز، پولیپ و

سونوگرافی ترانس واژینال (Trans Vaginal Sonography, TVS) یکی از روشهای اصلی در بررسی زنانی است که با خونریزی غیرطبیعی

این مقاله خلاصه‌ایست از پایان‌نامه دکتر فرانک بابکی فرد و دکتر مینو مجلسی کوپائی جهت دریافت درجه دکترای تخصصی رادیولوژی، تحت راهنمایی دکتر ویدا ضرابی، ۱۳۷۹.

I) متخصص رادیولوژی، بیمارستان شهید فیاض‌بخش، میدان شهدا، کرج. (*مؤلف مسئول)

II) استادیار گروه رادیولوژی، بیمارستان حضرت رسول اکرم(ص)، خیابان ستارخان، خیابان نیایش، دانشگاه علوم پزشکی و خدمات بهداشتی - درمانی ایران، تهران.

III) متخصص رادیولوژی

بیماران آتروفی آندومتر می‌باشد (۸). هیستروسونوگرافی نشان داده است که علت شفافیت در سونوگرافی (sonolucency) آندومتر این بیماران ادم میومتر درست در زیر لایه بازال آندومتر است و این یافته بدلیل تغییرات نئوپلاستیک در آندومتر نمی‌باشد.

تا همین اواخر محک (Gold standard) تشخیص علل خونریزی در سنین حوالی یائسگی، دیلاتاسیون و کورتاژ (D&C) بود. این روش نه تنها دارای خطرات ناشی از جراحی و بیهوشی می‌باشد، بلکه نشان داده شده است که میزان منفی کاذب این روش در تشخیص کانسر آندومتر قابل توجه می‌باشد، بطوریکه نمی‌توان از این روش بعنوان روش محک (Gold standard) برای تشخیص نام برد.

بسیاری از پزشکان در حال حاضر ترجیح می‌دهند که بررسی بیمار را با TVS - بجای نمونه برداری بافتی - آغاز کنند. در صورت غیر طبیعی بودن ضخامت آندومتر، HSG اطلاعات بیشتری در مورد ضخامت هر لایه از آندومتر، میزان نامنظمی و وجود ضایعات موضعی ارائه می‌دهد. براساس یافته‌های HSG، مرحله تشخیص بعدی در ضایعات موضعی هیستروسکوپی (Hysteroscopy) و در ضایعات منتشر بیوپسی می‌باشد.

تاکنون مطالعات فراوانی در تعیین ارزش هیستروسونوگرافی از نظر بررسی آندومتر، تومورهای آندومتر و میومتر و بازبودن لوله رحمی انجام گرفته است (۲۱-۱۰).

در این مطالعه CrossSectional سعی گردید ارزش هیستروسونوگرافی در تعیین پاتولوژیهای خونریزی دهنده در حوالی سنین یائسگی مشخص گردد

روش بررسی

در این پژوهش تعداد ۳۷ بیمار مورد مطالعه قرار گرفتند (تعداد حجم نمونه براساس پیش فرض برگرفته از مطالعات قبلی که میزان حساسیت ۹۶٪ را برای هیستروسونوگرافی در تعیین پاتولوژیهای رحمی مطرح کرده بود و نیز بر اساس $Z=1/96$ و خطای قابل قبول $=0.07/0$ بدست آمد).

کارسینوم آندومتر می‌باشد. همچنین در کنترل بیمارانی که در سنین پس از یائسگی از درمان جایگزینی هورمون استفاده می‌کنند و نیز در مواردی که بررسی ارگانهای تناسلی زن لازم باشد این روش قابل استفاده و موثر است (۳ و ۴).

علی‌رغم آنکه TVS دقت تشخیصی بیشتری نسبت به سونوگرافی از روی جدار شکم دارد اما روش TVS نیز دقت زیادی در تشخیص و افتراق ضایعات آندومتر مانند پولیپ، هیپرپلازی و هیپرپلازی ناشی از مصرف هورمون ندارد. سونوگرافی آندومتر پس از متسع کردن حفره رحم که به عنوان هیستروسونوگرافی (Hystrosonography, HSG) نامیده می‌شود ارزش TVS را افزایش داده است. برای اتساع حفره رحم می‌توان از سرم سالین، رینگ و همچنین آب خالص استفاده نمود.

پس از تزریق مایع و اتساع حفره رحم و جداشدن لایه‌های آندومتر از یکدیگر، سونوگرافی بدو روش ترانس‌آب‌دومینال (Transabdominal) و ترانس‌واژینال (Transvaginal) انجام می‌شود که روش دوم دقت بسیار بالاتری در تشخیص پولیپ، میوم، هیپرپلازی و اجسام خارجی دارد.

بنظر می‌رسد بیمارانی که از تاموکسیفن در درمان کانسر پستان استفاده می‌کنند موارد مناسبی جهت بررسی بروش هیستروسونوگرافی باشند (۴، ۵، ۶ و ۷). تاموکسیفن یک داروی ضد استروژنی غیراستروئیدی می‌باشد که رسپتورهای استروژن را در سطح هیپوتالاموس مهار می‌کند و در ضمن این ماده اثر استروژنی ضعیفی بر روی آندومتر دارد. در نتیجه مصرف این دارو، ممکن است در TVS یک آندومتر ضخیم و غیرهموزن قابل مشاهده باشد (۴، ۵، ۷ و ۸).

بدلیل افزایش میزان آدنوکارسینوم در نتیجه این تغییرات، بسیاری از پزشکان ترجیح می‌دهند از بیوپسی آندومتر جهت تایید تشخیص این بیماران استفاده کنند (۸ و ۹). بیوپسی نشان می‌دهد که شایعترین یافته آناتوموپاتولوژیک (anatomopathological) در این

بیماران بر اساس یافته‌های سونوگرافی به دو گروه با آندومتر طبیعی و غیرطبیعی تقسیم شدند و یافته‌ها با نتایج حاصل از پاتولوژی بدست آمده از هیستریکتومی مورد مقایسه قرار گرفت.

نتایج

در این مطالعه تعداد ۳۷ بیمار در محدوده سنی ۶۵-۳۶، با شکایت خونریزی غیرطبیعی رحم مورد بررسی قرار گرفتند. جدول شماره ۱ توزیع سنی بیماران را نشان می‌دهد.

جدول شماره ۱- توزیع سنی بیماران مورد مطالعه که مبتلا به خونریزی غیرطبیعی رحم بودند.

سن	تعداد	درصد
۳۵-۳۹	۲	۵
۴۰-۴۴	۴	۱۱
۴۵-۴۹	۱۷	۴۶
۵۰-۵۴	۹	۲۴
۵۵-۵۹	۴	۱۱
۶۰-۶۵	۱	۳
جمع	۳۷	۱۰۰

در این پژوهش بیماران براساس یافته‌های هیستروسونوگرافی به دو گروه طبیعی و غیرطبیعی تقسیم شدند. در ۱۶ نفر (۴۳٪) از بیماران یافته‌ای بنفع وجود پاتولوژی در هیستروسونوگرافی مشاهده نشد. در ۱۵ نفر از این تعداد (۹۳/۷٪) یافته‌های پاتولوژی تایید کننده یافته‌های هیستروسونوگرافی بودند و تنها در یک مورد (۶/۳٪)، شامل تشخیص آدنومیوزیس در پاتولوژی، هیستروسونوگرافی نرمال گزارش شده بود.

در هیستروسونوگرافی ۲۱ بیمار ضایعه رحمی مسجل شد که در ۲۰ نفر از این تعداد (۹۵/۲٪) هماهنگی کامل بین جواب پاتولوژی و یافته هیستروسونوگرافی وجود داشت و تنها یک مورد که در هیستروسونوگرافی ضایعه داخل رحمی - بدلیل افزایش ضخامت آندومتر - گزارش شده بود جواب پاتولوژی طبیعی گزارش شد (جدول شماره ۲).

موارد مطالعه شامل زنانی بودند که در محدوده سنی ۶۵-۳۶ قرار داشتند و با شکایت خونریزی غیرطبیعی رحم به بیمارستان حضرت رسول اکرم (ص) مراجعه نموده بودند. روش نمونه‌گیری بصورت روش ساده بود و پس از ورود بیمار به مطالعه، فرمی شامل شکایت اصلی بیمار، سابقه بیماری، مصرف دارو، هیپرگلیسمی، هیپرتانسیون و هیپرلیپیدی توسط مطالعه‌گر تکمیل و سپس نحوه انجام کار برای بیمار توضیح داده شد. همچنین رضایتنامه توسط بیماران تکمیل گردید.

سپس با استفاده از اسپکولوم و معاینه، وضعیت سرویکس بیماران مورد بررسی قرار گرفت و با استفاده از ست سرم محللول سالین در داخل حفره رحم تزریق شد. میزان نرمال سالین تزریق شده بطور معمول بین ۱۰-۵ سی‌سی و فشار تزریق ۱۰mmHg بود. (لازم بذکر است بعلت اینکه در این مطالعه تنها حفره رحمی مورد بررسی واقع گردید و بررسی بازبودن لوله‌ها مورد نظر نبود حجم کمتری از نرمال سالین تزریق شد. نیز در برخی موارد نشت مایع به داخل واژن، بیش از ۱۰ سی‌سی و تا حدود ۲۰ سی‌سی مایع تزریق شد.) پس از آن بیماران تحت سونوگرافی ترانس ابدومینال و نیز بلافاصله پس از خروج اسپکولوم تحت سونوگرافی ترانس واژینال قرار گرفتند. مشاهدات هر مرحله از نظر ضخامت آندومتر، اکوژنیسیته و منظم یا نامنظم بودن جدار ثبت گردید.

لازم بذکر است در زنان یائسه ضخامت آندومتر معادل ۸ میلی‌متر و کمتر از آن طبیعی و ضخامت بیشتر از ۸ میلی‌متر غیرطبیعی تلقی گردید. این میزان در زنان یائسه که تحت هورمون درمانی بودند یک سانتی‌متر در نظر گرفته شد.

در سنین قبل از یائسگی با در نظر گرفتن خونریزی رحمی در زمان بررسی و قرار داشتن آندومتر در مرحله قاعدگی و یا پرولیفراتیو، میزان ۸ میلی‌متر بعنوان حد طبیعی در نظر گرفته شد. دستگاه سونوگرافی مورد استفاده Aloka 650 و پروبهای مورد استفاده ۳/۵MHz (abdominal) و ۵MHz (vaginal) بودند.

جدول شماره ۲- مقایسه نتایج هیستروسونوگرافی و پاتولوژی در ۳۷ بیمار مبتلا به خونریزی غیرطبیعی رحم

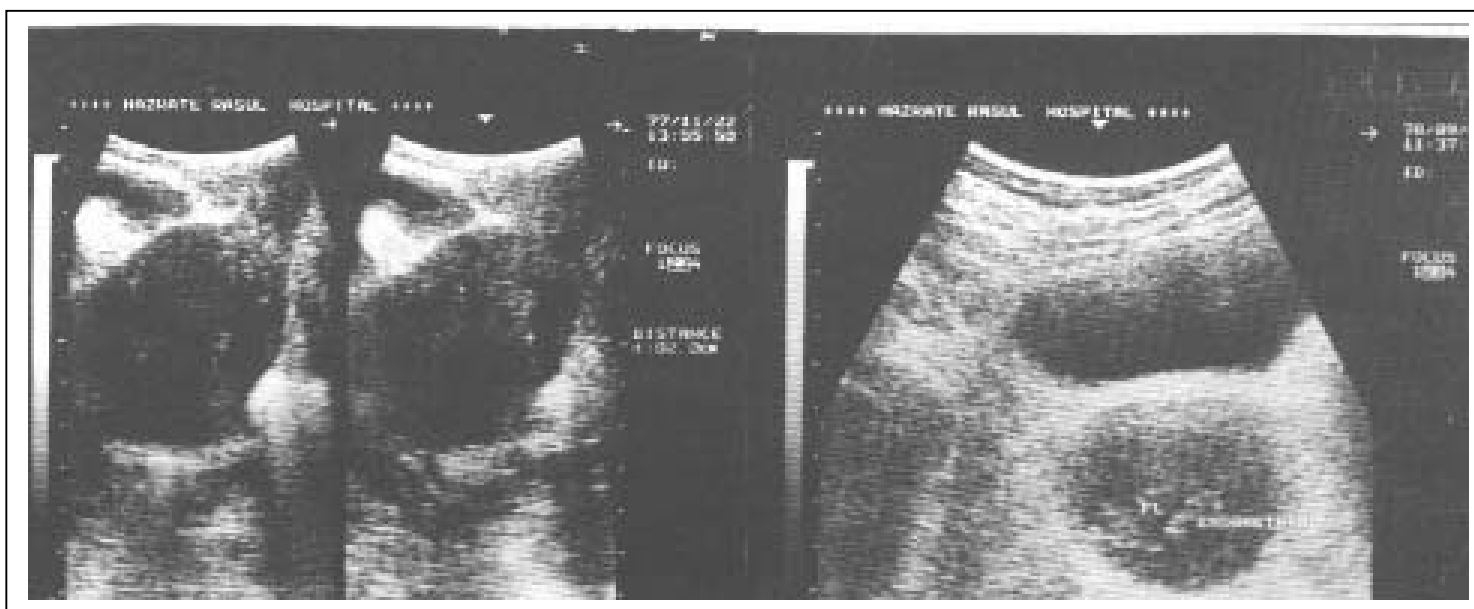
تعداد	یافته‌های پاتولوژی *	تعداد	یافته‌های هیستروسونوگرافی
۱۶	نرمال	۱۵	طبیعی
		۱	غیرطبیعی، هیپرپلازی
۳	پولیپ	۳	پولیپ
۱۴	هیپرپلازی	۱۴	هیپرپلازی
۵	آدنومیوز	۴	آدنومیوز
		۱	طبیعی
۱	پیومتری	۱	پیومتری

* بعضی از بیماران بیش از یک تشخیص پاتولوژیک در نمونه بافتی (مثلا هیپرپلازی و پولیپ) داشته‌اند.

بداخل واژن نیاز به تزریق بیشتر و مجدد مایع بداخل حفره رحم وجود داشت.

تصویر شماره ۱، یک مورد پیومتری (تصویر ۱-الف) و پولیپ آندومتر (تصویر ۱-ب) را در هیستروسونوگرافی نشان می‌دهد.

در حین و پس از انجام هیستروسونوگرافی عوارضی مانند درد و تحریک صفاق - ناشی از ورود نرمال سالین از طریق لوله‌ها به پریتونئ - و یا اندومتریته مشاهده نشد. شکست تکنیکی بعلت Synechia و یا آترزی سرویکس وجود نداشت. تنها در برخی موارد بعلت نشت نرمال سالین



ب

الف

شکل ۱-الف) پیومتری در هیستروسونوگرافی. ب) پولیپ آندومتر در هیستروسونوگرافی پس از تزریق مایع، تصویر توده‌ای برجسته بداخل حفره رحم مشخص گردید.

بعلت حساسیت بالای هیستروسونوگرافی این تست می‌تواند بعنوان یک تست بیماریابی در زنان حوالی سنین یائسگی با خونریزی غیرطبیعی رحم و یا زنان پس از یائسگی که هورمون جایگزین دریافت می‌کنند بکار رود.

منابع

- 1- Bonilla-Musoles F., Three-dimensional hysterosonography for the study of endometrial tumors, comparison with conventional transvaginal sonography, hysterosalpingography and hysteroscopy *Gynecol Oncol* 1997, 65(2): 245-252.
- 2- Indman PD., Abnormal uterine bleeding accuracy of vaginal probe ultrasonid in predicting abnormal hysteroscopic findings. *J Reprod Med* 1995, 40: 545-548.
- 3- Bonilla-Musoles F., Marti MC., Ballester MJ., et al., Transvaginal color Doppler assessment of endometrial status in normal postmenopausal women, the effect of hormone replacement therapy. *J Ultrasound Med* 1996, 14: 503-507.
- 4- Kadar RP., Bourne TH., Powles TJ., et al., Effects of tamoxifen on uterus and ovaries of postmenopausal women in a randomized breast cancer prevention trail. *Lancet* 1994, 343: 1318-1321.
- 5- Olapidi A., Gynecological monitoring during tamoxifene therapy. *Lancet* 1995, 245: 254.
- 6- Hulka CA., Hall DA., Endometrial abnormalities associated with tamoxifen therapy for breast cancer, sonographic and pathologic correlations. *Am J roentgenol* 1994, 160: 1318-1321.
- 7- Odom LD., Endometrial surveillance in tamoxifen-treated patients. *Contemp Obstet Gynecol* 1996, 41: 133-144.
- 8- Cechini S., Ciatto S., Bonardi R., et al., Screening by ultrasonography for endometrial carcinoma in postmenopausal breast cancer patients under abjuvant tamoxifen. *Gynecol Oncol* 1996, 60: 409-411.

اندکسهای حاصل از مطالعه، در ارتباط با هیستروسونوگرافی در جدول شماره ۳ نشان داده شده است.

جدول شماره ۳- اندکسهای اندازه‌گیری شده در مطالعه

حساسیت	%۹۵
اختصاصی بودن	%۹۴
دقت	%۹۵
ارزش اخباری مثبت	%۹۵
ارزش اخباری منفی	%۹۴

بحث

نتایج حاصل از این مطالعه و مطالعات قبلی موید این نکته است که هیستروسونوگرافی در بررسی زنان حوالی سنین یائسگی با خونریزی غیرطبیعی رحم روش بسیار مناسبی می‌باشد که علاوه بر خصلت تهاجمی کمتر نسبت به دیلاتاسیون و کورتاژ و یا بیوپسی آندومتر از میزان بالای حساسیت و اختصاصی بودن برخوردار است و همچنین بدلیل مشاهده حفره آندومتر و نیز هر لایه آندومتر بطور مجزا، نسبت به روشهای فوق ارجحیت دارد. چون در روشهای ذکر شده بعلت عدم مشاهده محل برداشت نمونه، ممکن است نمونه از قسمتهای فاقد پاتولوژی گرفته شود و جواب نمونه پاتولوژی منفی کاذب باشد. این مساله ضعف بزرگی در این روشها بخصوص D&C می‌باشد.

به همین دلیل هیستروسونوگرافی در مواردی که متدهای رایج سونوگرافی ضخامت غیرطبیعی آندومتر را نشان دهد، اطلاعات بیشتری راجع به ضخامت هر لایه و میزان نامنظمی یا منظم بودن حدود آندومتر ارائه می‌دهد و مرحله بعد که در ضایعات موضعی هیستروسکوپی و در ضایعات منتشر بیوپسی است را تعیین می‌کند(۲۲).

در مطالعات مشابه میان حساسیتهای مختلف از ۷۵٪ تا ۱۰۰٪ و اختصاصی بودن از ۹۵٪ تا ۹۸٪ جهت هیستروسونوگرافی در تشخیص پاتولوژیهای رحمی گزارش شده است که با اعداد بدست آمده در مطالعه اخیر کاملاً قابل انطباق می‌باشد(۱، ۲۳، ۲۴ و ۲۵).

- 9- Goldstein SR., Unusual ultrasonographic appearance of the uterus in patients receiving tamoxifen. *Am J Obstet Gynecol* 1994, 170: 447-451.
- 10- Bonilla-Musoles F., Simon C., Serra V., sampaio M., et al., An assessment of hysterosalpingosonography (HSSG) as a diagnostic tool for the uterine cavity defects and tubal patency. *J Clin Ultrasound*, 1992, 20: 175-181.
- 11- Campbell S., Bourne TH., Tan SL., et al., Hysterosalpingo contrast sonography (HySoCy) and its future role within the investigation of infertility in Europe. *Ultrasound Obstet Gynecol* 1994, 4: 245-253.
- 12- Ciccinielli E., Romano F., Anastasio PS., et al., Transabdominal sonohysterography, transvaginal sonography and hysteroscopy in the evaluation of submucous myomas. *Obstet Gynecol*, 1995, 85: 42-47.
- 13- Cohen JR., Luxman D., Sagi J., et al., Sonohysterography for distinguishing endometrial thickening from endometrial polyps in postmenopausal bleeding. *Ultrasound Obstet Gynecol* 1994, 4: 227-230.
- 14- Goldstein SR., Use of ultrasonohysterography for triage of perimenopausal patients with unexplained uterine bleeding. *Am J Obstet Gynecol* 1994, 170: 565-569.
- 15- Dubinsky TJ., The role of transvaginal sonography and endometrial biopsy in the evaluation of peri-and postmenopausal bleeding. *J Ultrasound Med* 1995, 14(2): 875-879
- 16- Randolph JR., Kang Yun YU., Maier DB., et al., Comparison of real-time ultrasonography, hysterosalpingography and laparoscopy- hysteroscopy in the evaluation of uterine abnormalities and tubal patency. *Fertil Steril* 1986, 16: 507-510.
- 17- Bronz L., The value of transvaginal sonography with and without saline instillation in the diagnosis of uterine pathology in peri-and postmenopausal women with abnormal bleeding or suspected sonographic findings. *Ultrasound obstet Gynecol* 1997, 9(1): 53-58.
- 18- Syrop C., Sahakian V., Transvaginal sonography detection of endometrial polyps with fluid contrast augmentation. *Obstet Gynecol* 1992, 79: 1041-1043.
- 19- Cullinan JA., Fleisher AC., Kepple DM., Sonohysterography a technique for endometrial evaluation. *Radiographics* 1995, 15: 501-505.
- 20- Dubinsky TJ., Parvery HR., Gormaz G., Maklad N., Transvaginal hysterosonography in the evaluation of small endoluminal masses. *J Ultrasound Med* 1995, 14: 1-6.
- 21- Fukuda M., Shimizu T., Fukuda K., Transvaginal hysterosonography for differential diagnosis between submucous and intermural myoma. *Obstet Gynecol Invest* 1993, 35: 236-239.
- 22- Laing FC., Questions and Answers. *Amer J. of Radiol* 1998, 171(4): 1155.
- 23- Bernard JP., Use of ultrasonography as a first line investigation of the uterus. *J Gynecol obstet Biol reprod* 1998, 27(2): 167-173.
- 24- Rudigoz RC., Hysterosonographic study of the uterine cavity. *J Gynecol Obstet Biol reprod* 1995, 24(7): 697-704.
- 25- shwayder JM., Hysterosonography as an alternative to office hysteroscopy. *J Am assoc Gynecol laparosc* 1995 Aug, 2(4,supplement): 577.

EVALUATION OF HYSTEROSONOGRAPHY IN DETERMINING THE CAUSES OF PERIMENOPAUSAL ABNORMAL UTERINE BLEEDING

^I
**F. Babaki Fard, MD*

^{II}
V. Zarrabee, MD

^{III}
M. Majlesee Koopaie, MD

ABSTRACT

The number of women who need medical attention for perimenopausal bleeding has been increased because of the factors such as hormonal therapy after menopause. Determining the cause is essential in planning appropriate therapy. Although endometrial biopsy is still the preferred method as the first diagnostic test, hysterosonography (HSG) is a sensitive diagnostic method.

37 perimenopausal women were enrolled in a prospective study. Patients were at the range of 36-65 years old and were asked about the use of oral contraceptive, tamoxifen and the history of hyperlipidemia, hypertension and hyperglycemia. All the patients with endometrial atrophy were excluded from the study. In HSG evaluation endometrial thickness in separate walls, echogenicity smoothness and irregularity were assessed and diagnosis were made based on sonographic data. Results of HSG were compared to data issued from pathologic results obtained from surgery.

HSG was achieved in 37 patients. In all patients the procedures were well tolerated by patients with no complication during or after the examination.

HSG had a high sensitivity and specificity in the discrimination of normal cavity from the ones with intrauterine lesion (sensitivity=95%, specificity=94%, positive predictive value=95%, negative predictive value=94%, accuracy=95%) HSG appears as a reliable method for the investigation of abnormal uterine bleeding in perimenopausal women. It can distinguish women who just need a medical therapy from the ones who require a surgical exploration.

Key Words: 1) Hysterosonography 2) Abnormal uterine bleeding 3) Uterine pathology

This article is a summary of the thesis of the degree of specialty in radiology of F. Babaki Fard, MD. and M. Majlessi Koopaie, MD. under supervision of V. Zarrabee, MD. 2000.

I) Radiologist, Fayaz Bakhsh Hospital, Shohada sq., Karaj, Iran(Corresponding author).*

II) Assistant professor of radiology, Hazrat Rasule-e Akram Hospital, Niayesh st., Sattarkhan Ave., Iran University of Medical Sciences and Health Services, Tehran, Iran.

III) Radiologist