

نورینوم اکوستیک ردیابی شده بوسیله آزمون پاسخ برانگیخته شنیداری ساقه مغز: گزارش موردی

چکیده

بهرام جلائی I

نورینوم اکوستیک توموری است که از نظر بافت‌شناسی ماهیتی خوش‌خیم دارد، لیکن در منطقه حساسی واقع می‌شود، لذا شاید بتوان گفت که بدین لحاظ رفتار بدخیمی دارد. برای این تومور سه علامت بالینی شایع ذکر می‌شود که ممکن است در حالات مختلف این علامتها شدت و ضعف و تقدم و تأخر داشته باشند. بطور معمول این علامتها عبارتند از سرگیجه، عدم تعادل، وزوزگوش و کاهش شنوایی. هنگامی که یکی از این علامتها یا حتی همه آنها ظاهر می‌شود امکان تشخیص قطعی و افتراق ضایعه با معاینه بالینی و روشهای معمول ادیولوژیک امکانپذیر نمی‌باشد، بلکه بایستی از روشها و تکنیکهای دقیقتری جهت قضاوت پیرامون منشأ علامتهای بروز یافته استفاده نمود. در این مقاله، موردی جالب و نادر از ضایعه عصب هشتم مغزی گزارش می‌گردد که با استفاده از آزمون ABR (Auditory Brainstem Response) ردیابی گردید و جهت بررسی کاملتر با استفاده از MRI ارجاع شد. بررسی بوسیله MRI نیز نشان دهنده تومور اکوستیک بود. جهت روشنتر شدن عملکرد آزمون ABR، دو مورد کاهش شنوایی حلزونی با علامتهای بالینی و مشکل کاهش شنوایی مشابه مطرح می‌گردند. مقایسه نتایج این موارد با یکدیگر، نقش آزمون ABR بعنوان یک آزمون کم هزینه و با دقت بالا در افتراق ضایعات عصب شنوایی از ضایعات حلزونی و دیگر موارد ضایعات محیطی را بخوبی مشخص می‌نماید.

کلید واژه ها: ۱- نورینوم اکوستیک ۲- آزمون پاسخ شنوایی ساقه مغز

مقدمه

این تومور حدود ۸۰٪ از نئوپلاسمهای زاویه پلی - مخچه‌ای و تقریباً حدود ۱۰-۵ درصد نئوپلاسمهای داخل جمجمه‌ای را شامل می‌شود و از نظر میزان شیوع در تمامی سنین در رده سوم بعد از گلیوما و مننژیوما قرار می‌گیرد، این تومور بطور معمول در میانسالی و در زنان دو برابر مردان یافت می‌شود (۱).

در مورد میزان شیوع این تومور آمارهای ارائه شده از ۱ نفر به ازای ۳۵۰۰ نفر تا ۵ نفر به ازای یک میلیون نفر در

نورینوم اکوستیک واژه‌ای است که غالباً برای توصیف درگیری عصب هشتم بواسطه شوانوما (Schwannoma) اطلاق می‌شود. این تومور خوش‌خیم است و معمولاً از سلولهای غلاف شوان در بخش وستیبولار عصب هشتم منشأ می‌گیرد و منشأ آن سلولهای عصبی نمی‌باشد. لذا استفاده از واژه (neuro) و همچنین واژه (acoustic) برای نامگذاری چنین توموری صحیح نمی‌باشد و اطلاق واژه (شوانوما) به آن مناسبتر است.

I) مربی گروه شنوایی‌شناسی، دانشکده علوم توانبخشی، میدان محسنی، خیابان شهید شاه نظری، دانشگاه علوم پزشکی و خدمات بهداشتی - درمانی ایران، تهران.

معرفی مورد

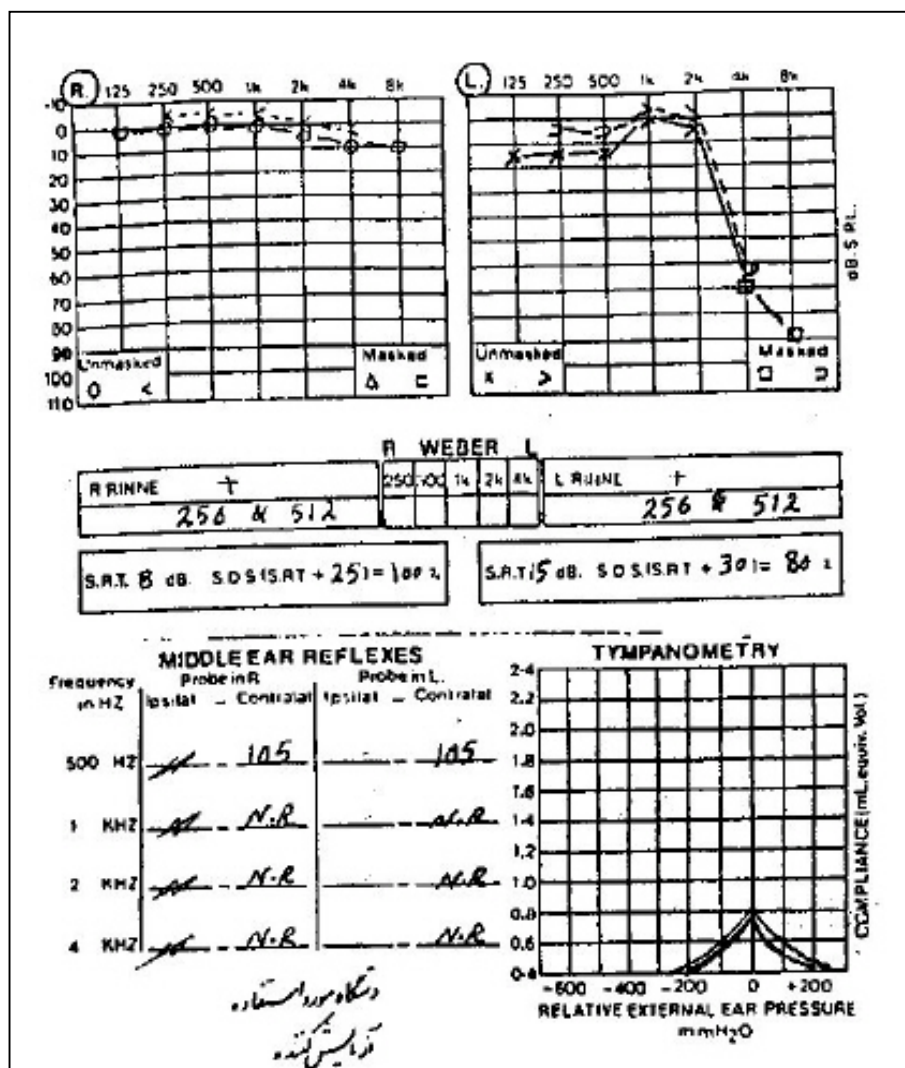
در مقاله حاضر موردی جالب (مورد شماره ۱) از شوانوما معرفی می‌گردد که در تاریخچه و آزمایشات معمول شنوایی علامت خاصی را از خود نشان نداد و ضایعه با استفاده از آزمون پاسخ برانگیخته شنیداری ساقه مغز (Auditory Brainstem Response, ABR) ردیابی گردید. سپس ۲ بیمار دیگر (موارد شماره ۳ و ۲) مطرح می‌گردند. این دو مورد دارای تاریخچه بیماری و نیز کم‌شنوایی مشابه بودند و نهایتاً با انجام ABR و مطابقت با پاسخ دیگر آزمونهای شنوایی، ضایعه حسی - عصبی با منشاء حلزونی در آنها تایید گردید. در نهایت با توجه به یافته‌ها، بحث و بررسی جهت تشخیص افتراقی صورت می‌پذیرد.

مورد اول بیماری است ۴۲ ساله، مذکر که مدت یکسال قبل از مراجعه به کلینیک شنوایی‌شناسی دانشکده علوم توانبخشی، در گوش چپ وزوزی بصورت صدای سوت را احساس می‌نمود و پس از مدتی بتدریج کاهش شنوایی نیز برای او محسوس گردید. علاوه بر آن، بیمار دچار حالت سرگیجه خفیفی نیز بود. در اولین مراجعه از بیمار آزمونهای اولیه شنوایی بعمل آمد. در طرف راست منحنی شنوایی طبیعی بود و آزمونهای گفتاری، آستانه دریافت گفتار (Speech Reception Threshold, SRT) و آزمون تشخیص گفتار لغات تک سیلابی (Speech Discrimination Score, SDS) نیز در مطابقت کامل با شنوایی طبیعی بودند. در طرف چپ آستانه‌های شنوایی از فرکانسهای پایین تا فرکانس ۲۰۰۰ هرتز در محدوده طبیعی بود ولی در فرکانسهای ۴۰۰۰ هرتز و ۸۰۰۰ هرتز در حد شدید افت نشان داد و امتیاز تمایز گفتاری ۸۰٪ بود (بعنوان علامتی از ضایعه حسی - عصبی). آزمون تمپانومتري عملکرد طبیعی گوش میانی را نشان داد در حالیکه رفلکس صوتی بطور دو طرفه وجود نداشت. در مجموع با چنین اطلاعاتی تعیین نوع و محل دقیق ضایعه امکانپذیر نبود (مجموعه نمودار شماره ۱).

نوسان است. سن تشخیص آن بیشتر در محدوده ۳۰ تا ۶۰ سال گزارش شده است. شوانومای عصب هشتم بطور معمول از یک نقطه مرکزی در تنه عصب و از شاخه تعادلی آن آغاز می‌شود. ممکن است محل شروع تومور از بخش داخل کانالی عصب و یا از بخش خارج کانالی آن باشد. این تومور دارای غلاف است، بافت آن همسان می‌باشد، در یک طرف عصب رشد می‌کند و در صورت شروع از بخش داخل کانالی می‌تواند موجب فرسایش کانال گوش داخلی شود. ساده‌ترین راه رشد و توسعه، رشد آن بطرف زاویه پل - مخچه‌ای می‌باشد. در این منطقه نیز تومور معمولاً بطرف بخشهای نسبتاً وسیعتر رشد می‌نماید. در این حالت تومور دارای یک پایه در داخل کانال و یک توده متصل به آن در زاویه پل - مخچه‌ای می‌باشد. رشد تومور نسبتاً آهسته می‌باشد و گاهی اوقات رشد آن خودبخود متوقف می‌شود. بهر حال با گذشت زمان ممکن است اندازه تومور بزرگ و قابل ملاحظه شود. در نهایت تومور می‌تواند دیگر اعصاب مغزی نظیر اعصاب زوج پنجم و زوج هفتم را نیز تحت فشار قرار دهد و یا اثرات فشاری بر روی ساقه مغز ایجاد نماید. تومور می‌تواند حتی بطن چهارم را نیز تحت فشار قرار دهد. طبق پاره‌ای از گزارشات توزیع تخمینی علامتهای اولیه بشرح زیر می‌باشند(۲):

کاهش شنوایی ۵۳-۸۵ درصد، سردرد ۲۰-۰ درصد، وزوز گوش ۱۸-۰ درصد، منگی و عدم تعادل ۷-۴ درصد، راه رفتن متزلزل ۸-۰ درصد و فلج عصب هشتم ۲-۰ درصد.

وزوز گوش معمولاً همراه با کاهش شنوایی می‌باشد ولی می‌تواند به تنهایی نیز وجود داشته باشد. اگر چه بخش تعادلی عصب هشتم منشاء این تومورها است، اما مشکلات تعادلی از نظر شیوع در رتبه‌های بالا جای ندارند - بعنوان شایعترین علامتها شناخته نمی‌شوند - (احتمالاً بواسطه مکانیسم جبرانی دستگاه وستیبولار(۱)). البته می‌بایست عنوان نمود که مراجع مختلف در باب این تومور و شیوع علامتهای آن ارقام متفاوتی را ارائه می‌دهند که در بحث و بررسی این مقاله تا اندازه‌ای بدان اشاره خواهد شد.



مجموعه نمودار شماره ۱- نتایج آزمونهای شنوایی مربوط به بیمار شماره ۱

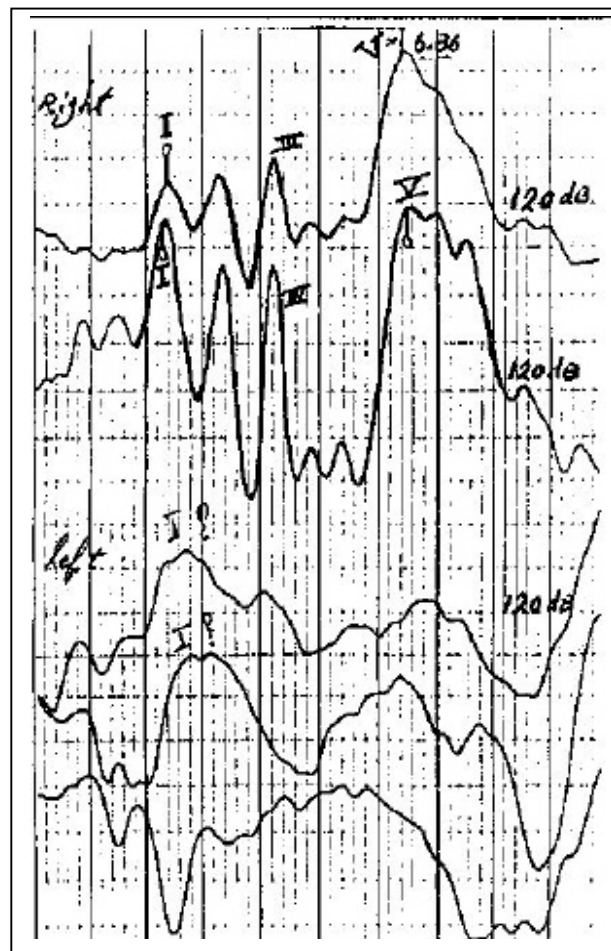
طبیعی بدست آمد. در طرف چپ - علی‌رغم آنکه شنوایی در فرکانسهای پایین و تا حدود فرکانس ۲۰۰۰ هرتز سالم و طبیعی بود - همانطور که در شکل مشخص است پاسخ بارز و مشخصی با استفاده از محرک Click بدست نیامد.

۲ ماه پس از انجام آزمونهای اولیه، بیمار بواسطه تداوم علامتهای یاد شده مجدداً به کلینیک شنوایی‌شناسی دانشکده علوم توانبخشی دانشگاه علوم پزشکی و خدمات بهداشتی درمانی ایران مراجعه نمود و تحت آزمون ABR قرار گرفت.

پس از انجام مقدمات و نصب الکترودها پاسخهای ABR از دو گوش بیمار ثبت گردید. در طرف راست امواج بارز و مشخص ثبت شد و زمان نهفتگی مطلق (Absolute Latency) موج V و زمانهای نهفتگی بین قله‌ای I-V (Interpeak Latencies) ، I-III و III-V در محدوده

ظاهر گردید و براساس نظر عده‌ای از محققین این مسئله می‌تواند دلیل قطعی بر وجود تومور باشد. پس از انجام ABR و با توجه به دیگر آزمایش‌ها، توصیه گردید که از بیمار MRI بعمل آید. بدین منظور چند روز پس از انجام آزمون ABR بیمار تحت MRI قرار گرفت و شوانوم وستیبولار در سمت چپ نمایان گردید. نهایتاً بیمار تحت عمل جراحی قرار گرفت و توده‌ای با ابعاد $2 \times 2 \times 3$ سانتیمتر از زاویه پلی - مخچه‌ای او خارج گردید. آزمایش بافت‌شناسی منشاء تومور را سلولهای شوان گزارش نمود و نتیجه نهایی بافت‌شناسی، شوانوم وستیبولار با دو جزء داخل و خارج کانالی را نمایان کرد.

پس از عمل جراحی، بیمار شنوایی در گوش چپ خود را کاملاً از دست داد و عصب زوج هفتم نیز دچار فلج شد. وی برای ادامه درمان به کلینیک فیزیوتراپی دانشکده توانبخشی مراجعه نمود و پس از چند جلسه درمان فیزیوتراپی، وضعیت ظاهری صورت او بهتر گردید. در ادامه دو مورد دیگر نیز مورد معرفی قرار می‌گیرند (هدف از ارائه این دو مورد آن است که ذهن خواننده معطوف به این واقعیت گردد که اگر چه بیماران ممکن است از نظر علائم بالینی موارد مشابهی را مطرح نمایند، اما در نهایت آزمونهای دقیق کلینیکی هستند که می‌توانند موجب تشخیص ضایعه بیمار گردند). مواردی که مطرح می‌گردند دو فرد ۶۵-۶۳ ساله مذکر هستند که تاریخچه و نوع کاهش شنوایی آنها تقریباً مشابه مورد اول بود، اما بررسیهای انجام شده با ABR اثری از ضایعه در عصب شنوایی را نشان نداد (شایان ذکر است که این دو مورد به جهت ردیابی ضایعه عصبی برای انجام آزمون ABR ارجاع شده بودند). در مجموعه نمودارهای شماره ۳ و ۴ نتایج آزمونهای شنوایی و ABR مورد شماره ۲ نمایش داده شده است. در سمت راست کاهش شنوایی از نظر شکل تقریباً شبیه گوش سمت چپ مورد شماره ۱ بود، آستانه دریافت گفتار با آستانه تون خالص مطابقت داشت و امتیاز تشخیص گفتاری همانند گوش چپ در مورد شماره ۱، ۸۰٪ بود. در سمت چپ، آستانه شنوایی تون خالص در محدوده طبیعی بود، آستانه دریافت گفتار با سطح شنوایی مطابقت داشت و امتیاز تمایز

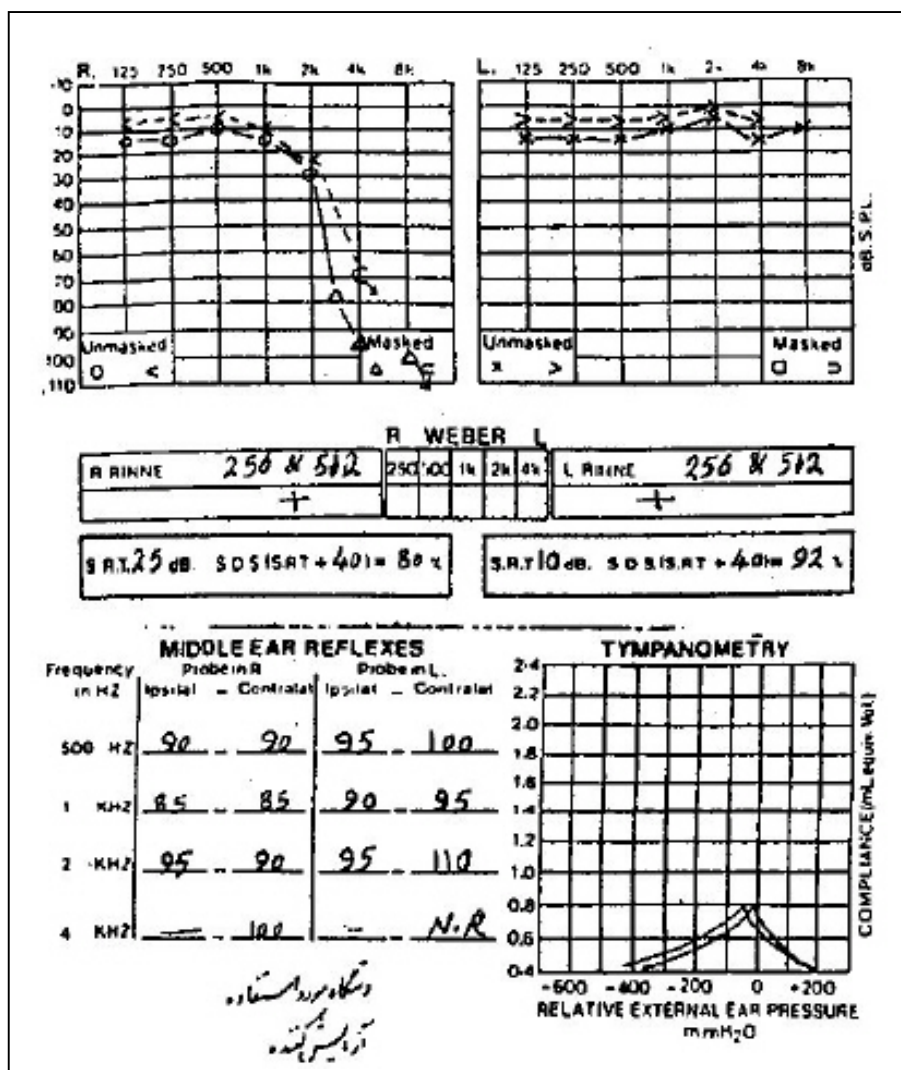


نمودار شماره ۲- نتایج آزمون ABR در هر دو گوش، بیمار شماره ۱

بعلاوه وقتی از محرک تون برست (Tone Burst) با فرکانس ۱۰۰۰ هرتز استفاده شد باز هم در آزمون ABR پاسخ مشخص بدست نیامد. با توجه به آستانه‌های شنوایی در طرف چپ و وجود کاهش شنوایی در فرکانسهای بالاتر از ۲۰۰۰ هرتز می‌توان انتظار داشت که موج ABR با قله‌های تقریباً مشخص ثبت گردد مگر آنکه محل درگیری عصب شنوایی باشد، که در این صورت حدود ۹۵٪ موارد پاسخ بدست آمده با ناهنجاری خواهد بود، بدین معنی که ممکن است پاسخ ABR فاقد قله‌های مشخص، تنها دارای موج I، تنها دارای موج V و یا دارای همه امواج اما همراه با افزایش زمان نهفتگی بین قله‌ها باشد. در هر حال با دقت بیشتر در امواج ABR بنظر می‌رسد که احتمالاً در دو منحنی سمت چپ که با محرک کلیک بدست آمد، تنها موج I

قبل از مراجعه به کلینیک شنوایی شناسی عدم تعادل او شدت پیدا کرده بود. بیمار در گوش سمت راست علاوه بر احساس کم شنوایی، گاهی اوقات نیز احساس وزوز گوش می نمود. وی پس از انجام آزمونهای اولیه تحت آزمون ABR قرار گرفت.

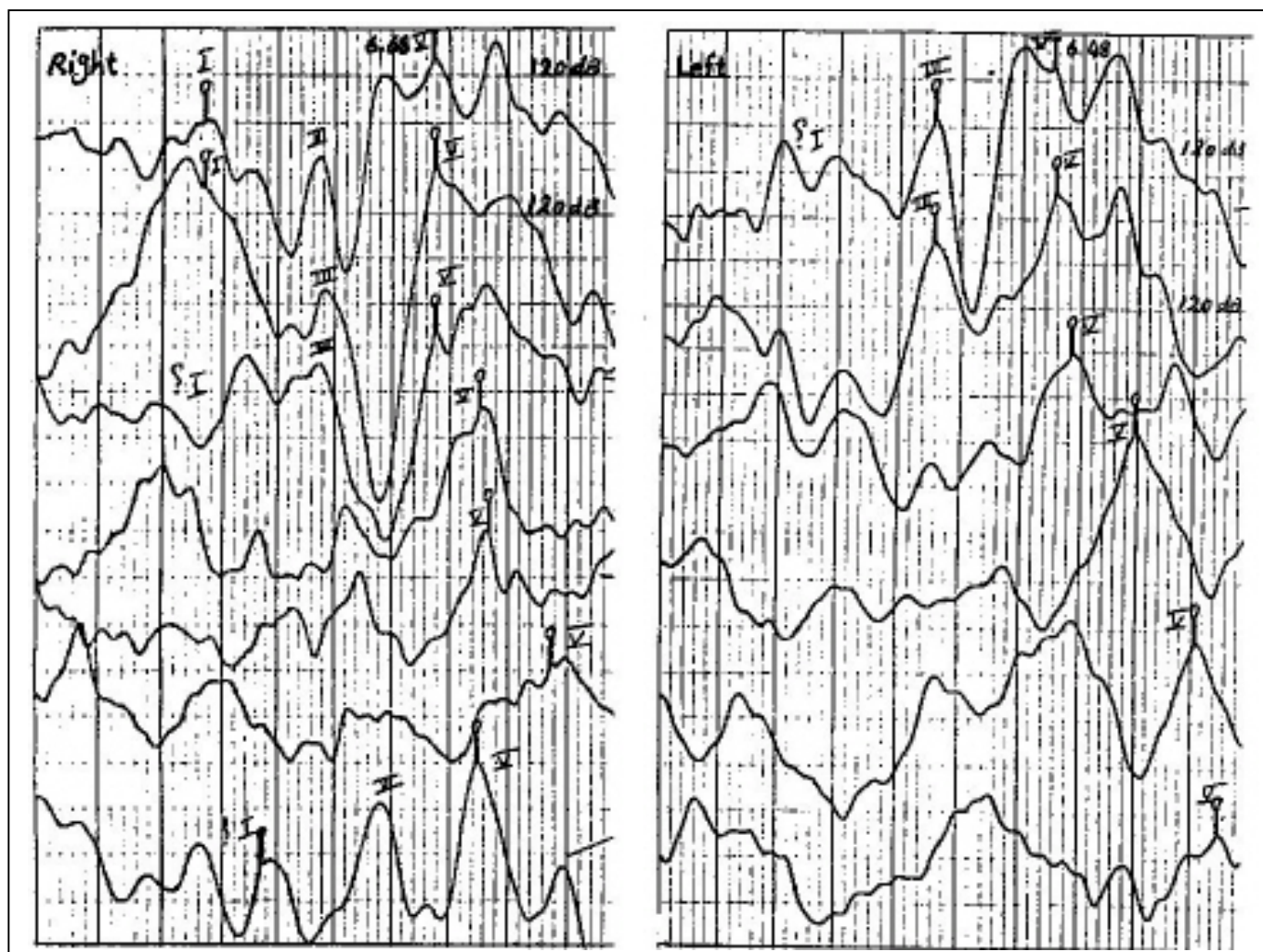
گفتاری نیز در حدود ۹۲٪ بود. آزمون ادیومتری امپدانس عملکرد گوش میانی را در هر دو طرف طبیعی گزارش نمود. و آستانه های رفلکس صوتی نیز در حدود طبیعی بود. بیمار سه سال قبل از مراجعه به کلینیک شنوایی شناسی دانشکده علوم توانبخشی تحت عمل جراحی چشم قرار گرفته بود و پس از آن احساس منگی و عدم تعادل داشت و از حدود یکماه



مجموعه نمودار شماره ۳- نتایج آزمونهای شنوایی مربوط به بیمار شماره ۲

تاخیر آن با مقدار افت شنوایی مطابقت داشت. اختلاف بین زمان نهفتگی مطلق موج V هر دو طرف در حدود ۰/۲ میلی ثانیه بود (حتی بدون کاربرد فاکتورهای اصلاحی نظیر کاهش شنوایی) که حکایت از عدم وجود ضایعه عصبی دارد. در نهایت تشخیص بر حلزونی بودن ضایعه گذاشته شد.

در سمت چپ امواج ABR از نظر شکل شناسایی (مورفولوژی) مطلوب بود و ارزیابی آستانه با ABR، شنوایی طبیعی را تایید نمود. در سمت راست علی رغم وجود کاهش شنوایی - مشابه گوش چپ در مورد ۱-، در ABR موج بارز و مشخص ثبت گردد. زمان نهفتگی مطلق موج V دارای تاخیر بود که میزان



مجموعه نمودار شماره ۴- نتایج آزمون ABR مربوط به بیمار شماره ۲

بارز و مشخص در هر دو طرف گویای سلامت عصب شنوایی بود.

بحث

در این بخش، بحث اساسی متمرکز بر وضعیت بیمار شماره ۱ و بررسی نتایج یافته‌های بالینی و آزمایشگاهی او و مقایسه آن با معیارهای ارائه شده در مطالعات محققین و صاحب‌نظران می‌باشد. در متن مقاله شرح حال بیمار، آزمایشهای انجام شده و پاسخ بدست آمده از آنها نیز ارائه گردید. اولین نکته جالب توجه در مورد بیمار معرفی شده، علامتهای بالینی خفیفی بود که بیمار آنها را گزارش نمود و در مقایسه این علامتها با ابعاد تومور می‌بایست اذعان نمود

مورد شماره ۳ فردی مذکر و ۶۳ ساله بود که با شکایت کم‌شنوایی ناگهانی و وزوز گوش به کلینیک شنوایی شناسی دانشکده علوم توانبخشی مراجعه نمود. آزمایشات اولیه شنوایی وجود کاهش شنوایی در فرکانس ۴۰۰۰ هرتز در سمت راست و افت فرکانسهای بالا در حد شدید را در سمت چپ (مشابه مورد شماره ۱) نشان داد. آزمونهای گفتاری بخصوص امتیاز تمایز گفتاری با کاهش شنوایی حسی - عصبی مطابقت داشت. آزمون ادیومتری امپدانس، وضعیت طبیعی را در گوش میانی هر دو طرف نشان داد. رفلکسهای صوتی دو طرف نیز در حدود طبیعی ظاهر شدند. متعاقب آزمونهای اولیه، از بیمار آزمون ABR بعمل آمد و امواج

۳- مرحله رشد بطرف زاویه پلی - مخچه‌ای - بواسطه رشد تومور بطرف زاویه پلی - مخچه‌ای مشخص می‌شود. در این حالت بروز علامتها و نشانه‌ها بستگی به اندازه، موقعیت و میزان تاثیر بر جریان مایع مغزی نخاعی دارد.

مرحله اول همیشه اولین مرحله می‌باشد در حالیکه در مرحله دیگر الزاماً بوقوع نمی‌پیوندند و مرحله حلزونی الزاماً بر مرحله سوم تقدم ندارد(۳).

در مورد میزان رشد تومور اکوستیک نظرات متفاوتی ارائه شده است. اغلب نظرات درباره بالاترین میزان رشد در حد ۱ سانتیمتر در سال است که در درصد بسیار ناچیزی از افراد بوقوع می‌پیوندند و پس از آن میزان رشد ۶-۷ میلیمتر در سال است که تنها در ۴٪ افراد دیده شده است (Strasnick و همکاران، ۱۹۹۴) و کمترین میزان رشد در حدود کمتر از ۲ میلیمتر در سال است که این میزان در مطالعه‌ای در بیشتر افراد مورد بررسی مشاهده شد(۴).

حال شرایط فوق در بررسی وضعیت بیمار شماره ۱ مورد تجزیه و تحلیل قرار می‌گیرد. در مورد بیمار شماره ۱ اندازه تومور در زمان برداشت توسط جراحی $3 \times 2 \times 2$ cm بود و منشا آن نیز از سلوهای غلاف شوان بود(طبق گزارش آزمایشگاه پاتولوژی)، همچنین شواهدی از نکروز و یا خونریزی درون تومور گزارش نگردید. در بررسی بوسیله MRI فشار بر روی Pons و تغییر شکل بطن چهارم و گشادی کانال گوش داخلی جلب توجه می‌نمود و همچنین مشخص گردید که تومور دارای دو جزء داخل و خارج کانالی بود. بر این اساس دلایلی که سبب نادر و جالب بودن مورد حاضر می‌گردد عبارتند از:

الف - اندازه بسیار بزرگ تومور و رشد آن علی‌رغم عدم وجود شواهدی مبنی بر نکروز یا خونریزی در تومور.

ب - علامتهای بالینی بسیار خفیف که البته تنها در یکسال قبل از عمل جراحی تظاهر یافته بود.

ج - داشتن جزء داخل کانالی همراه با گشادی کانال گوش داخلی که می‌توانست موجب فشار بر روی مجموعه بافتهای درون کانال شود.

د - وجود افت شنوایی تنها در دو فرکانس ۴۰۰ و ۸۰۰ هرتز (High tone loss) علی‌رغم وجود موارد

که مورد مطرح شده در این مقاله از موارد جالب و نادر می‌باشد. در اینجا جهت روشن شدن بهتر بحث، به مطالعات انجام شد در مورد نحوه و میزان رشد تومورهای اکوستیک اشاره‌ای اجمالی می‌گردد.

اکثریت قاطع تومورهای اکوستیک از شاخه وستیبولار عصب هشتم سرچشمه می‌گیرند. تقریباً بیشتر از نیمی از آنها از شاخه تحتانی و کمتر از نیمی از آنها از شاخه فوقانی عصب تعادلی منشأ می‌گیرند. این تومور بندرت حالت بدخیم دارد، رشد آن نیز آرام، آهسته و بقولی مرموزانه می‌باشد، ولی در اثر خونریزی درون تومور رشد آن سریعتر خواهد شد. تمایل زیاد برای شروع تومور از شاخه تعادلی مطرح کننده این فرضیه می‌باشد که تجمع بیش از حد سلولهای محافظتی (نوروگلیا) در دوران جنینی در عصب تعادلی منشأ بروز آن می‌باشد. بنابر نظر عده‌ای از محققین هیچ‌گونه رابطه مستقیمی بین اندازه تومور و نوع، تعداد و شدت علامتها وجود ندارد؛ نیز علامتهای اولیه الزاماً نشان دهنده این نیستند که رشد تومور در مرحله اولیه است. بر این اساس ممکن است آسیب شنوایی بطور کامل وجود داشته باشد در حالیکه توموری کوچک در منطقه‌ای حساس در کانال واقع شده باشد(۳). در مطالعه‌ای که توسط Bess و همکاران در سال ۱۹۸۴ بر روی ۲۲ فرد (۴۴ گوش) مبتلا به شوانوما دو طرفه انجام شد ۴۱٪ دارای شنوایی طبیعی بودند در حالیکه ضایعه بصورت دو طرفه وجود داشت. ۶۱٪ افرادی که شنوایی طبیعی یا ضایعه شنوایی داشتند توموری در حد ۱/۵ سانتیمتر و ۲۶٪ موارد حداقل ضایعه‌ای حداقل در حد ۴ سانتیمتر داشتند(۳).

در روند رشد تومور اکوستیک سه مرحله ذکر شده است:

۱- مرحله درون کانالی - طی آن تومور در کانال گوش داخلی رشد می‌کند و بعلت تأثیر بر روی عصب شنوایی تعادلی، علامتهای مشخصی در این رابطه ایجاد می‌کند.

۲- مرحله حلزونی - طی آن درگیری غیرمستقیم دستگاه عروقی حلزون و یا تهاجم مستقیم به حلزون پیش می‌آید.

تظاهر می‌یابند و در یک دوره زمانی بتدریج بر تعداد این علائمها اضافه می‌شود. اگر فرض شود که رشد تومور در مورد مذکور آهسته‌تر و در حدود ۵-۴ میلیمتر در سال - و یا کمتر - باشد لذا بر اساس این فرض بایستی برای رشد تومور به حد 12cm^3 زمانی در حد دو دهه و یا بیشتر متصور شد و باز این بحث پیش می‌آید که چگونه طی این مدت هیچ‌گونه علامتی بروز ننمود.

پس از بروز علامتها، ردیابی تومور با استفاده از آزمونهای خاص امکانپذیر است. در یک تقسیم‌بندی کلی می‌توان روشهای ردیابی و تشخیص تومور را به دو بخش عمده تقسیم نمود:

الف) آزمونهای Imaging

ب) آزمونهای Neurodiagnosis

روشهای دیگری نیز وجود دارند که نمی‌توان از آنها به عنوان روشهای موفق در تشخیص یاد نمود. در هر حال دو گروه روش یاد شده در بالا روشهایی هستند که در حال حاضر تواناییهای بسیار مطلوبی را از خود بروز داده‌اند.

در سال ۱۹۹۵، Ferguson و همکاران طی یک مطالعه به این نتیجه رسیدند که ABR تنها آزمون موفق از گروه آزمونهای non-Imaging برای غربالگری تومورهای زاویه پل - مخچه‌ای می‌باشد ولی در هر حال یک آزمون ایده‌آل نیست. سی‌تی‌اسکن به تنهایی آزمون خطاناپذیری نمی‌باشد و می‌بایست توسط آزمون ABR و MRI حمایت گردد. در جاییکه امکانات در دسترس است و وضعیت مالی اجازه می‌دهد ارجحترین روش، استفاده از MRI با ماده حاجب گادولینیوم می‌باشد (۵).

استفاده از این آزمونها در وهله اول به دو عامل اساسی و اولیه بستگی دارد:

الف - وجود علاماتی که منجر به برانگیخته شدن حساسیت پزشک جهت استفاده از این آزمونها برای تشخیص بشود. به بیان دیگر این آزمونها نبایستی بدون علت (نکر علامتی از جانب بیمار و یا بدست آوردن شواهد خاص طی معاینه بالینی توسط متخصص) و همچنین بدون هدف انجام شوند، لذا متخصص بالینی برای رسیدن به تشخیص صحیح و براساس ملاحظات و یافته‌های قبلی که

الف و ج (اندازه بسیار بزرگ و داشتن جزء داخل کانالی).

ه - عدم گزارش علامتهای بالینی دیگر علی‌رغم فشار بر Pons و تغییر شکل بطن چهارم (مطابق گزارش MRI) اگر فرض شود که در مورد مطرح شده، رشد تومور در بالاترین حد خود یعنی ۷-۶ میلیمتر یا ۱ سانتیمتر در سال بود، بنابراین می‌بایست مدت زمانی حدود یک دهه و یا حتی بیشتر را برای رشد تومور در نظر گرفت. لذا سوال مهم و قابل طرح در این بحث آن است که به چه علت تومور در طی این سالها از خود علامتی بارز و مشخص بروز نداد. احتمالاً عمده‌ترین عامل در تخفیف علامتها حرکت و رشد تومور بطرف فضای خلفی بود. شاید بتوان گفت که این حالت بدترین شکلی است که می‌توان در رشد تومور متصور شد، یعنی رشد مرموزانه و وخیم شدن اوضاع بیمار، در حالی که طی مدتها ممکن است هیچ علامت بارز و مشخصی از ضایعه بروز ننماید. از طرفی، شاید بتوان گفت همین امر باعث جالب و نادر بودن این مورد باشد.

اما عامل دیگر در پاسخگویی به این سوال می‌تواند به رفتار غیر کلاسیک تومور در مورد گزارش شده، مربوط باشد. پیشتر درباره مطالعات انجام شده در مورد وضعیت شنوایی و رابطه آن با اندازه تومور، نیز در ابتدای مقاله درباره علامتهای بالینی همراه با شوانوم وستیبولار و میزان بروز آنها به اختصار اشاره شد. بخوبی روشن است که با توجه به اظهارات بیمار در زمان اخذ تاریخچه، اولین مشکل وی سرگیجه ضعیف بوده است و این در حالی است که آمارها میزان وقوع سرگیجه را بسیار پایین در نظر می‌گیرند. بعلاوه یکی دیگر از علامتها وزوز گوش بود که تنها حدود یکسال قبل از عمل جراحی نمایان گردید و کاهش شنوایی نیز بعد از وزوز تظاهر پیدا نمود. در هر حال رشد تومور در آرامترین و بعبارت دیگر در مرموزانه‌ترین حالت خود می‌تواند بدترین شکل آن باشد. زیرا عدم وجود علامتهای خاص بالینی امکان هر گونه ردیابی را سلب می‌نماید و تنها زمانی بیمار جهت انجام آزمونها و یا معاینات بالینی و پاراکلینیکی مورد توجه واقع می‌گردد که علامتهای بالینی - علی‌رغم نبود علت آشکار - به ناگهان

در مواردی که امکان انجام MRI (بیماران با جثه بزرگ، وجود قطعات فلزی در بدن و بیماران مبتلا به ناراحتیهای روانی نظیر ترس از مکانهای بسته) وجود ندارد، استفاده از ABR به همراه دیگر آزمونهای نظیر سی تی اسکن می تواند در ردیابی و تشخیص موثر باشد. بعلاوه با شیوه کاربردی ارائه شده توسط Don و همکاران امکان تشخیص تومورهای کوچکتر از ۱ cm فراهم شده است (۷ و ۸).

با توجه به بحث فوق و موارد مطرح شده، چند نکته مهم برای تنظیم یک برنامه منظم در جهت ردیابی عصبی پیشنهاد می گردد:

الف - تنها با استفاده از شکایات بیمار و علامتهای بالینی و انجام آزمونهای اولیه نمی توان در مورد منشأ ضایعه اظهار نظر نمود (اگر چه این موارد در جایگاه خود با ارزش و پرمحتوا هستند) و لازم است که از آزمونهای تشخیصی، بموقع و به نحو مناسب استفاده شود. آزمونهای تشخیصی شنوایی بخصوص آزمون ABR با حضوری بیش از یک دهه در کلینیک، بعنوان یک آزمون تشخیصی غربالگر در مجموعه آزمونهای شنوایی دارای توانایی خوبی در ردیابی ضایعات و افتراق آنها می باشد.

ب - ضایعات حسی (درگیری حلزون گوش داخلی) و عصبی (درگیری عصب شنوایی) دستگاه شنوایی، در پاره ای موارد با علامتهای مشابه تظاهر می یابند و لذا برای تشخیص صحیح منشأ آسیب شنوایی، الزامی است که از آزمونهای تشخیصی استفاده شود. بیمار شماره ۱ (دارای ضایعه عصبی تایید شده) و نیز بیماران شماره ۲ و ۳ (دارای ضایعه حلزونی تایید شده) که در این مقاله وضعیت آنها مورد بررسی قرار گرفت، از نظر علامات اولیه و آزمونهای پایه شنوایی با یکدیگر مشابه بودند و اساساً هر سه بیمار با هدف ردیابی ضایعه عصب شنوایی برای انجام ABR ارجاع شده بودند.

ج - اگر چه در منابع علمی در مورد منشأ، علامات بالینی، نحوه رفتار و توسعه شوانوم وستیبولار مطالب زیادی عنوان شده است، اما بنظر می رسد که در بعضی موارد بروز و توسعه شوانوم وستیبولار از روند کلاسیک تبعیت نموده و رفتاری متفاوت از خود بروز می دهد و این خود

طی معاینات و آزمایشات پایه بدست آورده است به مرحله ای می رسد که انجام یکی از آزمونهای تشخیصی مورد نظر را ضروری می داند. لازم به یادآوری است که در بیمار مورد بحث این مقاله (مورد شماره ۱)، این علامتها تنها طی یکسال قبل از عمل جراحی بروز نموده بود و آزمون ABR تنها در ۴-۵ روز قبل از عمل جراحی انجام پذیرفت. بر اساس یافته غیرطبیعی در آزمون ABR، تقاضای انجام MRI برای تایید نیز صورت گرفت.

ب - یکی از عوامل موثر دیگر، بحث دسترسی به امکانات و شرایط اقتصادی است که استفاده از این آزمونها را جهت کمک به تشخیص محدود می نماید. متأسفانه عده ای از بیماران بخاطر شرایط اقتصادی خاص امکان استفاده از آزمونهای پرهزینه را ندارند. در عین حال حجم پاره ای از امکانات تشخیصی نسبت به جمعیت بسیار کم می باشد و حتی بسیاری از نقاط از وجود این امکانات محروم هستند.

در مطالعه دیگری توسط Ruckenstein و همکاران در سال ۱۹۹۶، مطرح گردید که عملکرد ABR بعنوان آزمونی برای ردیابی پاتولوژی وراء حلزونی در حد مطلوب نمی باشد، زیرا در بیماران که دچار کم شنوایی خفیف یکطرفه بودند، آزمون ABR طبیعی بود در حالیکه MRI شوانوم وستیبولی را نشان می داد (۶). بر طبق نظر این محققین مطالعات بیشتری مورد نیاز است تا بتوان راهبرد مناسبی برای کشف و ردیابی کم شنوایی حسی - عصبی نامتقارن تعیین نمود. اگر نتایج این مطالعات اولیه تایید شود، می بایست نقش ABR بعنوان آزمون غربالگری جهت کم شنوایی وراء حلزونی، بخصوص در موارد کم شنوایی یکطرفه خالص، ارزیابی شود. این در حالی است که هزینه انجام MRI، ۴ برابر بیشتر از آزمون ABR می باشد (در حال حاضر در کشور ایران این هزینه ۵ الی ۶ برابر می باشد).

تحقیقات دیگری نظیر مطالعه Wilson و همکاران در سال ۱۹۹۷، و مطالعه Manuel Don و همکاران در همان سال مشخص می نماید که در وهله اول ABR بعنوان یک آزمون غربالگر، کم هزینه و با حساسیت مناسب جهت ردیابی اولیه ضایعات عصبی می تواند موثر باشد. همچنین

بطور مرموز موجب وخیم شدن وضع بیمار می گردد (نظیر مورد جالبی که در این مقاله گزارش آن ارائه گردید).

د - آزمونهای تشخیصی می بایست بر اساس هدف و نیز سازمان بندی مناسب مورد استفاده واقع شوند. با توجه به مباحث مطرح شده بنظر می رسد که آزمون ABR می تواند در وهله اول بعنوان یک آزمون غربالگر (ارزان بودن و توانایی در ردیابی ضایعات عصب شنوایی) برای ردیابی ضایعات عصبی بکار گرفته شود و در صورت وجود شواهدی دال بر ضایعه عصبی، جهت تایید نهایی از MRI استفاده گردد.

منابع

- 1- Hall III James W., Handbook of Auditory Evoked Responses., first ed, Needham Heights, Massachusetts, Allyn and Bacon, 1992, PP: 387-388.
- 2- Katz J., Handbook of clinical Audiology., 4th ed., Baltimore, Maryland; Williams & Wilkins, 1994, PP: 322-324.
- 3- Silman S., Silverman CA., Auditory diagnosis., first ed., San diego, Academic press, 1991, PP: 61-62.
- 4- Hall III JW., Mueller III HG., Audiologists Desk refrence., first ed., San diego, singular publishing Group, 1997, PP:604.
- 5- Ferguson MA., Smith PA., Lutman ME., et al., Efficiency tests used to screen for cerebellopontin angle tumors., British journal of Audiology, 1996, Vol:30(3): 159-176.
- 6- Ruckenstein MJ., Cueva RA., Morrison DH., A prospective study of ABR and MRI in the screening for vestibular Schwannomas., The Am J Otol, 1996, Vol:17(2): 317-320.
- 7- Wilson DF., Talbot JM., Mills L., A critical appraisal of the role of Auditory Brain stem Response and Magnetic Resonance Imaging in Acoustic Neuroma diagnosis, Am J otol, 1997, Vol:18(5): 673-681.
- 8- Don M., Masuda A., Nelson R., et al., Successful detection of small Acoustic tumors using the stacked Derived – Band Auditory Brain stem response Amplitude, Am J otol, 1997, Vol: 18(5): 608-621.

ACOUSTIC NEURONOMA DETECTED BY AUDITORY BRAINSTEM RESPONSE TEST: A CASE REPORT

B. Jalaei, Ms¹

ABSTRACT

“Acoustic Neuronoma” is a benign neoplasm situated in a critical place, so that one can say its behaviour looks like malignant tissues. Three frequent clinical symptoms are associated with tumor with different sensitivity and priority, including vertigo and imbalance, tinnitus and hearing loss. Presence of one or all of these symptoms does not make the definite diagnosis and differential diagnosis possible with clinical and audiologic examinations, rather one should use more sophisticated methods for judgement about the origins of symptoms.

In this article a case of 8th cranial nerve lesion is reported that was detected by ABR and MRI confirmed the diagnosis of acoustic tumor. Also, two cases of cochlear hearing loss with clinical and audiological similarity and different ABRs with the presented case will be described.

The comparison will show the role of ABR as a low cost and high sensitivity test in differential diagnosis of 8th cranial nerve, cochlear and other peripheral lesions.

Key Words: 1) Acoustic neuronoma 2) Auditory Brainstem Response (ABR) 3) Differential diagnosis

1) Instructor of Department of Audiology, school of Rehabilitation Sciences, Shah Nazari St., Mohseni Sq., Iran University of Medical Sciences and Health Services, Tehran, Iran.