

گزارش یک مورد بیمار مبتلا به لنفانژیوم روده باریک

چکیده

دکتر مهیار غفوری I

لنفانژیوم یک تومور خوش‌خیم و نادر روده باریک می‌باشد که بصورت ضایعه فضاگیر در آزمایش ترانزیت روده باریک تظاهر می‌کند. تشخیص قطعی این بیماری بوسیله پاتولوژی می‌باشد. مورد معرفی خانمی ۳۸ ساله می‌باشد که با شکایت ناراحتی مبهم شکم و بی‌اشتهایی به مدت ۱۸ ماه، مراجعه نموده بود. در آزمایش ترانزیت روده باریک ضایعات فضاگیر متعدد داخل مجرای (Intraluminal) و داخل جداری (Intramural) با حدود مشخص قابل رویت بود. پس از عمل جراحی و ارسال نمونه به پاتولوژی تشخیص لنفانژیوم مشخص گردید.

کلید واژه‌ها: ۱- لنفانژیوم روده باریک ۲- ترانزیت روده باریک

مقدمه

تراتوم، لنفانژیوم یک تومور خوش‌خیم و نادر روده کوچک می‌باشد (۱ و ۵). نمای رادیولوژیک آن در امتحان با باریوم بصورت ضایعات فضاگیر متعدد داخل مجرای (Intraluminal) و داخل جداری (Intramural) می‌باشد. لنفانژیوم گاه بزرگ بوده و باعث جابجایی روده کوچک می‌گردد. افتراق لنفانژیوم از سایر تومورهای ذکر شده تنها با استفاده از روشهای تصویربرداری امکانپذیر نمی‌باشد.

معرفی بیمار

بیمار خانمی ۳۸ ساله بود که مشکل وی از ۱۸ ماه قبل از مراجعه بصورت ناراحتی مبهم شکم و بی‌اشتهایی آغاز گردیده بود. بیمار طی این مدت به مراکز متعددی مراجعه نموده بود و یکبار نیز سابقه بستری در بیمارستان بمدت ۴ روز را ذکر می‌نمود. جهت بیمار رکتوسیگموئیدوسکپی، باریوم انما و سونوگرافی کامل شکم و لگن درخواست شد

از جمله موارد غیرطبیعی که در آزمایش ترانزیت روده باریک مشاهده می‌گردد، ضایعات فضاگیر روده باریک می‌باشد (۱). بررسی از نظر تعداد این ضایعات، انتشار آنها، نمای ظاهری، حاشیه و همچنین حدود این ضایعات جهت تشخیص صحیح کمک کننده است (۱ و ۲). از موارد شایعی که در روده کوچک ایجاد ضایعه فضاگیر می‌نمایند می‌توان به پولیپها، تومورهای خوش‌خیم، تومورهای متاستاتیک، خونریزیهای زیرمخاطی، اجسام خارجی و لنفوم اشاره نمود (۳). تومورهای خوش‌خیم روده کوچک در ایلئوم شایعترند (۲). شایعترین تومور خوش‌خیم روده کوچک آدنوم می‌باشد (۱ و ۴). سایر تومورها بترتیب کاهش شیوع عبارتند از لیپوم، میوم، فیبروم و همانژیوم. این موارد حدود ۹۵٪ تومورهای خوش‌خیم روده کوچک را تشکیل می‌دهند (۱ و ۲). سایر تومورهای خوش‌خیم روده کوچک عبارتند از: میگزوم، سیست آدنوم، همانژیو پری سائتوما و

I) استادیار گروه رادیولوژی، بیمارستان شهید هاشمی‌نژاد، میدان ونک، دانشگاه علوم پزشکی و خدمات بهداشتی - درمانی ایران، تهران.

در گزارش ترانزیت روده باریک بیمار، پولیپوز روده، تومورهای خوش‌خیم و لنفوم بعنوان تشخیص‌های افتراقی مطرح گردیدند. بیمار تحت عمل جراحی رزکسیون روده باریک قرار گرفت. نمونه تومور به پاتولوژی ارسال شد و مشخص گردید که ضایعات مذکور مربوط به لنفانژیوم روده باریک می‌باشد.

بحث

لنفانژیوم یک اختلال مادرزادی با رشد آهسته است که در مراحل اولیه تکامل سیستم لنفاوی رخ می‌دهد. بیش از نیمی از موارد این بیماری هنگام تولد تظاهر می‌کنند (۶ و ۷). لنفانژیوم به سه گروه تقسیم می‌شود (۶، ۷ و ۸). این سه گروه عبارتند از:

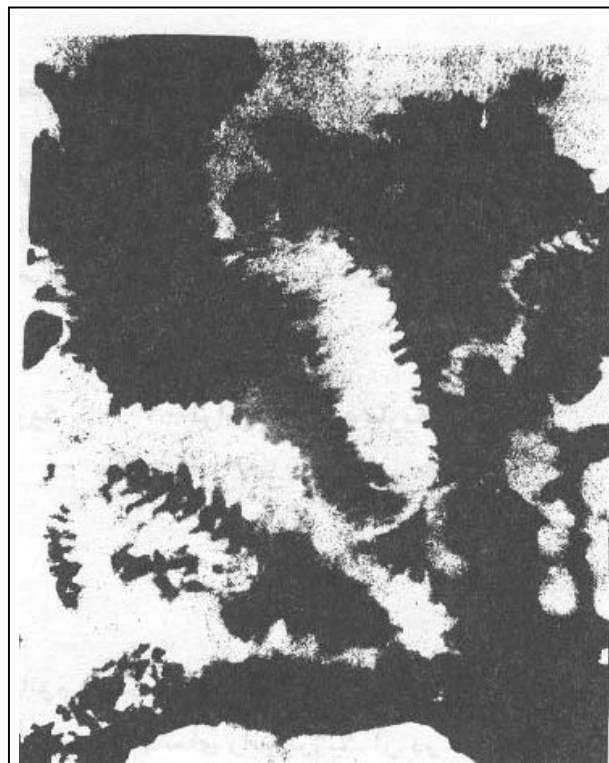
۱- نوع کاپیلری یا Simplex: کانالهای لنفاوی کوچکی هستند با پوشش آندوتلیال و حاوی مایع شفاف که اکثراً در پوست و بافت زیرجلدی ایجاد می‌شوند.

۲- نوع کاورنوز: کانالهای لنفاوی متسع، کیستیک و دارای کپسول فیبروز می‌باشند که اکثراً در پوست سر و گردن ایجاد می‌شوند ولی ممکن است در ناحیه خلف صفاق، مزانتر و ندرتاً احشاء نیز یافت گردند. بندرت ابعاد بزرگی پیدا می‌نمایند (۹ و ۱۰).

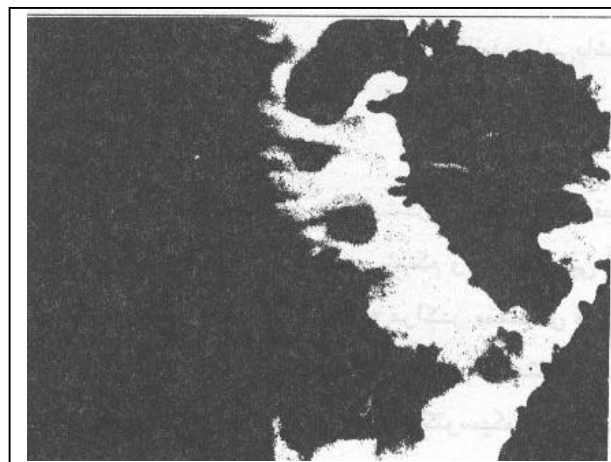
۳- نوع کیستیک یا Cystic hygroma: شامل کیست‌هایی با پوشش آندوتلیال می‌باشند که اکثراً در گردن و آگزیلا ایجاد می‌شوند.

لنفانژیوما ممکن است فاقد علامت باشد یا علائم دردناک شکمی ایجاد نماید. طیف علائم از دردهای تحت حاد شکمی - بخاطر اثر فشاری -، بندرت انسداد حاد و یا حتی تا علائم پریتونیت متفاوت است (۱۱ و ۱۲). همچنین تظاهر لنفانژیوما ممکن است بصورت آنمی - بعلت خونریزی روده‌ای -، هیپوپروتئینمی و هیپوگاماگلوبولینمی باشد (۱۳ و ۱۴). درمان لنفانژیوم رزکسیون جراحی قسمت (Segment) مبتلا می‌باشد (۷).

که همه آنها طبیعی گزارش شد. در آخرین مراجعه، جهت بیمار آزمایش ترانزیت روده باریک (با استفاده از باریم) درخواست گردید. در کلیشه‌های تهیه شده، ضایعات فضاگیر متعدد با ابعاد کوچک و همچنین حدود مشخص، هویدا گردید (تصاویر شماره ۱ و ۲).



تصویر شماره ۱- لنفانژیوم. ضایعات فضاگیر متعدد کوچک داخل مجرای و داخل جدار با حدود مشخص دیده می‌شود.



تصویر شماره ۲- لنفانژیوم با بزرگنمایی بیشتر نسبت به تصویر شماره ۱ (همان بیمار). حدود ضایعات کاملاً مشخص است.

منابع

- 1- Margulis AR, Burhenne HJ, Alimentary Tract radiology, fourth edition, C.V.Mosby, 1989, PP: 817-21.
- 2- Marshak RH, Linder AE, Radiology of the small intestine, second edition, W.B. Saunders, 1976, PP: 302-13.
- 3- Reeder MM, Benjamin F, Gamuts in Radiology, Audiovisual radiology of cincinnati INC., 1975, G-38,39,41.
- 4- Sutton D, Textbook of radiology & imaging sixth edition, Churchill livingstone, 1998, PP: 874-77.
- 5- Haubrich W.S, Kalser MH, Roth JLA, et al. Gastroenterology. Fourth edition, W.B Saunders 1985, P: 1895.
- 6- Ashley DJB. Evans Histological appearances of tumours. Fourth edition, Churchill livingstone. 1990, P: 98-99.
- 7- Sabiston DC. Textbook of Surgery. Fifteenth edition, W.B. Saunders, 1997, P: 1577.
- 8- Symmers W ST C. Systemic pathology. Third edition. Churchill livigstone. 1992, P: 1006-1009.
- 9- Tsuda K, Murakami T, Nakamra H, et al. Lymphangioma of the mesentery and small intestine: A case report showing a solid tumor with a cystic component on US & CT. Radiat Med 1994 Sep-oct, 12(5)PP: 241-43.
- 10- Cotran RS, Kumar V, Robbins SL, Pathological basis of disease, W.B Saunders, 1989, PP: 538-93.
- 11- Fundaro S, Medici L, Perrone S, et al., Cystic lymphangioma of the mesentery. A case of intestinal obstruction and a brief review of the literature. Minerva chir 1998 Nov, 53 (11)PP: 939-42.
- 12- Seki H, Ueda T, Kasuya T, et al., Lymphangioma of the jejunum and mesentery presenting with acute abdomen in an adult. J Gastroenterol, 1998, Feb, 33(1)PP: 107-11.
- 13- Barquist ES, Apple SK, Jensen DM, et al., Jejunal lymphangioma. An unusual cause of chronic gastrointestinal bleeding. Dig Dis Sci 1997 Jun; 42(6)PP: 1179-83.
- 14- Amadori G, Micciolo R, Poletti A. A case of intraabdominal multiple lymphangiomas in an adult in whom the immunological evaluation supported the diagnosis. Eur J Gastroenterol hepatol 1999 Mar, 11(3)PP: 347-51.

A CASE REPORT OF SMALL BOWEL LYMPHANGIOMA

¹
M. Ghafoori, MD

ABSTRACT

Lymphangiomas are rare benign tumors which involve the small bowel and produce multiple intraluminal and intramural filling defects. The patient is a 38 year old female which presented with abdominal discomfort and loss of appetite for 18 months, in small bowel transit exam mutiple small sharply demarcated intraluminal and intramural filling defects observed. After surgical resection of the involved bowel and pathologic exam, lymphangioma was diagnosed. It is impossible to differentiate these lesions from many of the other causes of filling defects by radiological examinations alone.

Key Words: 1) Small bowel lymphangioma 2) Small bowel transit

1) Assistant professor of radiology, Hashemi Nejad Hospital, Vanak sq. Iran University of Medical Sciences and Health Services, Tehran, Iran.