# ایجاد مدل زنوگرافت بومی تومور ویلمز در ایران و کاربردهای آن در توسعه مطالعات پیش بالینی

**دکتر احد محمدنژاد:** دستیار فوق دکترای تحقیقاتی پاتولوژی سرطان، مرکز تحقیقات سرطان انستیتو کانسر ایران، دانشگاه علوم پزشکی تهران، تهران، ایران.
mohamadnajad@yahoo.com
**دکتر عبدالمحمد کجباف زاده:** استاد و فوق تخصص جراحی ارولوژی اطفال، مرکز تحقیقات اورولوژی اطفال، دانشگاه علوم پزشکی تهران، تهران، ایران.
kajbafzd@sinatums.ac.ir
**دکتر محمدجواد محسنی:** پزشک عمومی، مرکز تحقیقات ارولوژی اطفال، دانشگاه علوم پزشکی تهران، تهران، ایران.mjmohseni@hotmail.com
**دکتر صمد محمدنژاد:** متخصص فارماکولوژی، مرکز تحقیقات تصویربرداری سلولی و مولکولی، دانشگاه علوم پزشکی تهران، تهران، ایران.
smuhammadnejad@gmail.com
**دکتر محمدعلی عقابیان:** استاد و متخصص فیزیک پزشکی، مرکز تحقیقات تصویربرداری سلولی و مولکولی، دانشگاه علوم پزشکی تهران، تهران، ایران.
oghabian@sina.tums.ac.ir
**دکتر فرخ تیرگری:** استاد و متخصص پاتولوژی، مرکز تحقیقات سرطان انستیتو کانسر ایران، دانشگاه علوم پزشکی تهران، تهران، ایران.ftirgari@sina.tums.ac.ir
**دکتر محمد واسعی:** استاد و متخصص پاتولوژی، مرکز تحقیقات ارولوژی اطفال، دانشگاه علوم پزشکی تهران، تهران، ایران.vasei@tums.ac.ir
**مهناز حدادی:** کارشناس ارشد آزمایشگاه، مرکز تحقیقات مدل‌های سرطان انستیتوکانسر ایران، تهران، ایران.mahnaz1464@yahoo.com
**دکتر ساناز ریسمانچی:** دکترای عمومی، مرکز تحقیقات سرطان انستیتو کانسر ایران، دانشگاه علوم پزشکی تهران، تهران، ایران.S.rismanchi88@gmail.com
***دکتر سعید امانپور:** دانشیار و متخصص جراحی دامپزشکی، مرکز تحقیقات مدل‌های سرطان انستیتوکانسر ایران، آزمایشگاه سرطان های تجربی، تهران، ایران (*نویسنده مسئول).
saeidamanpour@yahoo.com

تاریخ دریافت: ۹۱/۹/۳ تاریخ پذیرش: ۹۲/۷/۲۸

**چکیده**

**زمینه و هدف:** تومور ویلمز (نفروبلاستوما) یک نئوپلازی رویانی با منشاء بلاستمای نفروژنیک بوده و مهم ترین تومور کلیوی کودکان محسوب می گردد. در مواردی با نمای بافتی نامطلوب و هم چنین عود تومور، شانس بقاء کاهش می‌یابد. هم چنین عوارض دیررس ناشی از شیمی‌درمانی، جان شفا یافتگان تومور ویلمز را تهدید می کند. هدف این مطالعه، ایجاد مدل زنوگرافت بافت توموری مشتق شده از بیمار بوده تا بتوان با این مدل‌ها، آزمون‌های مقاومت به داروهای شیمی‌درمانی را در هر فرد مورد ارزیابی قرار داد.

**روش کار:** چهار بیمار مبتلاء به تومور ویلمز را انتخاب و نمونه تازه جراحی را به آزمایشگاه منتقل و پس از گذراندن مراحل کشت اولیه سلول های توموری و خالص سازی آن‌ها ، به ازای هر تومور، به ۱۰ سر موش بی موی فاقد تیموس به صورت زیر جلدی تلقیح گردیدند. سپس مراحل رشد آن‌ها ارزیابی شده و تومورها با میکروسکوپ نوری مورد مطالعه قرار گرفتند.

**یافته‌ها:** میزان تومورزایی در مدل زنوگرافتی تا ۷۰٪ گزارش گردید. هم چنین نتایج آسیب شناسی نشان داد که در اسلایدهای H&E، هر سه بخش اپیتلیالی، استرومایی و بلاستما وجود داشته و نتایج ایمونوهیستوشیمی نیز با مارکرهای CK، Desmin، Myogenin، WT-1 و Vimentin، نفروبلاستما را تأیید کردند.

**نتیجه‌گیری:** بررسی های هیستوپاتولوژیکی، اعتباربخشی به مدل زنوگرافت تومور ویلمز را مورد تأیید قرار داد. با توجه به این که این مدل برای اولین بار در ایران انجام پذیرفته است، از این رو می تواند پژوهشگران را به مطالعات درم آن ها ی انفرادی نفروبلاستوما و هم چنین ارزیابی آزمون‌های مقاومت تومور نسبت به داروهای شیمی درمانی رهنمون سازد.

**کلیدواژه‌ها:** تومور ویلمز، مدل زنوگرافت، اعتباربخشی

## مقدمه

تومور ویلمز (نفروبلاستوما) یک نئوپلازی رویانی با منشاء بلاستمای نفروژنیک بوده و مهم‌ترین تومور کلیوی کودکان محسوب می شود. این بیماری در بیشتر موارد به صورت اسپورادیک ظاهر شده و تنها ۲٪ از تومورهای ویلمز را نوع ارثی آن تشکیل می‌دهد (۲-۱). اوج شیوع سنی این تومور بین ۲ تا ۵ سالگی بوده و از نظر جنسیت چندان تفاوتی بین دختران و پسران وجود ندارد (۳). در سالیان اخیر استراتژی های نوین درمانی سبب شده اند که میزان بقاء کلی (Overall survival rate) بیماران به بالای ۹۰٪ برسد. با این حال در موارد عود مجدد و یا نوع بافتی با نمای نامطلوب (Unfavorable)، پیش آگهی هنوز ضعیف است

[ Downloaded from rjms.iums.ac.ir on 2025-07-19 ]

(۴). با توسعه پاتولوژی مولکولی، اغلب ژن های درگیر در این تومور شناسائی شده و مسیرهای اختلالات مولکولی آن تا حدودی مشخص گردیده است. مهم‌ترین ژن جهش یافته در بیش از یک سوم از بیماران، WT-1 می باشد. این ژن جزء ژن‌های عوامل نسخه برداری (Transcriptinal factors) محسوب شده و عملکرد آن سبب تکامل دستگاه اداراری – تناسلی می گردد. جایگاه این ژن بر روی کروموزوم 11p23 قرار داشته و در برخی از موارد، اختلالات آن با سندرم های دیگری مانند WAGR Syndrome همراه است (۵-۶). در تومور ویلمز، علاوه بر ژن WT-1، اختلال در ژن‌های دیگر مانند WT-2، IGF-2، CTNNB1 (کد کننده بتاکاتنین) نیز به کرات مشاهده می‌گردد (۸-۷). از نظر مورفولوژیکی، این تومور در اغلب موارد تک کانونی بوده و چند کانونی بودن بندرت دیده می شود. اگرچه تهاجم و گسترش سلول های توموری به داخل عروق خونی و لنفی در داخل کلیه، آن را شبیه چند کانونی می نماید (۱۰-۹). از نظر هیستوپاتولوژیکی، نمای بافتی کلاسیک سه گانه (Triphasic) آن شامل سلول‌های بلاستمایی، استرومایی و اپیتلیالی می‌باشد. هم چنین این سرطان به دو گروه با نمای بافتی مطلوب (Favorable) و نمای بافتی نامطلوب (Unfavorable) تقسیم بندی گردیده است (۱۱). ارزش ارزیابی با رنگ آمیزی ایمونوهیستوشیمی (IHC) در نفروبلاستوما محدود است، زیرا بروز بسیاری از پروتئین ها و اجزاء آن در نفروبلاستوما، مشابه کلیه بالغ می باشد (۱۲-۱۳). ارزش تشخیصی با میکروسکوپ الکترونی (EM) تنها در مواردی می تواند مطرح باشد که میزان دسترسی به بافت بسیار اندک است (۱۴-۱۵). با وجود این که اطلاعات بالینی همراه با نتایج هیستوپاتولوژیکی با ضریب اطمینان نسبتا بالایی نفروبلاستوما را تأیید می نمایند، اما در پاره ای از موارد تفریق بین نفروبلاستوما از نوروبلاستوما، آسان نبوده و نیازمند آسیب شناسان مجربی می‌باشد (۱۶).

در ایران به دلیل ثبت نشدن دقیق سرطان ها، اطلاعات متقنی از میزان شیوع آن در دسترس نیست. اما پاره ای از مطالعات نشان می دهند که این میزان، شبیه بسیاری از کشورهای در حال توسعه بوده و میزان بقا نسبت به سال های قبل بهتر شده است، اما هنوز با کشورهای توسعه یافته فاصله ای وجود دارد (۱۷).

امروزه تحقیقات پایه ای سرطان که از قابلیت ترجمه ای و تعمیم پذیری (Translational Research) بالایی برخوردارند، بسیار مورد توجه محققان قرار گرفته است. چنین مطالعاتی در تومور ویلمز می تواند آینده را به نفع بیماران رقم بزند. نکته اساسی که درمان نفروبلاستوما را با چالش جدی مواجه می نماید، عوارض دیررس ناشی از درمان است. زیرا در بسیاری از موارد مشاهده شده که شفا یافتگان تومور ویلمز، به علت عوارض دیررس درمانی، با سرطان های ثانویه و هم چنین با اختلالات قلبی – تنفسی و کلیوی مراجعه نموده اند (۱۸). این امر می تواند پژوهشگران را به استفاده از درمان های نوین و هدفمند جهت درمان با کمترین عوارض، رهنمون سازد.

در حال حاضر مدل های زنوگرافت تومورها که با استفاده از موش های بی موی فاقد تیموس (Athymic nude mice) ایجاد می‌گردند، بهترین مدل سرطان ها برای ارزیابی داروها در مرحله پیش بالینی آن‌ها محسوب می‌گردند. در این موش ها به دلیل نقص مادرزادی در تکامل بخش قشری تیموس، سیستم ایمنی سلولی توسعه نیافته و در نتیجه بدون تداخلات ایمونولوژیکی، سلول های سرطانی انسان در آن‌ها رشد می کند. مدل‌های زنوگرافت تومور ویلمز سبب افزایش دانش بشری در زمینه بیولوژی تومور ویلمز شده و این امکان را برای پژوهشگران فراهم ساخته که بتوانند علاوه بر شناسائی مسیرهای مولکولی این تومور، امکان ارزیابی‌های جدید پیش‌بالینی نیز برایشان فراهم گردد (۲۲-۱۹). متأسفانه به دلایل متعدد، رده سلولی استاندارد تومور ویلمز در دسترس نیست. زیرا این سلول های بدخیم پس از چندین پاساژ سلولی، دگرگون (Transformation) شده و از نظر بیولوژیکی با منشاء خود متفاوت می شوند (۲۳).



[ Downloaded from rjms.iums.ac.ir on 2025-07-19 ]

در این مطالعه بر آن شدیم تا برای نخستین بار در ایران، مدل زنوگرافت تومور ویلمز، مشتق شده از بافت بیماران را ایجاد و زمینه را برای پژوهش های فارماکولوژیکی، ژنتیکی و هم چنین ارزیابی فاز پیش بالینی داروهای سرطانی، مهیاء کنیم.

## روش کار

این مطالعه از نوع مطالعات تجربی (Experimental Study) محسوب می گردد. کلیه مراحل این مطالعه در مجتمع بیمارستانی امام خمینی تهران و در بازه زمانی زمستان ۱۳۸۹ تا بهار ۱۳۹۱ انجام گرفت.

مراحل این مطالعه به شرح زیر می باشد:

**الف) اخذ نمونه توموری:** نمونه های سرطانی از بافت اولیه ۴ بیمار مبتلا به تومور ویلمز در مرکز طبی اطفال دانشگاه علوم پزشکی تهران و پس از دریافت فرم رضایت نامه اخلاقی آگاهانه از والدین بیماران أخذ گردید. معیار ورود بیمار به مطالعه، اطمینان از اولیه بودن تومور و عدم سابقه شیمی درمانی و پرتودرمانی بود و برای جلوگیری از تداخل در گزارش آسیب شناسی بیمار، یک پاتولوژیست در اتاق عمل حضور داشت. قسمتی از نمونه بافت تازه توموری را در محیط کشت DMEM سرد حاوی ۲۰ درصد FBS، ۵۰ U/ml پنی سیلین و ۵۰ μg/ml استرپتومایسین سولفات، به آزمایشگاه سرطان های تجربی مرکز تحقیقات سرطان انستیتو کانسر ایران ارسال شد.

**ب) کشت اولیه سلول های تومور ویلمز:** قطعات تومور وزن گردیدند و در محلول DBSS (Sigma-Aldrich,USA) شستشو داده شدند. پس از جداسازی قطعات نکروتیک و عروق خونی، تومورها در داخل محلول DBSS با تیغ اسکالپل به اکسپلنت های (Explants) ۱ میلی متری تقسیم گردیدند. سپس، اکسپلنت های خردشده، ۳ مرتبه با DBSS شستشو داده شدند. به ازای هر فلاسک کشت سلولی ۲۵ سانتی‌متر مربعی، ۲۰ الی ۳۰ اکسپلنت انتقال داده شد و ۱ میلی لیتر محیط کشت DMEM/F12 (Invitrogen, USA) حاوی ۴۰ درصد FBS (Sigma-Aldrich, USA)، ۵۰ U/ml پنی سیلین (Sigma-Aldrich, USA) و ۵۰ μg/ml استرپتومایسین سولفات (Sigma-Aldrich, USA) به فلاسک ها افزوده گردید. در ادامه، فلاسک ها در دمای ۳۷ درجه سانتی گراد، رطوبت نسبی ۹۵ درصد و اتمسفر حاوی ۵ درصد دی اکسیدکربن انکوبه گردیدند. تا روز پنجم به شکل روزانه ۱ میلی لیتر محیط کشت کامل به فلاسک ها اضافه شد. فلاسک های کشت سلول هر روز از منظر مهاجرت سلول ها از اکسپلنت ها و تکثیر آن‌ها با میکروسکوپ اینورت مورد مطالعه قرار گرفتند.

**ج) خالص سازی اولیه سلول های توموری:** زمانی که سلول های خارج شده از اکسپلنت ها ۵۰ درصد مساحت کف فلاسک ها را فرا گرفتند، تریپسینیزه گردیده و پس از پاساژ دادن، به محیط کشت موجود در فلاسک ها تخلیه گردید. سپس سلول ها با PBS (Invitrogen, USA) شستشو داده شدند و به مدت ۳ دقیقه در معرض تریپسین ۰/۲۵ درصد و EDTA ۱ میلی‌مولار (Invitrogen, USA) در دمای ۳۷ درجه سانتی گراد قرار گرفتند. بعد از جدا شدن سلول ها از ته فلاسک، تریپسین با محیط کشت حاوی ۱۰ درصد FBS خنثی گردید. سوسپانسیون سلولی به دست آمده به مدت ۷ دقیقه با نیروی نسبی گریز از مرکز g ۲۰۰ سانتریفیوژ گردید و بعد از تعلیق مجدد، سلول ها با نسبت تحت کشت ۱ به ۳ به فلاسک های جدید منتقل شدند. قبل از تلقیح سلول ها به موش های بی موی فاقد سیستم ایمنی، خالص سازی نسبی سلول ها با ۳ پاساژ متوالی انجام شد. در جریان هر پاساژ، سلول ها از نظر مورفولوژی با میکروسکوپ اینورت مورد ارزیابی قرار گرفتند.

**د) بررسی تومورزایی در موش های بی موی فاقد تیموس:** به ازای هر تومور بیمار، ده سر موش بی موی فاقد تیموس با جنسیت نر و بازه سنی ۶ تا ۸ هفته انتخاب شدند. این موش ها در قفس های فیلتردار با تهویه مجزا در آزمایشگاه کاشت تومورهای تجربی بیمارستان امام خمینی نگهداری گردیدند. آب و غذای اتوکلاو شده به شکل ad libitum در اختیار حیوانات قرار داده می‌شد. با استفاده از پروتکل بیهوشی متعادل القا شده با کتامین ۱۰ درصد با دوزاژ ۱۰۰mg/kg و



[ Downloaded from rjms.iums.ac.ir on 2025-07-19 ]

زایلازین ۲ درصد با دوزاژ ۱۰mg/kg موش ها بیهوش شدند. سپس سوسپانسیون سلولی با دانسیته ۱۰۶ × ۵ سلول در ۱۰۰ میکرولیتر محیط کشت RPMI 1640 (Invitrogen, USA) و ۱۰۰ میکرولیتر ژل Matrix Extracellular (Invitrogen, USA) به فلانک موش ها تلقیح شد. هر دو روز یک بار، موش های مذکور پایش گردیدند و حجم تومورهای ایجاد شده با استفاده از کالیپر دیجیتالی اندازه گیری شد. هنگامی که حجم تومور به ۱۵۰۰ میلی متر مکعب رسید، موش ها اوتانازی شدند و تومور حاصله در فرمالین - بافر ۱۰ درصد تثبیت گردید. در تمام مراحل، اصول اخلاقی کار با حیوانات آزمایشگاهی رعایت گردید.

**ه) ارزیابی هیستوپاتولوژیکی و ایمونوهیستوشیمی تومورها:** سپس تومورها برای تعیین ماهیت و تأیید حفظ خصوصیات موجود در بدن بیمار اولیه، با رنگ آمیزی H&E و نشانگرهای ایمونوهیستوشیمی CK، Desmin، Myogenin، WT-1 و Vimentin (ساخت شرکت Dako دانمارک) مورد مطالعه قرار گرفتند. در آزمایشگاه پاتولوژی، ابتدا پروسس بافتی بر روی آن‌ها انجام گرفته و بلوک های پارافینی تهیه گردید. از هر بلوک برش هایی به ضخامت ۴ میکرون تهیه گردیده و به روش رنگ آمیزی IHC با آنتی بادی های ذکر شده مجاورت گردیدند. اسلایدهای H&E و IHC در زیر میکروسکوپ مطالعه گردیدند. در اسلایدهای H&E نمای بلاستمی، اپیتلیالی و استرومالی مورد توجه قرار گرفت. در اسلایدهای IHC، میزان رنگ پذیری (Immunoreactivity) با توجه به نوع نشانگر، مورد توجه قرار گرفت.

در تمام مراحل مطالعه، به نتیجه پاتولوژیکی بیمار نیز توجه گردید تا چنان چه گزارش آسیب شناسی بیمار، نفروبلاستوما نباشد، آن نمونه از مطالعه حذف گردد.

## یافته ها

بر پایه گزارش آسیب شناسی بیماران، یکی از چهار تومور اخذ شده از نوع Clear Cell Sarcoma of the Kidney بود که از مطالعه کنار گذاشته شد. جداسازی سلول ها از تومور أخذ شده از بیماران با تکنیک Primary Explant با موفقیت اجرا شده (شکل ۱) و سلول ها با پاساژهای متوالی خالص سازی گردیدند. (شکل ۲). سلول های أخذ شده از یکی از بیماران بالاترین درصد تومورزایی (Take rate) را داشته، به طوریکه به حدود ۷۰٪ رسید (شکل ۳). منحنی کینتیک رشد تومورهای زنوگرافت مذکور در شکل ۴ ترسیم گردیده اند.

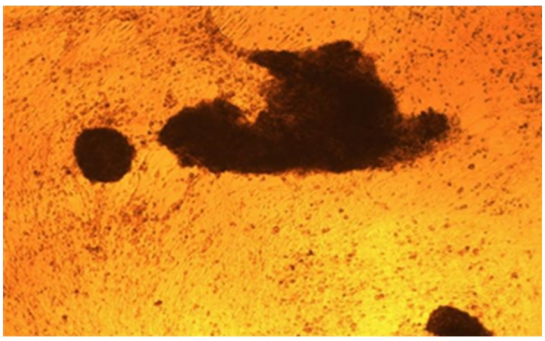

شکل ۱- جداسازی سلول‌های موجود در بافت تومور با تکنیک اکسپلنت اولیه. پیکان‌ها نشان‌دهنده اکسپلنت‌های توموری می‌باشند. (درشت‌نمایی ۴۰×)

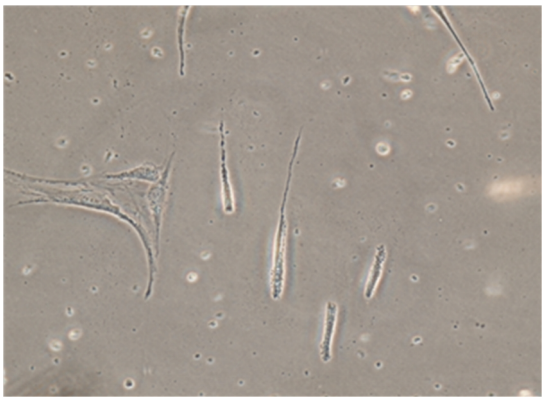

شکل ۲- سلول‌های خالص‌سازی شده تومور ویلمز بعد از سه‌بار پاساژ

شکل ۳- مدل زنوگرافت تومور ویلمز در موش بی‌موی فاقد تیموس



[ Downloaded from rjms.iums.ac.ir on 2025-07-19 ]

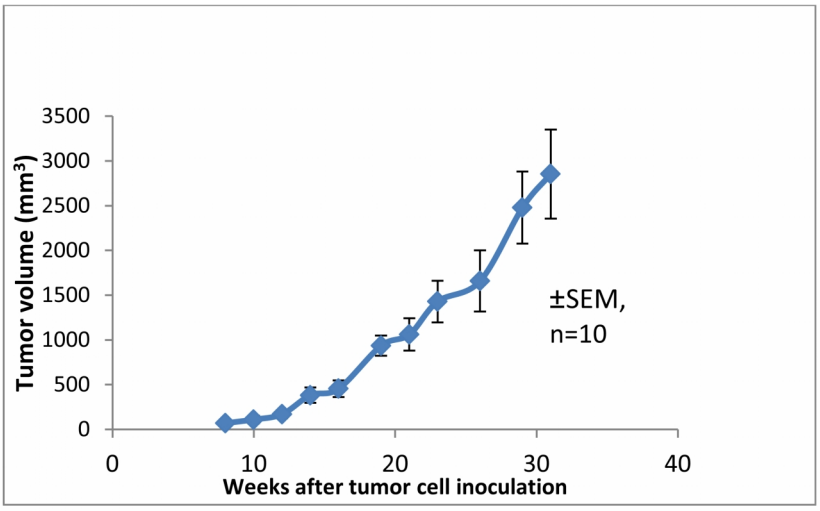


شکل ۴- منحنی کینتیک رشد تومور زنوگرافت سلول‌های جداشده از بیمار

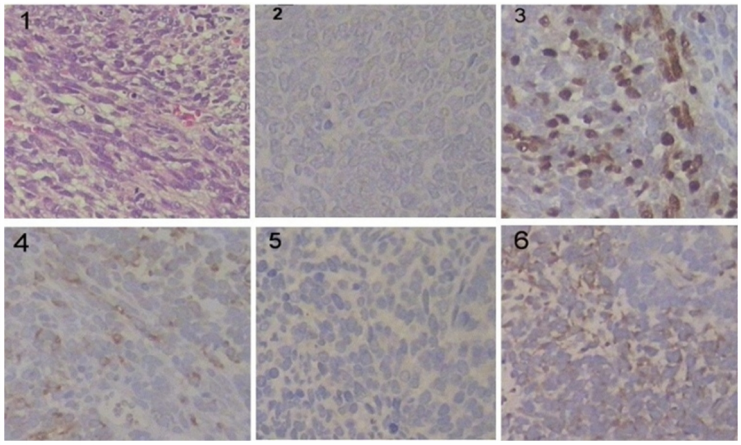


شکل ۵- عکس‌های میکروسکوپی از مدل زنوگرافت ویلمز؛ اسلاید ۱ که نمایی با رنگ‌آمیزی *H&E* را نشان می‌دهد. اسلاید شماره ۲ رنگ‌آمیزی *IHC* با نشانگر *WT-1* را نشان می‌دهد و منفی است. اسلاید ۳ که رنگ‌آمیزی *IHC* با نشانگر *Myogenin* نشان داده و مثبت قوی می‌باشد. اسلاید ۴ رنگ‌آمیزی شده با نشانگر *Desmin* را نشان داده و حاکی از مثبت بودن می‌باشد. اسلاید ۵ رنگ‌آمیزی *IHC* با نشانگر *CK* را نشان داده و منفی است. اسلاید شماره ۶ رنگ‌آمیزی *IHC* با مارکر *Vimentin* را نشان داده و مثبت می‌باشد. در مجموع می‌توان از نتایج ایمونوهیستوشیمی چنین برداشت نمود که تومور اولیه بیمار از زیر گروه مولکولی با غالبیت استرومال بوده است.

مطالعات میکروسکوپیکی (شکل ۵) نشان داد که تومور زنوگرافت از نظر رنگ آمیزی H&E، خصوصیات هیستومورفولوژیکی اولیه خود را حفظ کرده است. بطوریکه هر سه بخش اپیتلیالی، استرومایی و بلاستمایی را نشان می دادند. نتایج IHC نیز با آنتی بادی های CK، Desmin، Myogenin، WT-1 و Vimentin گویای آن بود که میزان بروز هر نشانگر از مثبت قوی تا مثبت ضعیف متفاوت بوده و در برخی موارد نیز منفی بود. نشانگر WT-1 در حدود ۶۰٪ از تومورهای زنوگرافت، از مثبت ضعیف تا مثبت قوی گزارش گردید.

## بحث و نتیجه‌گیری

امروزه پژوهشگران به اهمیت مدل زنوگرافت بافت تومور مشتق شده از بیمار (Patient-derived tumor tissue – PDTT)، برای توسعه و پیشبرد درمان سرطان ها تأکید می ورزند. موش های بی موی فاقد تیموس بصورت مادرزادی یک موتاسیون در ژن FOX-1 داشته و در نتیجه بخش قشری تیموس تشکیل نگردیده و لنفوسیت های نوع T در آن‌ها به بلوغ عملی نمی رسند. این موش ها به همراه موشهای نقص ایمنی مرکب شدید (Sever combined immunodeficiency – SCID)، در تحقیقات پایه ای و پیش بالینی



[ Downloaded from rjms.iums.ac.ir on 2025-07-19 ]

سرطان ها بکار می روند.

اپیدمیولوژی نفروبلاستوما در ایران چندان مطالعه نگردیده است، اما سید احدی و همکاران؛ در یک مطالعه گذشته نگر ۱۰ ساله، نشان داد که سن متوسط کودکان در زمان تشخیص، ۴۵/۵ ماهگی بوده و بالای ۵۴٪ از آن‌ها دارای نمای بافتی مطلوب می باشند. هم چنین پس از طی ۴ سال اولیه بعد از درمان، در بالای ۷۰٪ عود مجدد مشاهده نگردید (۱۷). فرانوش و همکاران؛ پرونده ۱۷۵ بیمار دارای تومور ویلمز را بین سال های ۲۰۰۳–۱۹۹۰ میلادی مورد بررسی قرار دادند. آن‌ها میزان بقاء ۵ ساله را در حدود ۷۶٪ ذکر نمودند (۲۴). Yoa و همکاران؛ چنین مطالعه ای را در شرق چین انجام داده و نتایجی مشابه با ایران بدست آورده و ذکر کردند که میزان بقاء بیماران پائین تر از کشورهای توسعه یافته می باشد (۲۵).

هر چند که پائین بودن میزان بقاء در کشورهای در حال توسعه نسبت به کشورهای توسعه یافته دور از منطق نبوده و عواملی مانند تشخیص دیررس و نگرفتن درمان های استاندارد در این پروسه دخیل می باشند، اما عوامل ژنتیکی و جغرافیایی نیز می توانند در میزان اثربخشی درمان، تأثیرگذار بوده باشند (۲۶). در رخداد تومور ویلمز، عوامل ژنتیکی و اختلال در مسیرهای بیولوژیکی، نقش بارزی دارند (۸-۵). بدون شک شناخت هرچه بهتر این مسیرهای مولکولی، پژوهشگران را برای کنترل هرچه بهتر تومور ویلمز یاری خواهند نمود. از ۵ دهه قبل که ایجاد رده های مختلف سلولی سرطان های مورد توجه محققان قرار گرفته است، مدل زنوگرافت تومور ویلمز نیز در کنار سایر مدل‌های سرطانی، در حال توسعه بوده و در حال حاضر بسیاری از آزمون‌های پیش بالینی و هم چنین مطالعات پایه‌ای تومور ویلمز بر روی این مدل‌ها انجام شده است. Abramson و همکاران در سال ۲۰۰۳، به اثر درمانی Pigment epithelium-derived factor (PEDF) را در مدل ارتوتاپیک تومور ویلمز تأکید کردند (۱۹). Bielen و همکاران نیز بر اهمیت اثر مهار گیرنده رشد شبه انسولینی (IGFR-1) در مدل ارتوتاپیک زنوگرافت تومور ویلمز، تأکید کردند (۲۰). Pinthus و همکاران نیز با مطالعه بر روی مدل زنوگراقت تومور ویلمز، نشان دادند که گیرنده رشد اپی‌تلیالی-۲ (HER-2) متحمل موتاسیون شده و بر اهمیت مهار این گیرنده برای درمان این بیماران تأکید نمودند (۲۱).

اگر چه Li و همکاران در سال ۲۰۰۹، اعلام کردند اولین مدل زنوگرافت ارتوتاپیک با استفاده از رده سلولی WiT49 ایجاد نمودند (۲۲). اما با وجود تلاش‌های متعدد د این موضوع، در حال حاضر رده سلولی استاندارد نفروبلاستوما ایجاد نشده است. زیرا این رده های سلولی ناپایدار بوده و اخیرا Giner و همکاران؛ نشان دادند که پس از پاساژ چهارم تومورها، سلول های توموری متحمل تغییر از نوع Epithelial mesenchymal transition (EMT) شده و میزان سلول های شبه دوکی (Spindle-Like) افزایش می یابد (۲۳). با این وجود در حال حاضر و در اغلب آزمون‌های فارماکولوژیکی برای تومور ویلمز، از مدل زنوگرافت PDTT استفاده می گردد.

نتایج این مطالعه حکایت از همسو بودن تومورهای زنوگرافتی ایحاد شده با نوع بافتی بیمار دارد. در بررسی اسلایدهای H&E، وجود دو و یا سه فاز از بخش سه گانه اپی تلیالی، استرومائی و بلاستمائی مشاهده گردید. در این مطالعه از چندین آنتی بادی IHC برای کمک به تأیید تومور ویلمز استفاده گردید. واسعی و همکاران از ایران؛ نشان دادند که هنوز نشانگر ایمونوهیستوشیمی قاطعی برای تأیید تومور ویلمز معرفی نشده است (۱۲). با این حال نشانگرهایی وجود دارند که علاوه بر اینکه در تمایز موارد مشکوک تومور ویلمز، کمک کننده هستند، در شناخت مسیرهای مولکولی و ژن های درگیر در این فرایند کمک کننده می باشند (۲۳). ژن WT-1 علاوه بر نفروبلاستوما، در برخی از لوکمی ها نیز متحمل جهش می گردد (۲۸). با وجود غیر اختصاصی بودن آن، میزان ایمونوراکتیویته در ۶۰٪ از مدل زنوگرافت مثبت گزارش گردید. CK یک نشانگر اپی تلیالی بوده و در برخی از تومورهای ویلمز بروز می نماید. در چند سال اخیر برای تومور ویلمز دو دسته زیر گروه مولکولی تبیین شده است. در



[ Downloaded from rjms.iums.ac.ir on 2025-07-19 ]

دسته اول سلول های استرومالی غالب بوده و در زیر گروه دوم، با بخش بلاستمال غالبیت دارد (۲۹ و ۲۷). در زیر گروه بلاستمال، CK بصورت قوی بیان می گردد که نشانگر تمایز در مسیر اپی تلیالی می باشد (۳۰ و ۲۷). Desmin یک نشانگر پروتئینی از نوع فیلامان های بینابینی تیپ III بوده و توسط ژن DSE کدگذاری می شود. ظهور آن در تومور ویلمز، مؤید ساختار عضلانی در بافت می باشد. از طرفی، Myogenin نیز یک نشانگر عضلات اسکلتی می باشد. در نفروبلاستوما بروز این دو نشانگر، حکایت از وجود ساختاری عضلانی در داخل سلول های توموری بوده و اغلب در نوع زیر گروه استرومالی مشاهده می‌گردد (۲۳). Vimntin نیز یک نشانگر فیلامان های بینابینی تیپ III بوده که در بافت هایی با منشأ مزانشیمی ظاهر می شود. این نشانگر در بخش استرومایی و بلاستمایی بکرات دیده می شود (۳۱ و ۲۷) (شکل ۵).

این مطالعه نشان داد که میزان اعتباربخشی (Validity) مدل زنوگرافتی PDTT بالا بوده و تقریبا خصوصیات تومور اولیه را بخوبی حفظ نموده است. ایجاد این مدل از سرطان، پژوهشگران را قادر می سازند که علاوه بر مطالعات انکولوژی پایه ای، مرحله پیش بالینی داروهای جدید ضد سرطان را به پیش ببرند. از سوی دیگر در چندین سال اخیر با روشن تر شدن ابهامات در زمینه فارماکوژنومیکس، امید می رود که محققان بتوانند دستورالعمل هایی جهت ارزیابی درمان های انفرادی با این مدل ها، در دستور کار خود قرار بدهند. در صورت به ثمر رسیدن نتایج این فرضیه، می توان پیش بینی کرد که میزان عوارض دیررس شیمی درمانی در شفا یافتگان از نفروبلاستوما کاهش و میزان بقاء، افزایش یابد.

مهم‌ترین محدودیتی که مدل زنوگرافتی PDTT تومور ویلمز با آن روبرو بوده و می تواند در ارزیابی آزمون درمان های انفرادی، چالش زا باشد، سرعت پائین رشد تومورها است. چنانچه که در شکل شماره ۴ مشاهده می گردد، کینتیک رشد تومور آهسته بوده و بالغ بر ۶ ماه می باشد. بر طبق پروتکل های استاندارد درمان تومور ویلمز، آغاز درمان های ادجونت، بسیار زودتر از کنتیک رشد مدل زنوگرافتی PDTT است. اگرچه ارزیابی حساسیت و یا مقاومت سلول های توموری نسبت به داروهای شیمی درمانی در محیط in vitro نیز مطرح است، اما قطعا ارزش نتایج in vivo، بالاتر خواهد بود. پیشنهاد می گردد در مطالعات آتی برای کاهش این محدودیت، از داربست بافتی و یا فاکتورهای رشد بهره گرفته و هر گونه تغییر در مسیرهای مولکولی ناشی از آن بدقت زیر نظر قرار گیرد.

## تقدیر و تشکر

نویسندگان این مقاله از پرسنل آزمایشگاه ایمونوهسیتوشیمی انستیتو کانسر ایران به خصوص سرکار خانم ساقی وزیری کمال تشکر خود را اعلام نموده و این مطالعه با حمایت‌های دانشگاه علوم پزشکی تهران به اتمام رسید.

## منابع

1. Md Zin R, Murch A, Charles A. Pathology, genetics and cytogenetics of Wilms' tumour. Pathology; 2011.43(4):302-3012.
2. Varna A. Wilms' tumor in children: an overview. Nephron Clin Pract; 2008.108(2):c83-90.
3. Israels T. Wilms tumor in Africa: challenges to cure. Pediart Blood Cancer; 2012 Jan.58(1):3
4. Tucci S Jr, Cologna AJ, Suaid HJ, Valera ET, Tirapelli LF, Paschoalin EL, Martins AC. Results of novel strategies for treatment of Wilms' tumor. Int Braz J Urol; 2007.33(2):195-201.
5. Buckley KS. Pediatric genitourinary tumors. Curr Opin Oncol; 2012 May;24(3):291-6.
6. Wang H, Shen Y, Sun N, Jiang YP, Li ML, Sun L. Identification and analysis of mutations in WTX and WT1 genes in peripheral blood and tumor tissue of children with Wilms' tumor. Chin Med J(Eng); 2012.125(10):1733-9.
7. Clark PE, Polosukhina D, Love H, Correa H, Coffin C, Perlman EJ, de Caestecker M, et al. β-Catenin and K-RAS synergize to form primitive renal epithelial tumors with features of epithelial Wilms' tumors. Am J Pathol; 2011.179(6):3045-55.
8. Royer-Pokora B. Genetics of pediatric renal tumors. Pediatr Nephrol; 2012. Mar 30. [Epub ahead of print].
9. Hennigar RA, O'Shea PA, Grattan-Smith JD. Clinicopathologic features of nephrogenic rests and



[ Downloaded from rjms.iums.ac.ir on 2025-07-19 ]

nephroblastomatosis. Adv Ant Pathol 2001;8(5):276-89.

10. Cushing B, Slovis TL. Imaging of Wilms' tumor: what is important! Urol Radiol; 1992.14(4):241-51.

11. Hamilton TE, Shamberger RC. Wilms tumor: recent advances in clinical care and biology. Semin Pediats Surg; 2012.21(1):15-20.

12. Vasei M, Moch H, Mousavi A, Kajbafzadeh AM, Sauter G. Immunohistochemical profiling of Wilms tumor: a tissue microarray study. Appl Immunohistochem Mol Morphol; 2008.16(2):128-34.

13. Goregaonkar R, Shet T, Ramadwar M, Chinoy R. Critical role of fine needle aspiration cytology and immunocytochemistry in preoperative diagnosis of pediatric renal tumors. Acta Cytol; 2007.51(5):721-9.

14. Gregory MA, Hadley GP. The evolution of biofilms in venous access devices implanted in children with Wilms' tumour. Pediatr Surg Int 1998;13(5-6):400-5.

15. Brahmi U, Srinivasan R, Komal HS, Joshi K, Gupta SK, Rajwanshi A. Comparative analysis of electron microscopy and immunocytochemistry in the cytologic diagnosis of malignant small round cell tumors. Acta Cytol; 2003.47(3):443-9.

16. Sharmal S, Mishra K. Limitations in the diagnosis of childhood teratoid lesions on fine needle aspiration cytology. Acta Cytol; 2010. 54(2):142-7.

17. Seyed-Ahadi MM, Khaleghnejad-Tabari A, Mirshemirani A, Sadeghian N, Amonollahi O. Wilms' tumor: a 10 year retrospective study. Arch Iran Med; 2007 Jan.10(1):65-9.

18. Sasso G, Greco N, Murino P, Sasso FS. Late toxicity in Wilms tumor patients treated with radiotherapy at 15 years of median follow-up. J Pediart Hematol Oncol; 2010.32(7): 264-7.

19. Abramson LP, Stellmach V, Doll JA, Cornwell M, Arensman RM, Crawford SE. Wilms' tumor growth is suppressed by antiangiogenic pigment epithelium-derived factor in a xenograft model. J Pediatr Surg; 2003. 38(3):336-42.

20. Bielen A, Box G, Perryman L, Bjerke L, Popov S, Jamin Y, Jury A, Valenti M, Brandon Ade H, Martins V, Romanet V, Jeay S, Raynaud FI, Hofmann F, Robinson SP, Eccles SA, Jones C. Dependence of Wilms tumor cells on signaling through insulin-like growth factor 1 in an orthotopic xenograft model targetable by specific receptor inhibition. Proc Natl Acad Sci U S A; 2012 15.109(20):E1267-76

21. Li MH, Yamase H, Ferrer F. Characterization of a WiT49 cell line derived orthotopic model of Wilms tumor. Pediatr Blood Cancer; 2010. 54(2):316-8.

22. Pinthus JH, Fridman E, Dekel B, Goldberg I, Kaufman-Francis K, Eshhar Z, Harmelin A, Rechavi G, Mor O, Ramon J, Mor Y. ErbB2 is a tumor associated antigen and a suitable therapeutic target in Wilms tumor. J Urol; 2004,172(4 Pt 2):1644-8.

23. Giner F, Machado I, Noguera R, Villamon E, Pellin A, Calabuig-Farinas S, Peydro-Olaya A. et al. The epithelial mesenchymal transition process in wilms tumor: a study based on a xenograft model. Appl Immunohitochem Mol Morphol; 2011.19(4):369-75.

24. Faranoush M, Bahoush G.R, Mehrvar A, Hejazi S, Vossough P, Hedayatiasa A, et al. Wilm's Tumor: Epidemiology and Survival. Res. J. Biol. Sci; 2009. 4 (1): 86-89.

25. Yao W, Li K, Xiao X, Gao J, Dong K, Xiao X, Lv Z. Outcomes of Wilms' tumor in eastern China: 10 years of experience at a single center. J Invest Surg; 2012 Jun.25(3):181-5.

26. Savonarola A, Palmirotta R, Guadagni F, Silvestris F. Pharmacogenetics and pharmacogenomics: role of mutational analysis in anti-cancer targeted therapy. Phrmacogenomics J; 2012 Aug.12(4):277-86.

27. Schumacher V, Schuhen S, Sonner S, Weirich A, Leuschner I, Harms D, et al. Two molecular subgroups of Wilms' tumors with or without WT1 mutations. Clin Cancer Res; 2003.9(6):2005-2014.

28. Reinhardt D, von Neuhoff C, Sander A, Creutzig U. [Genetic Prognostic Factors in Childhood Acute Myeloid Leukemia.]. Kin Padiatr; 2012.20. [Epub ahead of print]

29. Royer-Pokora B, Busch M, Beier M, Duhme C, de Torres C, Mora J, et al. Wilms tumor cells with WT1 mutations have characteristic features of mesenchymal stem cells and express molecular markers of paraxial mesoderm. Hum Mol Gent; 2010 1.19(9):1651-68.

30. Kinoshita Y, Takasu K, Yuri T, Yoshizawa K, Uehara N, Kimura A, et al.Two cases of malignant peritoneal mesothelioma without asbestos exposure: cytologic and immunohistochemical features. Ann Diagn Pathol; 2012 Jul 9. [Epub ahead of print].

31. Brown KW, Charles A, Dallosso A, White G, Charlet J, Standen GR, Malik K. Characterization of 17.94, a novel anaplastic Wilms' tumor cell line. Cancer Gent; 2012.205(6):319-26.



[ Downloaded from rjms.iums.ac.ir on 2025-07-19 ]

# Establishment of autochthonous xenograft model of Wilms' tumor in Iran and its application in development of preclinical studies

**Ahad Muhammadnejad,** Postdoc-Fellowship, Cancer Research Center, Cancer Institute of Iran, Tehran University of Medical Sciences, Tehran, Iran. mohamadnajad@yahoo.com
**Abdol-Mohammad Kajbafzadeh,** MD. Pediatric Urology Research Center, Children's Center of Excellence, Department of Pediatric Urology, Tehran University of Medical Sciences, Tehran, Iran. kajbafzd@sinatums.ac.ir
**Mohammad-Javad Mohseni,** MD. Pediatric Urology Research Center, Children's Center of Excellence, Department of Pediatric Urology, Tehran University of Medical Sciences, Tehran, Iran. mjmohseni@hotmail.com
**Samad Muhammadnejad,** PhD. Research Center for molecular and cellular Imaging, Tehran University of Medical Sciences, Tehran, Iran. smuhammadnejad@gmail.com
**Mohammad-Ali Oghabian,** PhD. Research Center for molecular and cellular Imaging, Tehran University of Medical Sciences, Tehran, Iran**.** oghabian@sina.tums.ac.ir
**Farrokh Tirgari,** MD. Cancer Research Center, Cancer Institute of Iran, Tehran University of Medical Sciences, Tehran, Iran. ftirgari@sina.tums.ac.ir
**Mohammad Vasei,** MD. Pediatric Urology Research Center, Children's Center of Excellence, Department of Pediatric Urology, Tehran University of Medical Sciences, Tehran, Iran. vasei@tums.ac.ir
**Mahnaz Haddadi,** MSc. Cancer Models Research Center, Cancer Institute of Iran, Tehran University of Medical Sciences, Tehran, Iran. mahnaz1464@yahoo.com
**Sanaz Rismanchi,** DVM. Cancer Models Research Center, Cancer Institute of Iran, Tehran University of Medical Sciences, Tehran, Iran. S.rismanchi88@gmail.com
***Saeid Amanpour,** DVM- DVSc. Cancer Models Research Center, Cancer Institute of Iran, Tehran University of Medical Sciences, Tehran, Iran (*Corresponding author). saeidamanpour@yahoo.com

## Abstract

**Background**: Wilms' tumor (nephroblastoma) is the most common renal malignancy of childhood. This cancer is considered as an embryonal neoplasm that arises from nephrogenic blastemal. Despite advances in therapeutic success, survival rate is still not satisfactory in tumors with unfavorable histology and recurrent cases. On the other hand, late adverse effects of chemotherapy threaten the life of Wilms' tumor survivors. The present study aimed to establish a patient-derived tumor tissue xenograft for utilizing in individualized chemosensitivity assay.
**Methods**: Fresh tumor specimens of 4 patients with Wilms' tumor were obtained by cytoreductive surgery, and after primary culture and initial purification of neoplastic cells, the cells of each tumor were subcutaneously inoculated to 10 athymic nude mice. Growth characteristics of established models were assessed and the tumors were studied by light microscopy.
**Results**: Tumor take rate was reported 70%. Pathological examination illustrated the presence of all epithelial, stromal and blastemal parts in H&E staining. Immunohistochemical study with CK, desmin, myogenin, WT-1 and vimentin markers confirmed nephroblastoma.
**Conclusion**: Histopathological study approved the validity of patient-derived tumor tissue xenograft model of Wilms' tumor. Since this model has been established for the first time in Iran, thus it can be considered as a useful research tool for personalized treatment of nephroblastoma and chemoresistance assays.

**Keywords**: Wilms' tumor, Xenograft model, Validity

[ Downloaded from rjms.iums.ac.ir on 2025-07-19 ]