

میزان بروز غشایی پروتئین HER2 در سرطان سلول قاعده‌ای پوست در مقایسه با پوست طبیعی حاشیه‌ی تومور به روش ایمونوهیستوشیمی

دکتر سهیلا نصیری: دانشیار و متخصص پوست، مرکز تحقیقات پوست، دانشگاه علوم پزشکی شهید بهشتی، تهران، ایران.
 *دکتر نسرین شایانفر: دانشیار و متخصص پاتولوژی، دستیار فلوشیپ درماتوپاتولوژی، دانشگاه علوم پزشکی شهید بهشتی، تهران، ایران، (*نویسنده مسئول).
 دکتر زهرا اسدی کنی: متخصص پاتولوژی و فلوشیپ درماتوپاتولوژی، دانشگاه علوم پزشکی شهید بهشتی، تهران، ایران.
 شیما یونس پور: دانشجوی دکتری تخصصی آمار زیستی، گروه اپیدمیولوژی و آمار زیستی، دانشکده بهداشت، دانشگاه علوم پزشکی تهران، تهران، ایران.

تاریخ پذیرش: ۹۱/۱۲/۱۳

تاریخ دریافت: ۹۱/۱۱/۲۷

چکیده

زمینه و هدف: سرطان سلول قاعده‌ای پوست (Basal Cell Carcinoma-BCC) شایع‌ترین سرطان بدن و پوست می‌باشد. تشخیص در مراحل اولیه می‌تواند با درمان قطعی همراه باشد ولی برخی از انواع BCC، به خصوص نوع انفلتراتیو قادر به تهاجم عمقی، عودهای مکرر و تخریب وسیع بافتی می‌باشند. لذا تعیین عوامل موثر در بروز، و تشخیص آن از اهمیت ویژه‌ای برخوردار است. بروز افزایش یافته پروتئین HER2، یکی از عوامل مهم پیش‌آگهی در سرطان‌های نواحی مختلف بدن است. هدف این مطالعه، تعیین میزان بروز غشایی پروتئین HER2 در نمونه‌های BCC در مقایسه با پوست طبیعی حاشیه‌ی این تومورها است.

روش کار: این مطالعه به صورت مقطعی انجام شد. هشتاد نمونه‌ی بافتی با تشخیص BCC دارای پوست طبیعی به اندازه‌ی ۲ میلی‌متر در حاشیه تومور وارد مطالعه شد. جهت بررسی میزان بروز غشایی پروتئین HER2 در نمونه‌های BCC در مقایسه با پوست طبیعی حاشیه‌ی تومور، از روش ایمونوهیستوشیمی استفاده گردید.

یافته‌ها: از ۸۰ نمونه‌ی تحت بررسی، ۳۴ (۴۲/۵٪) نمونه مربوط به زنان و ۴۶ نمونه (۵۷/۵٪) مربوط به مردان بود. رنگ‌پذیری غشای سلولی در ۴۴ نمونه (۵۵٪) از ۸۰ نمونه‌ی پوست سالم حاشیه‌ی تومور و در ۶ مورد (۷/۵٪) از نمونه‌ی BCC مشاهده شد. از نظر آماری، نسبت رنگ‌پذیری غشای سلولی (بروز پروتئین HER2) در نمونه‌های پوست سالم حاشیه‌ی تومور به طور معنی‌داری بیشتر از نسبت رنگ‌پذیری غشای سلولی در نمونه‌های BCC بود (آزمون مک‌نمار و آزمون رتبه علامت دار ویلکاکسون، $p < 0/0001$). از نرم‌افزار SPSS جهت آنالیز آماری داده‌ها استفاده شد.

نتیجه‌گیری: با توجه به یافته‌های موجود، به نظر می‌رسد که تغییر بروز پروتئین HER2 ممکن است در بروز BCC نقش داشته و می‌تواند به عنوان یک مارکر تشخیصی منفی در BCC استفاده گردد.

کلیدواژه‌ها: سرطان سلول قاعده‌ای پوست، پروتئین HER2، بروز غشایی، روش ایمونوهیستوشیمی.

مقدمه

سرطان سلول قاعده‌ای پوست (Basal Cell Carcinoma (BC) شایع‌ترین سرطان بدن و پوست می‌باشد. منظور از BCC نوعی از سرطان پوست است که از لایه‌ی بازال اپیدرم منشا گرفته و تهاجم به درم توسط سلول‌های تومورال با آرایش نردبانی در محیط و وجود شکاف در اطراف دستجات توموری مشخص می‌شود. این سرطان به ندرت متاستاز می‌دهد ولی قادر به ایجاد تخریب و تغییر شکل وسیعی است (۱). اگر چه تشخیص این بیماری در مراحل اولیه می‌تواند با درمان قطعی همراه باشد ولی برخی از انواع آن به خصوص نوع انفلتراتیو قادر به تهاجم عمقی، عودهای مکرر و تخریب وسیع بافتی می‌باشد. لذا بررسی عوامل موثر در بروز و تشخیص

آن از اهمیت ویژه‌ای برخوردار است. بروز افزایش یافته پروتئین HER2، یکی از عوامل مهم پیش‌آگهی در سرطان‌های نواحی دیگر بدن از جمله سرطان پستان محسوب می‌شود. این پروتئین که ErbB-2 نیز نامیده می‌شود، یک گیرنده‌ی داخل غشایی سلولی با خاصیت تیروزین کینازی می‌باشد و در حالت عادی در سطح همه سلول‌های طبیعی وجود دارد. این پروتئین، گیرنده‌ی فاکتور رشد اپیدرمی است و سبب افزایش خاصیت تهاجمی سرطان‌ها به ویژه سرطان پستان می‌شود. این پروتئین از خانواده پروتئین‌های Erb-B است و توسط ژن ERBB2 کد می‌شود. پروتئین HER2 به طور طبیعی در مسیرهای انتقال سیگنالی که منجر به رشد و تمایز سلول می‌شوند نقش دارد (۲). ژن

لام‌های مربوط به نمونه‌ها از بایگانی بخش پاتولوژی استخراج شد. لام‌ها مورد ارزیابی مجدد قرار گرفت و نوع آن از نظر هیستوپاتولوژی تعیین شد. در صورت بد بودن کیفیت برش اولیه، برش مجدد از نمونه‌ها تهیه شد. سپس بهترین بلوک (از نظر مقدار و کیفیت بافت تومور) جهت رنگ آمیزی ایمونوهیستوشیمی انتخاب گردید. تنها نمونه‌هایی وارد مطالعه شد که علاوه بر تومور، در حاشیه دارای پوست طبیعی به اندازه‌ی ۲ میلی متر بودند. در صورت عدم تشخیص BCC در بازبینی مجدد، ناکافی بودن بافت باقیمانده در برش مجدد و عدم وجود مقدار کافی از پوست طبیعی در حاشیه‌ی تومور، آن مورد از مطالعه حذف گردید.

انجام رنگ‌آمیزی ایمونوهیستوشیمی بر روی بلوک‌های پارافینی مناسب حاوی بافت تومورال، به روش nvision در آزمایشگاه پاتولوژی بیمارستان حضرت رسول اکرم (ص) انجام گرفت. مراحل انجام رنگ‌آمیزی ایمونوهیستوشیمی عبارت است از: برش بافت‌ها به ضخامت ۴-۳ میکرون روی لام‌های آغشته به چسب مخصوص ایمونوهیستوشیمی؛ قرار دادن لام‌ها در حرارت ۳۷ درجه سانتی‌گراد در داخل انکوباتور به مدت ۱۶ ساعت؛ قرار دادن لام‌ها در حرارت ۶۰ درجه سانتی‌گراد در داخل انکوباتور به مدت یک ساعت؛ پارافین‌گیری و آب‌دهی بافت‌ها به ترتیب داخل گزیل، اتانول مطلق، اتانول ۹۶ درجه هر کدام دو بار به مدت ۵ دقیقه؛ شستشو با آب مقطر؛ بلوک‌ها کردن بافت‌ها با استفاده از پراکسید هیدروژن ۱٪ به مدت ۱۰ دقیقه در محیط تاریک و مرطوب؛ بازیافت آنتی ژن، داخل بافر سیترات با pH 6 به مدت ۱۰ دقیقه داخل اتوکلاو با دمای ۱۲۰ درجه سانتی‌گراد؛ تماس بافت‌ها به مدت ۱/۵ ساعت در تماس با آنتی بادی خرگوشی پلی کلونال ضد HER2 انسانی (Code: A0485, Dako, Denmark) شستشو در بافر TBS به مدت ۵ دقیقه؛ تماس بافت‌ها به مدت ۴۵ دقیقه با (Deko, Envision Denmark) (پلیمر لیبل شده با پراکسیداز)؛ شستشو در بافر TBS به مدت ۵ دقیقه؛ پوشاندن سطح بافت‌ها با محلول کروموزن

HER2 یک پروتئین انکوژن است که بر روی بازوی بلند کروموزوم ۱۷ قرار گرفته است (۳). حدود ۳۰٪ سرطان‌های پستان، افزایش بروز ژن HER2 یا محصول پروتئینی آن را نشان می‌دهند که با افزایش عود تومور و پیش‌آگهی بدتر همراه است. به خاطر نقش پیش‌آگهی و توانایی پاسخ به داروی trastuzumab (Herceptin) تومورهای پستان به صورت روتین از نظر افزایش بروز HER2 بررسی می‌شوند. همچنین، افزایش بروز در سایر سرطان‌ها نظیر سرطان تخمدان، معده و یک فرم مهاجم سرطان رحمی یعنی کارسینوم سرور اندومتريال دیده می‌شود. از نظر بالینی، HER2 هدفی برای آنتی بادی منوکلونال trastuzumab (داروی Herceptin) محسوب می‌شود. این دارو فقط بر روی سرطان‌هایی موثر است که افزایش بروز گیرنده HER2 را نشان می‌دهند.

به نظر می‌رسد الگوی بروز گیرنده‌ی ErbB-2 در القا و ادامه فنوتیپ بدخیمی در BCC اهمیت بالایی دارد. به علاوه گیرنده‌های ErbB-2 نقش اساسی در تکثیر سلولی (۶-۴) و حرکت سلولی دارند (۸ و ۷). بروز غیرطبیعی گیرنده‌های ErbB-2 در پیدایش تعداد بسیاری از بدخیمی‌های انسان نظیر سرطان‌های پستان و تخمدان نقش دارد (۹). در پوست سالم این گیرنده به طور طبیعی بروز پیدا می‌کند و در لایه‌ی بازال سیتوپلاسم و در لایه‌های بالاتر (سوپرابازال) غشای سیتوپلاسمی را رنگ می‌کند (۱۰ و ۱۱).

تاکنون مطالعات اندکی در مورد میزان بروز غشایی این پروتئین در سرطان‌های پوستی صورت گرفته است. با توجه موارد مذکور، در این مطالعه میزان بروز غشایی پروتئین HER2 در موارد BCC در مقایسه با پوست طبیعی حاشیه تومور بررسی شده است.

روش کار

این مطالعه به صورت مقطعی بر روی ۸۰ نمونه‌ی بافتی با تشخیص سرطان سلول قاعده‌ای پوست موجود در بخش پاتولوژی بیمارستان‌های شهدای تجریش و حضرت رسول اکرم (ص) در سال‌های ۹۰-۱۳۸۹ انجام گردید. بلوک پارافینی و

جدول ۱- مشخصات دموگرافیک و وضعیت کلینیکی ۸۰ نمونه BCC

مورد بررسی	
متغیر	
سن (سال)	۶۵/۹ (۱۱/۶۴)
میانگین (انحراف معیار)	۶۸ (۳۱-۸۸)
میان (دامنه)	
جنسیت	
زن (درصد) فراوانی	۳۴ (۴۲/۵٪)
محل آناتومیک ضایعه (درصد) فراوانی	
صورت	۵۹ (۷۳/۷۵٪)
چشم	۲۲ (۳۷/۲۹٪)
بینی	۱۱ (۱۸/۶۴٪)
پیشانی	۱۱ (۱۸/۶۴٪)
گانه	۴ (۶/۷۸٪)
گوش	۳ (۵/۰۸٪)
سایر	۸ (۱۳/۵۶٪)
اسکالپ	۱۸ (۲۲/۵۰٪)
گردن	۲ (۲/۵۰٪)
بالاتنه	۱ (۱/۲۵٪)
نوع BCC (درصد) فراوانی	
ندولار	۳۰ (۳۷/۵۰٪)
میکروندولار	۹ (۱۱/۲۵٪)
آدنویید	۱۳ (۱۶/۲۵٪)
اینفیلتراتیو	۱۲ (۱۵/۰۰٪)
سوپرفیسیال	۱۰ (۱۲/۵۰٪)
مرفه آ فرم	۱ (۱/۲۵٪)
مخلوط	۵ (۶/۲۵٪)

طبیعی حاشیه‌ی تومور وارد مطالعه شد. از ۸۰ زوج نمونه‌ی تحت بررسی، ۳۴ (۴۲/۵٪) نمونه مربوط به زنان و ۴۶ نمونه (۵۷/۵٪) مربوط به مردان بود.

مشخصات دموگرافیک و وضعیت کلینیکی ۸۰ نمونه BCC مورد بررسی در جدول ۱ آورده شده است.

توزیع فراوانی وضعیت رنگ‌پذیری غشای سلولی نمونه‌های BCC به تفکیک وضعیت رنگ‌پذیری غشای سلولی در نمونه‌های پوست طبیعی حاشیه‌ی این تومورها، در جدول ۲ آورده شده است.

رنگ‌پذیری غشای سلولی در ۳۶ مورد (۴۵٪) از ۸۰ نمونه‌ی پوست سالم حاشیه‌ی تومور و در ۷۴ مورد (۹۲/۵٪) از ۸۰ نمونه‌ی BCC مورد بررسی (شکل ۱)، منفی بود (جدول ۲). با توجه به جدول

به علاوه سوبسترا (یک قطره کروموژن در یک میلی‌لیتر سوبسترا) به مدت ۵-۱۰ دقیقه؛ شستشو در بافر TBS به مدت ۵ دقیقه؛ شستشو در آب جاری؛ رنگ‌آمیزی با هماتوکسیلین به مدت ۲۰ ثانیه؛ شستشو در آب جاری؛ غوطه‌ور کردن در محلول کربنات لیتیم؛ شستشو در آب جاری؛ آب‌گیری بافت‌ها به ترتیب داخل اتانول ۹۶ درجه، اتانول مطلق و گزلیل، هر کدام دو بار به مدت ۵ دقیقه؛ پوشاندن لام‌ها با چسب مخصوص (Entellan) و لامل. میزان رنگ‌پذیری غشای سیتوپلاسمی بر اساس امتیازبندی HER2 با استفاده از HercepTest توسط دو پاتولوژیست مجرب و به طور مستقل با بررسی لام‌های رنگ‌آمیزی شده زیر میکروسکوپ نوری (Olympus) انجام شد. همه موارد از ۰ تا ۳+ درجه بندی شدند. در صورتیکه رنگ‌پذیری غشایی برای HER2 وجود نداشت یا در کمتر از ده درصد سلول‌های توموری به صورت کامل یا ناکامل وقوی یا ضعیف دیده می‌شد، درجه رنگ‌پذیری منفی بود. رنگ‌پذیری ناکامل غشایی در بیشتر از ده درصد سلول‌های تومور درجه یک، رنگ‌پذیری کامل غشایی اما ضعیف تا متوسط در بیشتر از ده درصد سلول‌های توموری درجه ۲ و رنگ‌پذیری کامل غشایی اما قوی در بیشتر از ده درصد سلول‌های توموری درجه ۳ بود. سپس جلسه مشترکی بین دو پاتولوژیست به منظور ارزیابی بهتر و یکسان سازی معیارهای شان برگزار شد. در این مطالعه، از آزمون مک‌نمار و آزمون رتبه علامت دار ویلکاکسون به منظور تحلیل داده‌ها با استفاده از نرم افزار آماری SPSS 16.0.0 استفاده شد. سطح معنی‌داری آزمون کمتر از ۰/۰۵ در نظر گرفته شد.

یافته‌ها

در این پژوهش، ۸۰ زوج همسان شده از نمونه‌های بافتی (که منظور از زوج همسان شده، نمونه‌ی BCC به همراه نمونه‌ی پوست سالم حاشیه‌ی تومور می‌باشد)، به منظور تعیین میزان الگوی بروز پروتئین HER2 در سرطان سلول قاعده‌ای پوست (BCC) در مقایسه با پوست

جدول ۲- توزیع فراوانی وضعیت رنگ‌پذیری غشای سلولی نمونه‌های BCC به تفکیک وضعیت رنگ‌پذیری غشای سلولی در نمونه‌های پوست نرمال حاشیه‌ی این تومورها

کل	نمونه‌های BCC		
	HER2-منفی	HER2-مثبت	
	نمونه‌های پوست نرمال حاشیه تومور		
۴۴ (۵۵/۰٪)	۳۸	۶	HER2-مثبت
۳۶ (۴۵/۰٪)	۳۶	۰	HER2-منفی
۸۰	۷۴ (۹۲/۵٪)	۶ (۷/۵٪)	کل

جدول ۳- توزیع فراوانی میزان شدت رنگ‌پذیری غشای سلولی (بر اساس Test Hercep) در نمونه‌های BCC به تفکیک شدت رنگ‌پذیری غشای سلولی در نمونه‌های پوست سالم حاشیه‌ی این تومورها

کل	نمونه‌های BCC				
	نمره ۳	نمره ۲	نمره ۱	نمره ۰	
	نمونه‌های پوست سالم حاشیه تومور				
۱۹ (۲۳/۷۵٪)	۰	۰	۲	۱۷	نمره ۰
۱۷ (۲۱/۲۵٪)	۰	۰	۹	۸	نمره ۱
۳۶ (۴۵/۰۰٪)	۰	۶	۱۹	۱۱	نمره ۲
۸ (۱۰/۰۰٪)	۰	۰	۶	۲	نمره ۳
۸۰	۰	۶ (۷/۵۰٪)	۳۶ (۴۵/۰۰٪)	۳۸ (۴۷/۵۰٪)	کل

HER2 در سرطان سلول قاعده ای پوست در مقایسه با پوست طبیعی به روش ایمونوهیستوشیمی بررسی شد. نتایج نشان دادند پروتئین HER2 عمدتاً در غشاء پلاسمایی کراتینوسیت‌های تمایز یافته در پوست طبیعی انسان بروز می نماید ولی در BCC این پروتئین بیشتر به صورت تجمعات سیتوپلاسمی دیده می‌شود و بروز غشایی آن بسیار کاهش یافته است. مطالعات کمی در زمینه بررسی میزان بروز غشایی پروتئین HER2 در BCC پوست به دست محققان رسیده است. در مقایسه با مطالعات قبلی این مطالعه بر روی تعداد بیشتری بیمار مبتلا به BCC پوست انجام شد و نشان داد که سلول‌های تومورال در BCC این پروتئین را به صورت غشایی بروز نمی دهند.

لیو و همکاران در سال ۱۹۹۶ بروز انکوژن B2 c-erb (HER2) و B1 c-erb را در ۴۳ مورد BCC و ۲۶ مورد کارسینوم سلول سنگفرشی (Squamous Cell Carcinoma-SCC) پوست به روش IHC بررسی کردند و نتیجه گرفتند انکوژن B1 c-erb در تمام موارد BCC به درجات مختلف

۲، رنگ‌پذیری غشای سلولی در ۴۴ نمونه (۵۵٪) از ۸۰ نمونه‌ی پوست سالم حاشیه‌ی تومور (شکل ۲) و در ۶ مورد (۷/۵٪) از نمونه‌ی BCC مشاهده شد. از نظر آماری، نسبت رنگ‌پذیری غشای سلولی در نمونه‌های پوست سالم حاشیه‌ی تومور به طور معنی‌داری بیشتر از نسبت رنگ‌پذیری غشای سلولی در نمونه‌های BCC بود (آزمون مک‌نمار و $p < 0/0001$).

توزیع فراوانی میزان شدت رنگ‌پذیری غشای سلولی در نمونه‌های BCC به تفکیک میزان شدت رنگ‌پذیری غشای سلولی در نمونه‌های پوست طبیعی حاشیه‌ی این تومورها، در جدول (۳) آورده شده است. بر اساس مشاهدات موجود، میزان شدت رنگ‌پذیری غشای سلولی نمونه‌های BCC نسبت به نمونه‌های پوست طبیعی حاشیه‌ی این تومورها از نظر آماری به طور معنی‌داری کمتر است (آزمون ناپارامتری رتبه-علامت‌دار ویلکاکسون، $p < 0/0001$).

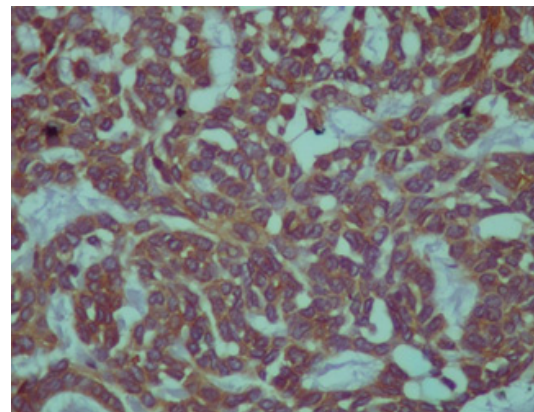
بحث و نتیجه گیری

در این مطالعه میزان بروز غشایی پروتئین

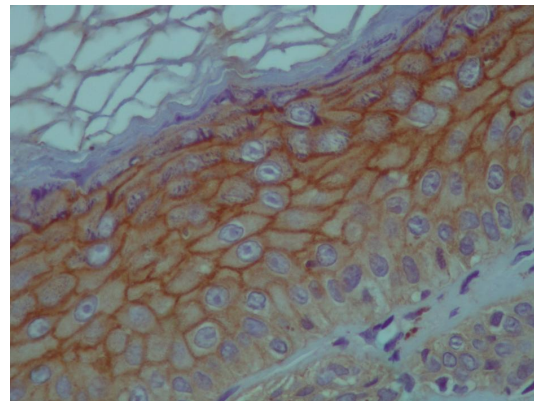
HER2/HER3 و یا بروز هم زمان EGFR/HER2/HER3 بیشتر در BCC و SCC (در مقایسه با پوست طبیعی) دیده می‌شود (۱۳).
 لبوو همکارانش در سال ۲۰۰۵ بروز ERBIN و Erb-B2 را در ۱۵ مورد BCC، ۱۲ مورد SCC و ۵ مورد کراتوآکانتوم و پوست طبیعی حاشیه آن‌ها به روش ایمونوهیستوشیمی مورد بررسی قرار دادند و نتیجه گرفتند که در پوست طبیعی پروتئین ERBIN در کراتینوسیت‌های لایه بازال رنگ پذیری منتشر سیتوپلاسمی دارد، در حالی که سلول‌های لایه بالاتر اپیدرم را عمدتاً به صورت غشایی رنگ می‌کند. در مورد آنتی بادی ضد Erb-B2 (HER2) نیز الگوی رنگ پذیری غشایی مشابه ERBIN و همانند این مطالعه عمدتاً در غشاء پلاسمایی کراتینوسیت‌های تمایز یافته بود، در حالی که رنگ پذیری منتشر سیتوپلاسمی بسیار کاهش یافته بود. در این مطالعه بروز غشایی هر دو پروتئین در سرطان سلول قاعده‌ای پوست به صورت معناداری کاهش پیدا کرده بود که به نتایج این مطالعه بسیار نزدیک است (۱۴).

منابع

1. Weedon D. Skin pathology, 3rd ed. China, Elsevier; 2010. P.68
2. Olayioye MA. Update on HER-2 as a target for cancer therapy: intracellular signaling pathways of ErbB2/HER-2 and family members". *Breat Cancer Res.* 2001;3(6):385-9.
3. Coussens L, Yang-Feng TL, Liao YC, Chen E, Gray A, McGrath J, et al. Tyrosine kinase receptor with extensive homology to EGF receptor shares chromosomal location with neu oncogene. *Science.* 1985; 230(4730):1132-9.
4. Cook PW, Piepkorn M, Clegg CH, Plowman GD, DeMay JM, Brown J, Ret al. Transgenic expression of the human amphiregulin gene induces a psoriasis-like phenotype. *J Clin Invest.* 1997; 100:2286-94.
5. Dominey AM, Wang XJ, King LE Jr,



شکل ۱- منفی بودن رنگ پذیری غشایی سلول‌های تومورال در BCC برای پروتئین HER2 به روش ایمونوهیستوشیمی (بزرگ نمایی x40)



شکل ۲- رنگ پذیری غشایی مثبت کراتینوسیت‌های تمایز یافته در اپیدرم طبیعی برای پروتئین HER2 به روش ایمونوهیستوشیمی (بزرگ نمایی x40)

افزایش می‌یابد ولی بروز انکوژن c-erbB-2 در BCC در مقایسه با اپیدرم طبیعی به طور قابل توجهی کاهش یافته یا از بین می‌رود و پیشنهاد کردند که بروز غیرطبیعی انکوژن‌های c-erbB-1 و c-erbB-2 در BCC و SCC می‌تواند در بروز تومورهای پوستی نقش داشته باشد. یافته‌های آن‌ها در مورد بروز انکوژن c-erbB-2 در BCC و پوست طبیعی مشابه با نتایج این تحقیق می‌باشد (۱۲).

کران و همکارانش در سال ۲۰۰۱ بر روی ۵۶ مورد SCC، BCC و پوست طبیعی، الگوی‌های بروز همزمان EGFR، HER2، HER3 و HER4 را به روش rtPCR ارزیابی کردند و نتیجه گرفتند که بروز HER2 به تنهایی یا EGFR/HER2 عمدتاً در پوست طبیعی دیده می‌شوند. در حالی‌که بروز

and cutaneous carcinomas. *British Journal of Dermatology*. 2005, 152, 1248-1255

Nanney LB, Gagne TA, Sellheyer K, et al. Targeted overexpression of transforming growth factor alpha in the epidermis of transgenic mice elicits hyperplasia, hyperkeratosis, and spontaneous, squamous papillomas. *Cell Growth Differ*. 1993; 4:1071-82.

6. Vassar R, Fuchs E. Transgenic mice provide new insights into the role of TGF-alpha during epidermal development and differentiation. *Genes Dev*. 1991; 5:714-27.

7. Hudson LG, McCawley LJ. Contributions of the epidermal growth factor receptor to keratinocyte motility. *Microsc Res Tech*. 1998; 43:444-55.

8. Wells A. Tumor invasion: role of growth factor-induced cell motility. *Adv Cancer Res*. 2000; 78:31-101.

9. Olayioye MA, Neve RM, Lane HA, Hynes NE. The ErbB signaling network: receptor heterodimerization in development and cancer. *EMBO J*. 2000; 19:3159-67.

10. Stoll SW, Kansra S, Peshick S, Fry DW, Leopold WR, Wiesen JF, et al. Differential utilization and localization of ErbB receptor tyrosine kinases in skin compared to normal and malignant keratinocytes. *Neoplasia*. 2001; 3:339-50.

11. Piepkorn M, Predd H, Underwood R, Cook P. Proliferation-differentiation relationships in the expression of heparin-binding epidermal growth factor-related factors and erbB receptors by normal and psoriatic human keratinocytes. *Arch Dermatol Res*. 2003; 295:93-101.

12. Liu B, Zhang H, Li S, Chen W, Li R. The expression of c-erb B-1 and c-erb B-2 oncogens in basal cell carcinoma and squamous cell carcinoma of skin. *Chin Med Sci J*. 1996 Jun; 11(2):106-9.

13. Krahn G, Leiter U, Kaskel P, Udart M, Utikal y, Bezold G, et al. Coexpression patterns of EGFR, HER2, HER3 and HER4 in non-melanoma skin cancer. *Eur J Cancer*. 2001 Jan; 37(2) 251-9.

14. Lebeau S, Masouye I', Berti M, Augsburg E, Saurat JH, Borradori L et al. Comparative analysis of the expression of ERBIN and Erb-B2 in normal human skin

Incidence of HER 2 membranous expressions in skin basal cell carcinoma in comparison with adjacent normal skin by immunohistochemical method

Soheila Nasiri, MD. Associate Professor of Dermatology, Fellowship of Dermatopathology, Shahid Beheshti University of Medical Sciences, Tehran, Iran. nasiri_s@hotmail.com

***Nasrin Shayanfar**, MD. Associate Professor of Pathology, Fellowship of Dermatopathology, Shahid Beheshti University of Medical Sciences, Tehran, Iran. (*Corresponding author) shayanfar.n@iums.ac.ir

Zahra Asadi Kani, MD. Pathologist, Fellowship of Dermatopathology, Shahid Beheshti University of Medical Sciences, Tehran, Iran. f_asadikani@yahoo.com

Shima Younespour, MSc. PhD student of Biostatistics, Epidemiology and Biostatistics Group, School of Health, Tehran University of Medical Sciences, Tehran, Iran. shima.younespour@gmail.com

Abstract

Background: Basal Cell Carcinoma (BCC) is the most common skin cancer. Early diagnosis is usually associated with complete eradication; however some subtypes especially infiltrative types are associated with deep invasion, multiple recurrences and wide tissue destruction. Thus, any factor contributing to its development or help in diagnosis is appreciated. The aim of the present study is evaluation and comparison of the membranous expression of HER2 protein in normal skin and cutaneous BCC.

Methods: In this cross sectional study 80 cases of BCC including at least 2 millimeter of surrounding normal skin were selected and analyzed. Immunohistochemical method is used for evaluation of membranous expression of HER2 protein in BCC compared to normal skin.

Results: Of 80 cases studied, 34 (42.5%) were female and 46 (57.5%) were male. Membranous staining was found in 44 (55%) of normal surrounding skin and 6 (7.5%) of BCC cases. The increased membranous expression of HER2 in surrounding normal skin compared to BCC was statistically significant (McNemar test, $p < 0.0001$). SPSS software was used for statistical analysis of data.

Conclusions: Above findings suggest that HER2 protein could be a factor in developing of BCC and can be used as a negative marker in diagnosis of BCC.

Keywords: Basal cell carcinoma, HER2, Membranous expression, Immunohistochemistry