

# مقایسه ارزش تشخیصی سیتولوژی حین عمل جراحی و برش انجمادی در بدخیمیهای پستان

## چکیده

در این تحقیق آینده‌نگر ارزش تشخیصی سیتولوژی حین عمل جراحی و برش انجمادی در تشخیص ۱۰۰ مورد ضایعه پستان (۵۳ مورد خوش‌خیم و ۴۷ مورد بدخیم) مورد مطالعه قرار گرفت. از حساسیت، ویژگی و صحت بعنوان ابزار آماری استفاده شد و از Z test برای مقایسه آماری بهره گرفته شد. نتایج روشهای تشخیصی ذکر شده با هیستوپاتولوژی (بعنوان روش استاندارد و مرجع) مورد مقایسه واقع شد. سیتولوژی حین عمل جراحی دارای صحت تشخیصی ۹۰٪، حساسیت ۸۵/۱٪ و ویژگی ۹۴/۳٪ بود. برش انجمادی ارزش تشخیصی بالاتری داشت (صحت تشخیصی ۹۸٪، حساسیت ۹۵/۷٪ و ویژگی ۱۰۰٪) ولی این تفاوت از نظر آماری معنی‌دار نبود ( $P > 0.05$ ). این یافته‌ها ارزش سیتوپاتولوژی حین عمل جراحی در تشخیص بدخیمیهای پستان را تأیید می‌کند و در مواردی که برش انجمادی از نظر تکنیکی امکانپذیر نمی‌باشد و یا نمونه حاصله قابل انجماد نیست بعنوان روش جایگزین پیشنهاد می‌گردد.

\*دکتر مهشید هورمزدی I

دکتر ناصر رخشانی II

کلیدواژه‌ها: ۱ - سیتولوژی حین عمل جراحی ۲ - برش انجمادی ۳ - بدخیمیهای پستان

## مقدمه

بیشتر از برش انجمادی (Frozen Section, F.S) گزارش شده است (۹۲/۱٪ در مقابل ۸۸/۱٪) (۳). بطور کلی تطابق (Concordance) برش انجمادی و هیستوپاتولوژی (برش دائم) حدود ۹۸/۶٪ است (۴).

این مطالعه چنین رابطه‌ای را بین سیتولوژی حین عمل جراحی و هیستوپاتولوژی مورد بررسی قرار می‌دهد و در نهایت دو روش انجمادی و سیتولوژی حین عمل جراحی را با یکدیگر مقایسه می‌کند و به این پرسش پاسخ می‌دهد که آیا می‌توان سیتولوژی حین عمل جراحی را بعنوان یک روش جایگزین برش انجمادی در تشخیص سریع بدخیمیهای پستان بکار برد یا خیر.

طی ۱۵ سال اخیر روشهای سیتولوژی و بیوپسی سوزنی به نحو فزاینده‌ای در اقدامات تشخیصی بکار رفته‌اند (۱). چشم انداز آینده این شاخه از علم آسیب‌شناسی گویای این حقیقت است که بدلیل سهولت، سرعت و ارزانی همواره بعنوان یک روش تشخیصی با مزیت‌های فراوان مورد توجه خواهد بود. در یک بررسی، ارزشی تشخیصی سیتولوژی حین جراحی (Intraoperative cytology, IOC) و هیستوپاتولوژی در بدخیمیهای پستان بترتیب ۹۵/۴٪ و ۹۷/۷٪ گزارش شد (۲). در بررسی دیگری ارزش تشخیصی IOC در تشخیص متاستاز عقده لنفاوی نگهبان پستان

این مقاله خلاصه‌ایست از پایان نامه دکتر ناصر رخشانی جهت دریافت دکترای تخصصی در رشته پاتولوژی، به راهنمایی دکتر مهشید هورمزدی و تحت مشاوره دکتر محمد پوراسلامی، ۱۳۸۰.

I) استادیار پاتولوژی، بیمارستان شهدای هفتم تیر، شهری، دانشگاه علوم پزشکی و خدمات بهداشتی - درمانی ایران، تهران (\*مؤلف مسؤول)

II) متخصص پاتولوژی، مرکز تحقیقات گوارشی و کبد، بیمارستان دکتر شریعتی، امیرآباد شمالی، دانشگاه علوم پزشکی و خدمات بهداشتی - درمانی تهران، تهران.

## روش بررسی

طی فاصله مهرماه سال ۱۳۷۸ لغایت مهرماه سال ۱۳۷۹ یکصد مورد جراحی پستان همراه با بیوپسی در بیمارستانهای مهر و شهدای هفتم تیر انجام شد. تمام این موارد دارای درخواست برش انجمادی بودند و بصورت همزمان اسمیر سیتولوژی بروش ایجاد خراش بافتی توسط اسکالپل (directed scrape smear) انجام شد. همچنین با استفاده از برش دائمی (permanent section) بعنوان روش استاندارد، صحت موارد تشخیص داده شده بروش سیتولوژی حین عمل جراحی با صحت موارد تشخیص داده شده بروش انجمادی مقایسه شد.

جهت بررسی و مقایسه داده‌ها از Ztest استفاده شد. سیتولوژی حین عمل جراحی که از طریق خراش بافتی تهیه شده بود بلافاصله در اتانول ۹۵٪ ثابت (fix) شد و تحت رنگ‌آمیزی هماتوکسین و اتوزین (H&E) قرار گرفت. همچنین از همان محل ضایعه، قطعه‌ای بصورت برش انجمادی جدا شد و سرعت روی پایه مربوطه قرار گرفت و پس از آغشته شدن به محلول انجماد در دمای  $25^{\circ}\text{C}$  منجمد گردید. سپس برشهایی از آن تهیه شد که سپس در اتانول ۹۵٪ ثابت (fix) شد و بوسیله روش سریع رنگ‌آمیزی هماتوسیکلین و اتوزین رنگ‌آمیزی شد.

هر یک از اسلایدها توسط دو پاتولوژیست که از ماهیت ماکروسکوپی ضایعه و شرح حال بیمار مطلع نبودند ارزیابی شد. تفسیر سیتولوژی حین عمل جراحی براساس معیارهای Bibbo صورت گرفت (۴).

## نتایج و بحث

از ۱۰۰ بیمار ۹۶ نفر زن و ۴ نفر مرد بودند. میانگین سنی زنان و مردان به ترتیب ۴۶ و ۴۱ سال بود.

در مجموع ۵۳ مورد بیماری خوش‌خیم پستان وجود داشت و حساسیت سیتولوژی حین عمل جراحی (IOC) جهت تشخیص این موارد کمتر از برش انجمادی (F.S) بود یعنی با استفاده از F.S هر ۵۳ مورد بدرستی مورد تشخیص واقع شد ولی در روش IOC ۵۰ مورد بدرستی تشخیص داده شد (۹۴/۳٪ در مقابل ۱۰۰٪). همچنین صحت تشخیص برش IOC کمتر از FS بود (۹۰٪ در مقابل ۹۸٪) ولی این تفاوت از نظر آماری معنی‌دار نبود ( $P>0/05$ ).

مطالعات مشابه نیز این یافته را تأیید می‌کند که اصولاً IOC در تشخیص بیماریهای خوش‌خیم پستان صحت FS را ندارد (۵).

عمده خطای IOC در مورد فیبروآدنومای پستان (سلولاریتی بالا، کمی آتیپی به‌مراه سلولهای تک‌تک فراوان) است که در بسیاری از موارد با بدخیمی اشتباه می‌شود. در این مطالعه ۴۷ مورد بیماری بدخیم پستان وجود داشت که روش FS ۴۵ مورد را بدرستی تشخیص داد ولی در روش IOC ۴۰ مورد تشخیص صحیح واقع شد.

این دو روش در تشخیص موارد بدخیم بترتیب حساسیتی معادل ۹۵/۷٪ و ۸۵/۱٪ داشتند که این تفاوت نیز از نظر آماری معنی‌دار نبود ( $P>0/05$ ).

در مطالعات مشابه صحت تشخیصی FS کمی کمتر از IOC گزارش شده است (۹۵/۳٪ در مقابل ۹۳/۱٪) ولی در مطالعه حاضر چنین نتیجه‌ای حاصل نشد (۵).

**فیبروآدنوما** - در این تحقیق از ۱۶ مورد فیبروآدنوما ۱۵ مورد توسط روش FS و ۱۲ مورد بروش IOC بدرستی تشخیص داده شد ( $P>0/05$ ).

یک مورد بروش FS به اشتباه Sclerosing Adenosis تشخیص داده شد و علت آن انتخاب محل نامناسب برای ساکشن بود، عبارتی محل آدنوزیس در کنار فیبروآدنوما بوده است.

توده‌های Syncytial و ارتشاح لنفوسیت و پلاسماسل است.

در کارسینوم لبولار پلی‌مورفیزم و آتیپی کم، نسبت بالای هسته به سیتوپلاسم، ترتیب قرارگیری indian file سلولاریتی متوسط تا کم و خصوصاً سلولهای حاوی واکوئل‌های موسین‌دار و حلقه انگشتی از کرایتریهای تشخیصی است.

باید اشاره نمود که اگر بررسی ماکروسکوپی به این معیارهای تشخیصی اضافه شود حساسیت این روشها بمقدار قابل ملاحظه‌ای افزایش می‌یابد.

#### Nonproliferative fibrocystic mastopathy - در

تشخیص این مورد هر دو روش FS و IOC حساسیتی برابر ۱۰۰٪ داشتند یعنی تمام ۲۲ مورد بیماری توسط هر دو روش بدرستی مورد تشخیص واقع شدند. ولی ویژگی FS بالاتر از IOC بود (۹۶/۱٪) در برابر ۸۸/۱٪ ( $P > 0.05$ ). از نظر سیتولوژی بهترین معیارهای تشخیص بیماری فیبروسیتیک غیرپرولیفراتیو عبارتند از: سلولاریتی کم با توده‌های سلولی لانه‌زنبوری دارای سلولهای میوایپ‌تلیال، وجود سلولهای کف‌آلود و اپوکرینی در زمینه اسمیر و عدم وجود سلولهای داکتال و میوایپ‌تلیال دو قطبی منفرد در زمینه اسمیر (۶).

#### Proliferative Fibrocystic Mastopathy - پنج

مورد بیماری فیبروسیتیک پرولیفراتیو خوش‌خیم در این مطالعه وجود داشت که روش FS هر ۵ مورد را بدرستی تشخیص داد ولی روش IOC ۲ مورد را بدرستی تشخیص داد یعنی حساسیت IOC بمراتب کمتر از FS بود و این اختلاف از نظر آماری معنی‌دار بود ( $P < 0.05$ )، ولی از نظر ویژگی هر دو روش ارزش بالایی داشتند. در اینمورد IOC در سه مورد به اشتباه تشخیص بیمای فیبروسیتیک غیرپرولیفراتیو را مطرح نمود که شاید علت آن نمونه‌گیری از محل nonrepresentive یا فیبروز زیاد در ضایعه بوده است. در هر صورت بنظر می‌رسد که IOC به اندازه FS.

از ۴ موردی که بروش IOC اشتباه تشخیص داده شد ۲ مورد داکتال کارسینوما، یک مورد لبولار کارسینوما و یک مورد بیماری فیبروسیتیک بود.

در بررسی مشخص شد که هیپرسلولاریتی اسمیر و وجود آتیپی متوسط در سلولها علت تشخیص نادرست داکتال کارسینوما و لبولار کارسینوما بوده است. همچنین کمبود سلولهای میوایپ‌تلیال در اسمیر و احتمالاً روش نادرست در scraping بافت سبب تشخیص نادرست بیماری فیبروسیتیک شده است.

در این بررسی مشخص شد که وجود توده‌های سلولی شاخ‌گوزنی با آتیپی کم به‌مراه تعداد زیاد سلولهای میوایپ‌تلیال دو قطبی در زمینه اسمیر مهمترین کرایتریای تشخیصی فیبروآدنوما هستند.

**کارسینوم داکتال** - (تصویر شماره ۱) از ۳۷ مورد کارسینوم داکتال مهاجم ۲۹ مورد بروش FS و ۲۶ مورد توسط روش IOC بدرستی مورد تشخیص واقع شدند. بعبارتی ایندو روش بترتیب حساسیتی معادل ۷۸/۲٪ و ۷۰/۲٪ داشتند ( $P > 0.05$ ).

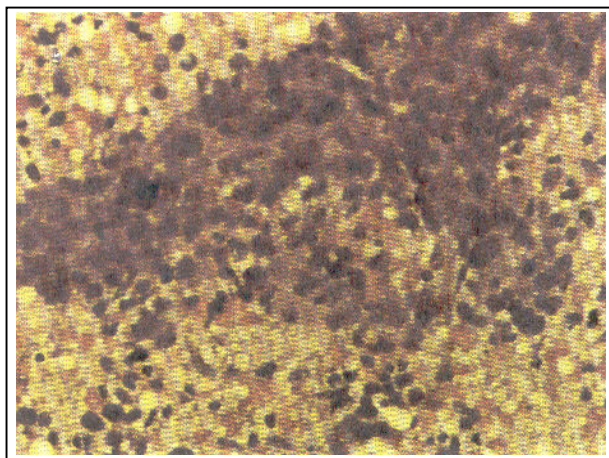
در روش IOC در ۱۱ مورد به اشتباه تشخیصهای دیگری نظیر فیبروآدنوما، بیماری فیبروسیتیک پرولیفراتیو، لبولارکارسینوما و مدولاری کارسینوما مطرح شد. فیبروآدنوما و بیماری فیبروسیتیک پرولیفراتیو بعلت هیپرسلولاریتی و احتمالاً وجود مقدراری آتیپی جزو موارد تشخیص افتراقی کانسر داکتال می‌باشند و نقاط ضعف روش IOC بشمار می‌روند. همچنین گاهی کارسینوم داکتال از نوع خوب تمایز یافته است و توده‌های سلولی تومورال کم دیده می‌شود که در اسمیر سیتولوژی براحتی با کارسینوم لبولار اشتباه می‌شود.

ارتشاح موضعی یا منتشر لنفوسیت در کارسینوم داکتال با درجه بالا در اسمیر سیتولوژی سبب تشخیص نادرست کارسینوم مدولاری می‌شود ولی وجه تشخیص سیتولوژی کارسینوم مدولاری آتیپی بسیار بالا،

ژنیکوماستی تفاوت چندانی با فیبروآدنوما و بیماری فیبروسیتیک پرولیفراتیو ندارد و نکته کلیدی برای افتراق مرد بودن بیمار است (۶).

**Mucinous carcinoma** - (تصویر شماره ۳). در این تحقیق یک مورد کانسر موسینوس وجود داشت که توسط IOC به اشتباه تشخیص کارسینوم داکتال مطرح شد و این اشتباه تشخیصی در واقع بعلت عدم توجه به زمینه موسینوس اسمیر صورت گرفت. این مساله بار دیگر بر اهمیت امتحان ماکروسکوپی نمونه تأکید می‌کند. وجود موسین در سیتولوژی پستان سه تشخیص را مطرح می‌کند: کانسر موسینوس، سیست آدنوما (Cystadenoma) و موکوسل ولی وجود سلولهای بدخیم همراه به افتراق کانسر موسینوس از بقیه کمک می‌کند (۷ و ۸).

**Intraductal papilloma** - یک مورد پاپیلوم خوشخیم داخل مجرای در این تحقیق وجود داشت که IOC اشتباهاً تشخیص بیماری فیبروسیتیک پرولیفراتیو را مطرح نمود. در بازنگری لام توده‌های پاپیلاری مشخص و ماکروفازهای حاوی هموسیدرین دیده نشده که در واقع این دو یافته مهمترین کرایتریای تشخیص پاپیلوم داخل مجرای هستند.



تصویر شماره ۱- داکتال کارسینوما مهاجم پستان. توده سلولهای تومورال در زمینه نکروتیک دیده می‌شود.

در تشخیص بیماری فیبروسیتیک پرولیفراتیو موفق نباشد.

**Lobular carcinoma** - پنج مورد کارسینوم لبولار در این مطالعه وجود داشت که FS ۴ مورد و IOC فقط یک مورد را بدرستی تشخیص داد. یعنی حساسیت FS بمراتب بهتر از IOC بوده است. البته از نظر آماری اختلاف معنی‌داری وجود نداشت ( $P > 0.05$ ) ولی ویژگی هر دو روش بالا بود (برای FS ۹۶/۸٪ و برای IOC ۹۴/۶٪). در این مورد IOC در یک مورد به اشتباه تشخیص داکتال کارسینوما داد که در مرور لام وجود سلولاریتی بالا و سلولهای منفرد با آتیپی متوسط تا زیاد مشخص شد و از نظر سیتولوژی بیشتر تشخیص کارسینوم داکتال مطرح شد.

روش IOC در ۳ مورد به اشتباه تشخیص بیماری فیبروسیتیک را مطرح نمود که احتمالاً بعلت دسموپلازی موجود در کارسینوم لبولار می‌باشد زیرا دسموپلازی سبب سلولاریتی کم در اسمیر می‌شود.

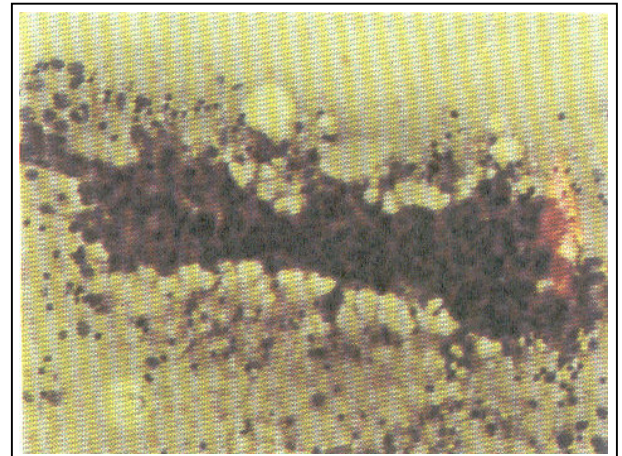
**Medullary carcinoma** - (تصویر شماره ۲). در این مطالعه ۴ مورد کارسینوم مدولاری وجود داشت که سه مورد آن توسط FS و دو مورد آن توسط IOC بدرستی تشخیص داده شد (حساسیت FS، IOC به ترتیب ۷۵٪ و ۵۰٪ بود) ولی این اختلاف از نظر آماری معنی‌دار نبود ( $P > 0.05$ ). اشتباه تشخیصی در FS و IOC بصورت کارسینوم داکتال گزارش گردید و همانطور که توسط Kinni و همکاران نیز اشاره شده است کارسینوم داکتال با درجه بالا و ارتشاح لنفوسیت از نظر سیتولوژی براحتی با کارسینوم مدولاری اشتباه می‌شود (۶).

**ژنیکوماستی** - در این تحقیق ۴ مورد ژنیکوماستی وجود داشت که IOC هر ۴ مورد را اشتباهاً فیبروآدنوما یا بیماری فیبروسیتیک پرولیفراتیو تشخیص داد. این اشتباه تشخیصی کاملاً قابل پیش‌بینی بود زیرا براساس مطالعات Kinni و همکاران، سیتولوژی

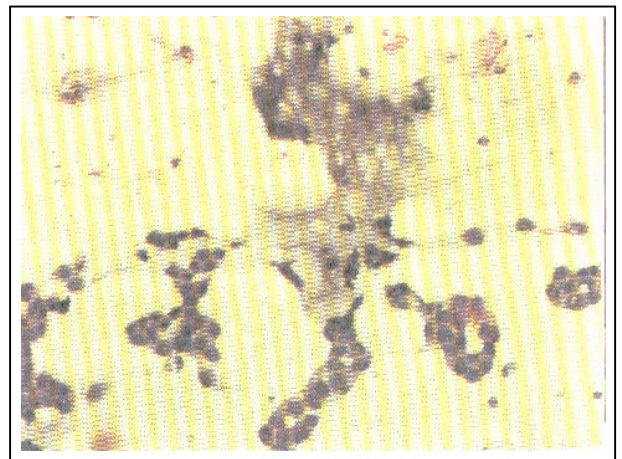
ارزش تشخیص سیتولوژی همچنان به قدرت خود باقی است(۸). مولفین معتقدند بعلت راحت، سریع و کم خرج بودن سیتولوژی حین عمل جراحی (IOC)، این روش می تواند در تشخیص بیماریهای بدخیم پستان بعنوان روش جایگزین و یا مکمل برش انجمادی (FS) مورد استفاده قرار گیرد و این در مواردی که نمونه ارسالی قابل انجماد نباشد و یا این روش از نظر تکنیکی عملی نباشد، نقش واضحتری می یابد.

#### منابع

- 1- Maureen F zakowski, "Fine needle aspiration cytology of Tumor, ..." Cancer investigation 1994, 12(5): 505-515.
- 2- Albert US., Duda V., Hodji P., et al., Imprint cytology of core needle biopsy specimen of breast lesions. A rapid approach to detecting malignancies, with analyses of 173 cases. Acta cytol 2000, Jan-feb, 44(1): 57-62.
- 3- Motomurra K., Inaji H., Komoike Y et al., Intraoperative sentinel lymph node examination by imprior cytology and frozen sectioning during breast surgery. Br J surg 2000 May, 87(5): 597-601.
- 4- Bibbo M., Diagnostic sytopathology, 2nd ed. W.B.saunders, U.S.A, 1998, 731-781.
- 5- De Rossa, G Boschi R., Boscaino A., Intraoperative cytology in breast cancer diagnosis, comparison between cytologic and Frozen section techniques. Diagn cytopathol 1993, Des, 9(6): 623-31.
- 6- Kinni, sudha R., Color atlas differential diagnosis in exfoliative and apiration cytopathology. 1st ed, Lippincott Williams & Wilkins, U.S.A, 1999, 531-562.
- 7- Sohn JH., Kim Ls., chae SW., Shin HS., Fine needle aspiration cytologic findings of breast mucinous neoplasm, differential diagnosis between mucoccelelike Tumor and mucinous carcinoma. Acta cytol 2001 sep-oct, 45(5): 723-729.
- 8- scheiden R., Sand J., Tanous AM., Knoll U., et al., Accuracy of frozen section diagnosis of breat lesions after intraduction of a national program in mammographic screening. Histopathology 2001, Jul, 39(1): 74-84.



تصویر شماره ۲- کارسینوم مدولاری پستان. ارتشاح لنفوپلاسماسل از مشخصات مدولاری کارسینوما است.



تصویر شماره ۳- کارسینوم موسینوس پستان. به جمع موسین در وسط تصویر توجه کنید.

#### نتیجه نهایی

اگر چه سیتولوژی حین عمل جراحی به اندازه برش انجمادی در تشخیص کارسینوم لبولار و کارسینوم مدولاری دقیق نیست ولی در تشخیص بیماریهای بدخیم پستان حساسیت و ویژگی قابل قبولی - در مقایسه با برش انجمادی - دارد؛ خصوصاً اگر امتحان ماکروسکوپی بافت و شرح حال بالینی نیز مکمل تشخیص سیتولوژی شود ارزش تشخیصی سیتولوژی افزایش می یابد.

با استفاده از ماموگرافی در تشخیص سرطان پستان، روز به روز ضایعات پستان در اندازه های کوچکتری کشف می شوند که باعث کاهش ارزش تشخیصی FS می شود ولی

## INTRAOPERATIVE CYTOLOGY AND FROZEN SECTION IN THE DIAGNOSIS OF BREAST MALIGNANCY: A COMPARATIVE STUDY

<sup>I</sup>  
\*M. Hormazdi, MD      <sup>II</sup>  
N. Rakhshani, MD

### ABSTRACT

We prospectively studied the usefulness of intraoperative cytology (directed scrape preparation) and frozen section in the diagnosis of 100 breast lesions (53 benign and 47 malignant). This study used sensitivity, specificity and accuracy as statistical tools based on binary principles. The intraoperative results have been compared with the final histological diagnosis, Intraoperative cytology as compared to histopathology had 90% accuracy, with 85% sensitivity and 94.3% specificity. Frozen section was more accurate than intraoperative cytology as compared to histopathology (accuracy 98%, sensitivity 95.7% and specificity 100%). However the differences were not statistically significant ( $P > 0.05$ ). These data confirm the value of intraoperative cytology in the diagnosis of breast malignancy and suggest that it could be used as an alternative to frozen section, if technical condition required for frozen section are not available or suitable.

**Key Words:** 1) Intraoperative cytology 2) Frozen Section 3) Breast Neoplasm

*This article is a summary of the thesis of the degree of speciality in pathology of N.Rakhshani MD under supervision of M.Hormazdi MD. and consultation with M.Pooreslami MD. 2001.*

**I)** Assistant professor of pathology, Haft-e Tir Hospital, Shahr-e Ray, Iran University of Medical Sciences and Health services, Tehran, Iran. (\*Corresponding author)

**II)** Pathologist. Dr.Shariati hospital, North Amir Abad, Tehran University of Medical Sciences and Health services, Tehran, Iran.