

بررسی نتایج استئوتومی پروگزیمال متاتارس اول و روش ماک برای در بیماران با دفرمیتی هالوکس والگوس

دکتر علی یگانه: متخصص ارتوپدی، دانشیار، دانشگاه علوم پزشکی ایران، بیمارستان رسول اکرم، تهران، ایران. Yeganeh471@yahoo.com

* دکتر آرش متقی: متخصص ارتوپدی، استادیار، دانشگاه علوم پزشکی همدان، بیمارستان بعثت، همدان، ایران (*نویسنده مسئول). Drarash54@yahoo.com

دکتر کمال تابع ارجمند: رزیدنت ارتوپدی، دانشگاه علوم پزشکی تهران، بیمارستان رسول اکرم، تهران، ایران. Drkamal-a@yahoo.com

دکتر حسین فراهینی: متخصص ارتوپدی، دانشیار، دانشگاه علوم پزشکی تهران، بیمارستان رسول اکرم، تهران، ایران. Dr farahini@gmail.com

تاریخ پذیرش: ۹۳/۵/۱۱

تاریخ دریافت: ۹۱/۹/۲۷

چکیده

زمینه و هدف: دفرمیتی هالوکس والگوس یک بیماری شایع و ناتوان کننده میباشد. استئوتومی پروگزیمال متاتارس اول همراه با عمل ماک برای بونیونکتومی یک روش شایع برای اصلاح این دفرمیتی است. هدف از این مطالعه بررسی نتایج این عمل در بیمارستان رسول اکرم ایران می باشد. **روش بررسی:** تعداد ۵۰ مورد دفرمیتی هالوکس والگوس در ۴۸ بیمار در مدت پنج سال (۱۳۸۹-۱۳۸۴) در بیمارستان رسول اکرم تهران که با روش فوق درمان شده بودند تحت بررسی قرار گرفتند. در این مطالعه میانگین زوایای هالوکس والگوس (HVA) و بین متاترسی (IMA) و درد قبل و بعد از جراحی مقایسه و همچنین میزان رضایتمندی بیماران عوارض این عمل بررسی شدند. **یافته ها:** میانگین اصلاح زوایا برای IMA و HVA به ترتیب ۶٫۵ درجه با انحراف معیار ۲٫۵۶ و ۲۷٫۹ درجه با انحراف معیار ۱٫۶۵ بود. در ۲۸ بیمار (۵۸٪) رضایتمندی در حد خوب بود و بین میزان اصلاح زوایا و رضایتمندی بیماران ارتباط معنی دار وجود داشت ($p < 0/056$). میانگین سنی بیماران ۴۱ سال بود. در پس از جراحی در ۳۸ بیمار (۷۹٪) کاهش و در ۱۰ بیمار (۲۰٪) دامنه حرکات مفصل کاهش پیدا کرده بود. در ۴ بیمار (۸٪) جوش خوردگی نا مناسب با درجات خفیف دیده شد. هیچ موردی از استئونکروز در سر متاتارس و عفونت و جوش نخوردن و دفرمیتی هالوکس و اروس دیده نشد. **نتیجه گیری:** استئوتومی پروگزیمال متاتارس اول و ماک برای بونیونکتومی روشی قابل قبول برای اصلاح هالوکس والگوس با درجات متوسط تا شدید در بیماران با توجه به عوارض پائین و نتایج خوب این عمل در این مطالعه می باشد. درد باقیمانده و خشکی مفصل از عوارض عمده آن است.

کلیدواژه ها: هالوکس والگوس، استئوتومی پروگزیمال متاتارس، روش ماک برای

مقدمه

ایستاده رخ و نیمرخ و نمای سزاموئیدبرای کمک به ارزیابی دفرمیتی و برنامه ریزی قبل از عمل کمک کننده می باشد. زاویه هالوکس و الگوس ($15 < \text{نرمال HVA}$) و زاویه بین متاترسی (۹ $< \text{نرمال IMA}$) و زاویه مفصلی متاترسی دیستال ($10 < \text{نرمال DMAA}$) در گرافی رخ قابل اندازه گیری می باشد. (شکل شماره ۱) با کمک این زوایا دفرمیتی درجه بندی می شود خفیف ($19 < \text{HVA}$, $13 < \text{IMA}$)، متوسط ($14 < \text{HVA}$), ($20 < \text{HVA}$, $20 < 20$) و شدید ($40 > \text{HVA}$), ($20 > \text{IMA}$) و متجانس بودن یا نبودن اولین مفصل های متاتارسوفالینژیال با کمک زاویه DMMA مشخص می شود. در بیشتر موارد DMAA نرمال است و مفصل متاتارسوفالینژیال (noncongruent HV) سبب لاکس شده است

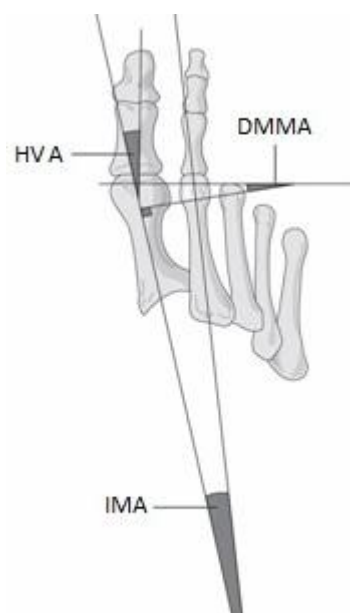
هالوکس والگوس یک دفرمیتی شایع (در خانم ها ۴ تا ۹ برابر) در اولین مفصل متاتارسو فالنژیال است. دو عنصر بنیادی در این دفرمیتی والگوس و پرونیشن شست و و اروس اولین متاتارس می باشد (۱). اتیولوژی های گوناگونی در پیدایش این دفرمیتی منجمله پوشیدن کفش های پاشنه بلند و جلو تنگو کف پای صافو تحرک زیاد مفصل تارسومتاتارسالو وراثت و طول زیاد متاتارس اول مطرح شده است. شکایت بیماران حین مراجعه درد در محل بونیون درد در سر سایر متاتارسها (ترانسفر متاتارسالژی) درد در سطح دورسال سایر انگشتها بدلیل تشکیل کالوس و مسائل زیبایی و مشکل در پوشیدن کفش می باشد (۲). در بررسی رادیولوژیک گرافی

به بررسی نتایج یکی از اعمال شایع این دفورمیتی
بپردازیم

روش کار

در این مطالعه گذشته نگر تعداد ۵۶ نفر از بیماران با سن بالاتر از ۱۸ سال که بین سال های ۱۳۸۴ تا ۱۳۸۸ به بخش ارتوپدی بیمارستان رسول اکرم (ص) مراجعه کرده و تحت جراحی استئوتومی پروگزیمال متاتارس اول به روش هلالی و روش ماک برآید بونیونکتومی دیستال جهت ترمیم هالوکس والگوس قرار گرفته بودند. جهت مطالعه انتخاب شدند که از این تعداد ۸ نفر به علت عدم دسترسی به آنها از مطالعه خارج شده و در نهایت این مطالعه با ۴۸ نفر باقی مانده انجام گرفت. هر یک از بیماران قبل و بعد از انجام عمل استئوتومی یک عکس AP و لترال از پای مبتلا داشتند که برای بررسی زوایای میزان انحراف لازم بود. با توجه به نبود عکس آگزیمال سزاموئید جهت تعیین زاویه سابلوکیشن سزاموئید قبل از عمل در کلیه بیماران امکان بررسی میزان اصلاح این زاویه نبود. لازم به ذکر است در کلیه بیماران دفورمیتی از نوع متجانس با زاویه نرمال DMAA بود. میزان رضایتمندی (بر اساس زیبایی و مشکل در پوشیدن کفش و درد) بیماران بصورت خوب و متوسط و بد و میزان بهبود درد پس از عمل به صورت بهبود و عدم بهبود به صورت شفاهی پرسیده شده و در پرسشنامه ثبت گردید. میانگین اصلاح زوایای HVA و IMA قبل و بعد از عمل با استفاده از آزمون پارامتری t برای بیماران انجام شد. ارتباط بین رضایت بیماران با درصد اصلاح زاویه هالوکس والگوس و بین متاتارسی با آزمون کی دو محاسبه گشت. میزان دامنه حرکات مفصل در فلکشن و اکستنشن قبل و بعد از عمل جهت بررسی کاهش احتمالی آن با هم مقایسه شد. عفونت در محل عمل نیز بر اساس وجود و عدم وجود التهاب و ترشحات در محل عمل ارزیابی شد. هالوکس و آروس یا اصلاح بیش از حد بعد از عمل نیز با استفاده از زاویه HVA بررسی شد. آنالیز آماری توسط نرم افزار SPSS V. 16 انجام شد. جهت توصیف داده ها از شاخص های مرکزی میانگین، درصد فراوانی و

(۳). در موارد متوسط تا شدید در صورت نیاز به درمان عموماً از روش های جراحی بعد از پاسخ نا مناسب به درمان غیرجراحی (ارتوز و حمایت قوس طولی پاوکفش مناسب) استفاده می شود. تا کنون بیش از ۱۳۰ نوع عمل جراحی جهت اصلاح این دفورمیتی معرفی شده است. اندیکاسیونهای جراحی آن شامل موارد متوسط تا شدید است که با درد همراهی داشته یا هالوکس والگوس با آرتربت دژنراتیو یا درگیری یک مفصل متاتارسوفالانژیال متجانسمی باشد (۴). یکی از روشهای جراحی در موارد متوسط تا شدید هالوکس والگوس استئوتومی پروگزیمال متاتارس همراه با ازاد سازی بافت نرم در دیستال (عمل مک برآید بونیونکتومی) می باشد. عوارض عمل شامل over correction و under correction و تاخیر یا جوش نخوردن یا بدجوش خوردن محل استئوتومی شامل دورسی فلکسیون و پلانتر فلکسیون (شیوع کمتر) و استئونکروز سر متاتارس و محدودیت دامنه حرکات مفصل و درد باقیمانده می باشد (۵). از آنجا دفورمیتی هالوکس والگوس شیوع بالائی داشته و باعث مشکلات گوناگونی اعم از درد و مسائل زیبایی و مشکل در پوشیدن کفش می شود بر آن شدیم تا با انجام مطالعه ای در این زمینه در مرکز آموزشی درمانی رسول اکرم (ص)



شکل ۱- زوایای اندازه گیری شده در گرافی رخ

میان و برآورد و شاخص‌های پراکندگی انحراف معیار (SD) استفاده شده است

یافته‌ها

تعداد ۱۰ بیمار مرد (۲۰,۸٪) (همه جراحی‌ها یک طرفه بود) و ۳۸ بیمار (۷۹,۲٪) زن بودند (۲ مورد جراحی دوطرفه و ۸ مورد یک طرفه). در ضمن لازم به ذکر است که از ۴۸ بیمار مورد مطالعه ۲۲ بیمار هالوکس والگوس دوطرفه داشتند که فقط ۲ مورد از آنها مورد عمل دوطرفه قرار گرفت. میانگین سنی ۴۱ سال با انحراف از معیار ۱۴ سال بود و نیز میانگین مدتی که این بیماران پی‌گیری شدند ۳,۵ سال با انحراف معیار ۱,۳ سال بود. از نظر میزان رضایت بیماران از جراحی انجام شده در ۲۸ بیمار (۵۸,۳٪) این رضایت خوب ارزیابی شده است، ۱۴ بیمار (۲۹,۲٪) اظهار می‌داشتند این رضایت متوسط بوده و از نظر ۶ بیمار (۱۲,۵٪) باقی مانده عدم رضایت از جراحی انجام شده وجود داشت. همچنین بین میزان رضایت بیماران و درصد اصلاح زاویه هالوکس والگوس ارتباط مثبت وجود داشت و از نظر آماری این ارتباط معنا دار بود ($p=0.03$). میزان زاویه هالوکس والگوس پیش از جراحی ۳۵ درجه با انحراف از معیار ۳,۶ درجه بود که این میزان پس از جراحی به ۷,۱ درجه با انحراف از معیار ۲,۶ درجه بود، این اختلاف از نظر آماری معنا دار بوده است ($p=0,001$). میانگین زاویه متاتارس اول پیش از جراحی ۱۳,۷ درجه بوده که این زاویه پس از جراحی به ۷,۲ درجه رسید و این اختلاف از نظر آماری معنا دار بوده است ($p=0,006$). از نظر وجود درد پس از جراحی در ۳۸ بیمار (۷۹,۲٪) این درد کاهش یافته بوده است و در ۱۰ بیمار (۲۰,۸٪) باقی مانده این درد تغییر نیافته بود. در مورد عوارض عمل در ۱۰ بیمار (۲۰,۸٪) کاهش دامنه حرکات را شاهد بودیم. جوش خوردگی نا مناسب استخوان پس از جراحی به صورت دورسی فلکشن در ۴ بیمار (۸٪) دیده شد. هیچ موردی از استئونکروز یا دفورمیتی هالوکس و اروس دیده نشد.

بحث و نتیجه گیری

هالوکس والگوس یکی از شایع‌ترین بیماری‌های پا می‌باشد و یکی از بیماری‌هایی است که بیشترین اختلاف سلیقه و نظر در انتخاب روش درمان را به خود اختصاص داده است. در حدود ۱۳۰ نوع عمل جراحی برای اصلاح هالوکس والگوس معرفی شده است (۶). این بیماری در خانم‌ها ۴ تا ۹ برابر مردان است و در مطالعه ما نیز تعداد خانم‌ها ۳/۸ برابر آقایان بود. اتیولوژی‌های گوناگونی در پیدایش این دفورمیتی منجمله پوشیدن کفش‌های پاشنه بلند و جلو تنگو کف پای صافو تحرک زیاد مفصل تارسومتارسالو وراثت و طول زیاد متاتارس اول مطرح شده است (۷). شکایت بیماران حین مراجعه درد در محل بونیون درد در سر سایر متاتارسها (ترانسفر متاتارسالژی) درد در سطح دورسال سایر انگشتها بدلیل تشکیل کالوس و مسائل زیبایی و مشکل در پوشیدن کفش می‌باشد در یک مطالعه علت مراجعه در ۸۰٪ موارد شکایت از محدودیت در پوشیدن کفش، ۷۰٪ درد در برآمدگی داخلی، ۶۰٪ نگرانی‌های زیبایی و ۴۰٪ درد در زیر سر متاتارس بود (۸). در مطالعه ما نیز میزان رضایت مندی بیماران بر اساس زیبایی و مشکل در پوشیدن کفش و درد بررسی شده بود. با کمک زوایای اندازه‌گیری شده در گرافی رخ بیماران این مطالعه عموماً در گروه متوسط تا شدید قرار می‌گرفتند و تماماً از نوع غیر متجانس بودند و اندیکاسیون عمل در کلیه این بیماران برقرار بود. در موارد متوسط تا شدید در صورت نیاز به درمان عموماً از روش‌های جراحی پس از پاسخ نامناسب درمان غیرجراحی (ارتوز و حمایت قوس طولی پا و کفش مناسب) استفاده می‌شود. تا کنون بیش از ۱۳۰ نوع عمل جراحی جهت اصلاح این دفورمیتی معرفی شده است. اندیکاسیونهای جراحی آن شامل موارد متوسط تا شدید است که با درد همراهی داشته یا هالوکس والگوس با آرتربت دژنراتیو یا درگیری یک مفصل متاتارسوفالانژیال متجانسی باشد (۹). یکی از روشهای جراحی در موارد متوسط تا شدید هالوکس والگوس استئوتومی پروگزیمال متاتارس همراه با آزاد سازی بافت نرم در دیستال (عمل ک براید بونیونکتومی) می‌باشد. از مزیت‌های این روش

منابع

1. Chen L, Lyman S, Do H, Karlsson J, Adam SP, Young E, et al. Validation of foot and ankle outcome score for hallux valgus. *Foot Ankle Int.* 2012 Dec;33(12):1145-55.
2. Nix SE, Vicenzino BT, Collins NJ, Smith MD. Characteristics of foot structure and footwear associated with hallux valgus: a systematic review. *Osteoarthritis Cartilage.* 2012 Oct;20(10):1059-74.
3. Sanhudo JV, Gomes JE, Rabello MC, Delucca G. Interobserver and intraobserver reproducibility of hallux valgus angular measurements and the study of a linear measurement. *Foot Ankle Spec.* 2012 Dec;5(6):374-7.
4. Mathew PG, Sponer P, Pavlata J, Shaikh HH. Our experience with double metatarsal osteotomy in the treatment of hallux valgus. *Acta Medica (Hradec Kralove).* 2012;55(1):37-41.
5. Wang H, Gargano C, Lukac S, Jackson A, Beals C, Smiley P, et al. An enhanced bunionectomy model as a potential tool for early decision-making in the development of new analgesics. *Reicin Adv Ther.* 2010 Dec;27(12):963-80.
6. Wagner E, Ortiz C. Osteotomy considerations in hallux valgus treatment: improving the correction power. *Foot Ankle Clin.* 2012 Sep;17(3):481-98. doi: 10.1016/j.fcl.2012.06.007. Epub 2012 Aug 9.
7. Nix SE, Vicenzino BT, Smith MD. Foot pain and functional limitation in healthy adults with hallux valgus: a cross-sectional study. *BMC Musculoskelet Disord.* 2012 Oct 16;13(1):197.
8. Yavuz M, Hetherington VJ, Botek G, Hirschman GB, Bardsley L, Davis BL. Forefoot plantar shear stress distribution in hallux valgus patients. *Gait Posture.* 2009 Aug;30(2):257-9.
9. Tai CC, Ridgeway S, Ramachandran M, Ng VA, Devic N, Singh D. Patient expectations for hallux valgus surgery. *J Orthop Surg (Hong Kong).* 2008 Apr;16(1):91-5.
10. Apfelbaum JL, Desjardins PJ, Brown MT, Verburg KM. Multiple-day efficacy of parecoxib sodium treatment in postoperative bunionectomy pain. *Clin J Pain.* 2008 Nov-Dec;24(9):784-92.
11. Schneider W. Influence of different anatomical structures on distal soft tissue procedure in hallux valgus surgery. *Foot Ankle Int.* 2012 Nov;33(11):991-6.
12. Milnes HL, Kilmartin TE, Dunlop G. A pilot study to explore if the age that women undergo hallux valgus surgery influences the post-operative range of motion and level of satisfaction. *Foot (Edinb).* 2010 Dec;20(4):109-13.

عدم تغییر طول متاتارس بعد با قبل از عمل و توجه به به هر سه قسمت تغییر شکل های موجود در هالوکس والگوس شامل برجستگی داخلی سر متاتارس، افزایش زاویه والگوس شست پا و واروس متاتارس اول می باشد (۱۰). در یک مطالعه بر روی پروسه‌ی بافت نرم دیستال بصورت ایزوله (مک برآید بونیونکتومی) در موارد متوسط تا شدید، HVA ۱۴/۸ و IMA ۵۰۲ کاهش یافت اما ۱۱ دفورمیتی هالوکس واروس بوجود آمد و بیماران در ۴۱ موارد ناراضی بودند (۱۱). در مطالعه ما میانگین زاویه هالوکس والگوس پیش از جراحی از ۳۵ درجه به ۷٫۱ درجه و میانگین زاویه بین متاتارس از ۱۳٫۱ به ۷٫۲ درجه رسید و هر دو این اختلافها از نظر آماری معنادار بوده است (p=۰٫۰۰۱) و (p=۰٫۰۰۶). در مطالعه ای مشابه با مدت پیگیری ۲۷ ماه، متوسط HVA، DMAA، IMA به ترتیب ۳۵٫۷۹، ۱۵٫۷۵ و ۱۲٫۸۰ درجه و مقادیر بعد از عمل به ترتیب ۱۴٫۲۵، ۶٫۵ و ۶٫۶ درجه بودند. (۱۲) نتایج ما نیز در همین حدود است. میانگین سنی ۴۱ سال بود و نیز میانگین مدتی که این بیماران پی گیری شدند ۳٫۵ سال بود. در این مطالعه بین میزان رضایت بیماران (۵۸٪ خوب و ۲۹٪ متوسط) و درصد اصلاح زاویه هالوکس والگوس ارتباط مثبت وجود داشت و از نظر آماری این ارتباط معنا دار بود (p=0.03). یکی از موارد توجه کننده میزان خوب رضایت بیماران کاهش درد در ۷۹٪ بیماران می باشد. با مدت پیگیری ۳٫۵ سال جهت بررسی عوارض در ۱۰ بیمار (۲۰٫۸٪) کاهش دامنه حرکات را شاهد بودیم. جوش خوردگی نا مناسب استخوان پس از جراحی به صورت دورسی فلکشن در ۴ بیمار (۸٪) دیده شد که دو عامل زود وزن گذاشتن بیمار و مشکل در زاویه تیغه استئوتومی می تواند علت آن باشد. هیچ موردی از استئونکروز یا دفورمیتی هالوکس واروس در این مدت پیگیری دیده نشد. با توجه به نتایج مطالعه فوق بنظر می رسد در انواع متوسط و شدید هالوکس والگوس، استئوتومی مک برآید روش مناسبی است که تمام اجزاء ناهنجاری را اصلاح کرده و میزان عوارض پایین و با درصد بالایی از رضایت بیماران همراه است.

Result of first metatarsal proximal osteotomy and Mc bride procedure in the treatment of Hallux valgus deformity

Ali Yeganeh, MD. Associate Professor of Orthopedics, Hazrat Raool Akram Hospital, Iran University of Medical Sciences, Tehran, Iran. Yeganeh471@yahoo.com

***Arash Motaghi**, Assistant Professor of Orthopedics, Besat Hospital, Hamadan University of Medical Sciences, Hamadan, Iran (*Corresponding author). Drarash54@yahoo.com

Kamal Tabearjmand, MD. Resident of Orthopedics, Hazrat Raool Akram Hospital, Iran University of Medical Sciences, Tehran, Iran. Drkamal-a@yahoo.com

Hossein Farahini, MD. Associate Professor of Orthopedics, Hazrat Raool Akram Hospital, Iran University of Medical Sciences, Tehran, Iran. Dr farahini@gmail.com

Abstract

Background: Hallux valgus deformity is a common and debilitating disease. Proximal osteotomy of first metatarsal and Mc Bride bunionectomy procedure is a common procedure for this deformity. The goal of this study is to evaluate the result of this operation in Rasoul-e-akram hospital in Tehran.

Methods: 50 cases of hallux valgus deformity in 48 patients over a 5 years period who have been treated with this method were evaluated in Rasoul-e-akram hospital in Tehran. In this study mean of pre and post hallux valgus angle (HVA), intermetatarsal angle (IMA), and pain were compared with each and also patient satisfaction and complications were evaluated

Results: The mean angles correction for hallux valgus (HVA), intermetatarsal (IMA) were 27.9 and 6.5 degrees respectively. Patient satisfaction was good in 28 patients and there was meaningful correlation between angle correction and Patient satisfaction ($p < 0.05$). Mean age of patients was 41. In 38 (79%) patients post-operative pain decreased and in 10 (20%) patients arch of motion decreased. In 4 patients (8%) subtle malunion were noted. There were no cases of metatarsal head osteonecrosis, nonunion, hallux varus deformity, and infection.

Conclusion: Proximal first metatarsal osteotomy and Mc Bride bunionectomy procedure is a reasonable procedure in patients with moderate to severe hallux valgus deformity considering its low complication rate and good result in this study. Residual Pain and first MTP joint decreased arch of motion are the two main side effects.

Keywords: Hallux valgus, Proximal metatarsal osteotomy, Mc Bride procedure