

ونتريکولوستومی اندوسکوپیک بطن سوم در سندرم دندی واکر: گزارش یک مورد و مرور مقالات

* دکتر علیرضا خوشنویسان: استادیار گروه جراحی مغز و اعصاب، بیمارستان شریعتی، دانشگاه علوم پزشکی تهران، تهران، ایران. (* نویسنده مسئول).
akhoshnevisan@sina.ac.ir

نرگس سیستانی اله ابادی: کارشناس اتاق عمل، بیمارستان شریعتی، دانشگاه علوم پزشکی تهران، تهران، ایران. nickpier1990@yahoo.com

دکتر سینا عبدالله زاده: دستیار گروه جراحی مغز و اعصاب، بیمارستان شریعتی، دانشگاه علوم پزشکی تهران، تهران، ایران. sina21@gmail.com

تاریخ دریافت: ۹۱/۱/۲۱ تاریخ پذیرش: ۹۱/۲/۶

چکیده

زمینه و هدف: سندرم دندی- واکر نوعی آنومالی مادر زادی است که به صورت عدم تشکیل و یا کوچک بودن ورمیس مخچه (Cerebellar Vermis)، سیستیک بودن بطن چهار مغزی (cystic fourth ventricle) و بزرگی حفره خلفی جمجمه (Large Posterior Fossa) تظاهر می‌کند و می‌تواند همراه یا بدون هیدروسفالی بروز کند. راهکار معمول برای درمان آن شانت گذاری (shunt) است، ولی در مواردی روش جراحی (3rd Ventriculostomy) ETV (Endoscopic) به عنوان روشی جایگزین یا مکمل برای آن استفاده شده است.

معرفی بیمار: بیماری که در این مقاله معرفی می‌شود، دختر بچه ای ۸ ساله با علائم DWS (Dandy-Walker Syndrome) همراه با هیدرو سفالی است که در ۵ ماهگی تحت عمل شانت گذاری قرار گرفته است و هنگام مراجعه افزایش فشار مغزی داشته است. برای بیمار عمل ETV انجام شد ولی به دلیل ادامه علائم، بیمار تحت عمل اصلاح (Revision) شانت قرار گرفت و با بهبود نسبی ترخیص شد.

نتیجه گیری: به طور کلی عمل ETV، رویکردی جدید برای درمان هیدروسفالی است ولی باید در نظر داشت که عوامل زیادی در میزان موفقیت این روش موثر هستند. انتخاب هوشمندانه بیمار می‌تواند شانس موفقیت این عمل را به میزان چشم گیری افزایش دهد و باید هر بیمار به صورت جداگانه در نظر گرفته شوند.

کلیدواژه‌ها: سندرم دندی واکر، هیدرو سفالی، ونتريکولوستومی اندوسکوپیک بطن سوم.

مقدمه

نشانه کلینیکی خاصی ندارد و معمولاً به دلیل هیدروسفالی همراه تحت درمان قرار می‌گیرد. تشخیص آن با تصویربرداری قبل یا بعد از تولد به وسیله اولتراسوند، CT، یا MRI است. درمان آن معمولاً عمل شانت گذاری است که از سه طریق انجام می‌گیرد: (۱) شانت گذاری در ناحیه سوپرا تنتوریال (Tentorial Supra) (۲) شانت گذاری درون کیست (۳) ترکیبی از هر دو روش (۷۰٪) عوارض احتمالی که همراه عمل شانت گذاری وجود دارد، محققین را بر آن داشت که به دنبال روشی جایگزین به منظور درمان هیدروسفالی باشند (۱). ETV (Endoscopic Third Ventriculostomy) می‌تواند به عنوان یک روش جراحی مناسب برای کاهش عوارض در نظر گرفته شود. در این روش با استفاده از اندوسکوپ وارد بطن سوم شده و کف بطن را سوراخ می‌کنیم، به این ترتیب بین بطن ها و سیسترن های

سندرم دندی- واکر (Dandy-Walker Syndrome) یک آنومالی شناخته شده است که به دلیل نوعی عارضه مادر زادی بروز می‌کند. علائم آن هیپوپلازی ورمیس (Hypoplasia of Vermis)، کیست بطن ۴، جابه جایی تنتوریوم (Tentorium) به سمت بالا، همراه یا بدون هیدروسفالی است (۱ و ۲). این آنومالی بیماری شایعی نیست ولی می‌تواند عامل ایجاد ۷۴ نوع اختلال در سیستم عصبی مرکزی و یا اختلالات سیستمیک دیگر مانند: اکسی پیتال میلومنگوسل (Occipital Myelomeningocele)، یا خونریزی مویرگ‌های صورتی (Facial Capillary Hemangioma) و... باشد که به دلیل ناهنجاری‌های ژنتیکی، عوامل محیطی، تراتوژن‌ها (Teratogens) و عفونت‌های مادرزادی ایجاد شود (۳ و ۵). این بیماری معمولاً

معرفی بیمار

بیمار دختر بچه ای بود هشت ساله که به دلیل کاهش سطح هوشیاری و ناتوانی در راه رفتن توسط والدین به بیمارستان دکتر شریعتی آورده شد. بیمار از حدود سه هفته پیش به علت حرکات غیر طبیعی به مرکز دیگری در شهرستان مراجعه نموده و با تشخیص تشنج تحت درمان با سدیم والپروات (Sodium Valproate) و پرمیدون (Primidone) قرار گرفته و سپس به علت عدم بهبودی و کاهش سطح هوشیاری به اورژانس بیمارستان دکتر شریعتی آورده شد.

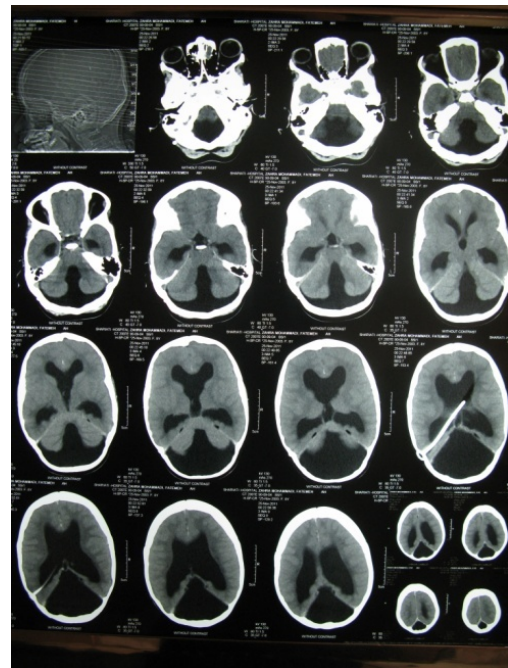
کودک در دوران نوزادی به علت تشنج های مکرر و هیدروسفالی با تشخیص DWS در پنج ماهگی تحت عمل شانت گذاری ونتریکو - پریتونال (V- P=Ventriculo Peritoneal) قرار گرفته بود. از آن پس نیز سه بار به علت اختلال کار کرد شانت در بیمارستان بستری و تحت عمل جراحی جهت اصلاح شانت بود. آخرین بار دو سال پیش جهت اصلاح شانت عمل شده است واز آن هنگام تا کنون علایم افزایش فشار داخل مغزی نداشته است.

در معاینه بیمار با تحریک دردناک اندام ها را حرکت می داد، چشمان وی باز و واکنش مردمک به نور طبیعی بود ولی ارتباط چشمی مناسب برقرار نمی کرد. در آزمایش CBC میزان WBC بیمار ۵۰۰۰ گزارش شد و U/A طبیعی بود. همچنین آزمایش CSF بیمار طبیعی بود. سی تی اسکن بیمار گشادی بطن ها همراه با ادم پری ونتریکولار (Periventricular) نشان داد (شکل ۱).

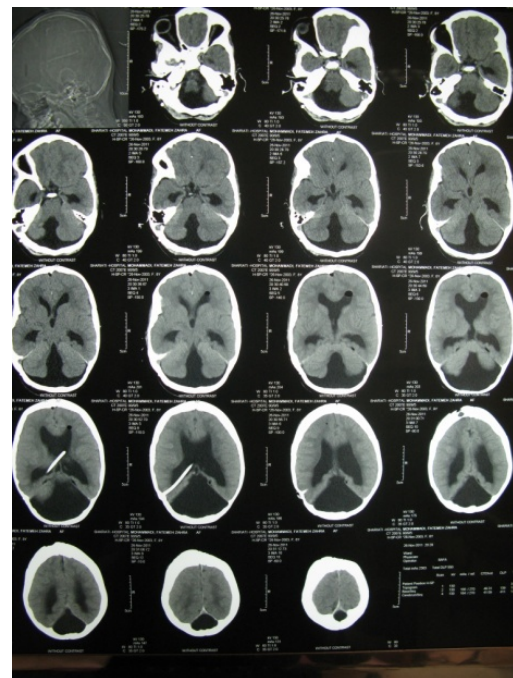
بیمار با تشخیص هیدروسفالی ناشی از اختلال کار کرد شانت (Malfunction) تحت عمل EVT قرار گرفت (شکل ۲).

پس از عمل برای وی سدیم والپرویات برای پیشگیری از تشنج تجویز شد. به علت اینکه بهبودی در وضعیت بیمار دیده نشد، بعد از گذشت ۴ روز تحت عمل اصلاح شانت قرار گرفت. هوشیاری بیمار رو به بهبودی رفت و در CTScan کنترل دو روز پس از شانت گذاری اندازه بطن ها کاهش یافت. بیمار پس از یک هفته مرخص شد (شکل ۳).

بحث و نتیجه گیری



شکل ۱- سی تی اسکن قبل از عمل ونتریکولوستومی. دیلاتاسیون بطن ها دیده می شود.



شکل ۲- سی تی اسکن بعد از عمل ونتریکولوستومی.

بازال ارتباط برقرار شده و فشار داخل مغزی کاهش می یابد (۹و۸). در هر دو روش شانت گذاری و ETV بهبودی قابل ملاحظه ای مشاهده شده است. میزان اثر بخشی این دو روش درمانی به علت زمینه ای پدید آورنده هیدروسفالی وابسته است.

روش قرار گرفته اند و نیز پراکندگی بسیار در آمارهای موجود، مشکل بتوان آن را به عنوان راهکاری قطعی برای تمامی موارد در نظر گرفت. انتخاب هوشمندانه بیمار می تواند شانس موفقیت این عمل را به میزان چشم گیری بالا برده و مشکلات ذاتی این روش را به حداقل برساند (۱۰).

با توجه به اینکه سابقه مننژیت و خون ریزی داخل بطنی و ساب آراکنوئید (Subarachnoid) به علت ایجاد چسبندگی در سیسترن های بازال سبب کاهش تاثیر عمل ETV در بهبود هیدروسفالی می شود، به نظر می رسد یکی از علل موثر واقع نشدن این روش در بیمار گزارش شده، احتمالاً مننژیت های قبلی و یا خون ریزی فضای ساب آراکنوئید طی عمل های قبلی باشد.

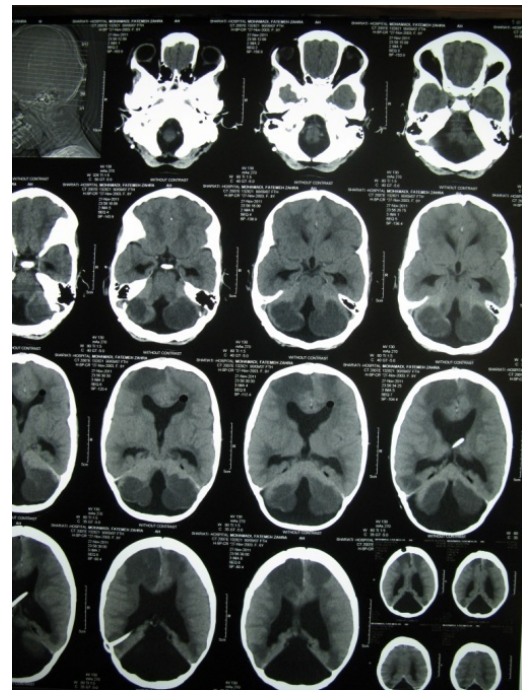
میزان موفقیت ETV تنها به سن بیمار وابسته نیست بلکه اتیولوژی بیماری به میزان زیادی موثر است. با این که در برخی از مقالات محدودیت های این روش برای استفاده در کودکان زیر یک سال ذکر شده است، برخی نیز این عمل را در این سنین موثر قلمداد کرده اند (۱،۶،۸،۹ و ۱۱). سن بیمار و اندازه بطن ۴ می تواند در اثر بخشی و نتیجه به دست آمده موثر باشد.

نکته قابل توجه دیگر در استفاده از این روش آن است که بسیاری از عوارض آن در طولانی مدت بروز کرده و کوچک شدن بطن های مغزی نیز با سرعت کمتری روی می دهد.

یافتن یک الگوریتم درمانی مشترک در همه حالات برای DWS مشکل به نظر می رسد، زیرا روش درمانی مناسب باید برای هر بیمار به صورت اختصاصی و با توجه به شرایط، نوع علائم و سن هر فرد انتخاب شود.

منابع

- Weinzierl MR, Coenen VA, Korinth MC, Gilsbach JM, Rohde V. Endoscopic transtentorial ventriculocystostomy and cystoventriculoperitoneal shunt in a neonate with Dandy-Walker malformation and associated aqueductal obstruction. *Acta Neurochir* 2005 Sep-Oct; 41(5):p. 272-7.
- Sutton JB. The lateral recesses of the fourth ventricle: their relation to certain cysts and tumors of the cerebellum, and to occipital meningocele. *Brain* 1887; 9:p. 352-361.



شکل ۳. سی تی اسکن پس از اصلاح شانت.

سندرم دندی-واکر DWS یک آنومالی شناخته شده است که به دلیل نوعی عارضه مادر زادی بروز می کند. علائم آن هیپوپلازی ورمیس، کیست بطن ۴، جابه جایی تنتوریوم به سمت بالا، همراه یا بدون هیدروسفالی است. جهت درمان هیدروسفالی می توان اقدام به شانت گذاری داخل بطنی نمود یا ونتریکولوستومی بطن سوم انجام داد.

بطور کلی EVT در مقایسه با عمل شانت گذاری به دو دلیل اصلی برای جراحان مغز و اعصاب راهکار جذاب تری است: (۱) بیمار نیازمند به کارگذاری جسم خارجی نمی باشد (۲) تکنیک به کار رفته در این جراحی بسیار ظریف تر است و نیز طول مدت جراحی را کاهش می دهد.

بسیاری از موارد مرگ و میر ناشی از اختلال عملکرد شانت همراه با بیماری های زمینه ای سیستمیک می باشد. با این وجود باید به این موضوع واقف بود که نمی توان ETV را نیز به عنوان یک راهکار طلایی برای درمان هیدروسفالی در نظر گرفت (۲).

جراحی آندوسکوپی می تواند راه حل مناسبی برای درمان DWS باشد. در این رویکرد جدید الزامی به کارگذاری شانت مغزی نیست.

به دلیل تعداد کم بیمارانی که تحت درمان با این

3. Ondrej C, Francesco TM. Dandy-Walker syndrome. 2nd ed. Youmans 2011. 177(16):pp. 1906.
 4. Murray JC, Johnson JA, Bird TD. Dandy-Walker malformation: etiologic heterogeneity and empiric recurrence risks. *Clin Genet* 1985; 28:p.272-283.
 5. Klein O, Pierre-Kahn A. Focus on Dandy-Walker malformation. *Neurochirurgie* 2006 Sep; 52(4):347-56.
 6. Warf BC, Dewan M, Mugamba J. Management of Dandy-Walker complex-associated infant hydrocephalus by combined endoscopic third ventriculostomy and choroid plexus cauterization. *J Neurosurg Pediatr* 2011 Oct; 8(4): 377-83.
 7. Sawaya R, McLaurin RL. Dandy-Walker syndrome. Clinical analysis of 23 cases. *J Neurosurg* 1981; 55: 89-98.
 8. Spennato P, Mirone G, Nastro A, Buonocore MC, Ruggiero C, Trischitta V. Hydrocephalus in Dandy-Walker malformation. *Childs Nerv Syst* 011 Oct; 27(10): 1665-81.
 9. Hu CF, Fan HC, Chang CF, Wang CC, Chen SJ. Successful treatment of Dandy-Walker syndrome by endoscopic third ventriculostomy in a 6-month-old girl with progressive hydrocephalus: a case report and literature review. *Pediatr Neonatol* 2011 Feb;52(1): 42-5. Epub 2011 Feb 22.
 10. Hirsch JF, Pierre-Kahn A, Renier D, Rose CS, Hirsch EH. The Dandy-Walker malformation. A review of 40 cases. *J Neurosurg* 1984;61: 515-522.
- Faggini R, Calderone M, Denaro L, Meneghini L, d'Avella D. Long-term operative failure of endoscopic third ventriculostomy in pediatric patients: the role of cine phase-contrast MR imaging. *Neurosurg Focus*. 2011 Apr; 30(4):E1.

Endoscopic third ventriculostomy in Dandy Waker syndrome: Case report and review of literature

***Alireza Khoshnevisan, MD.** Assistant Professor of Neurosurgery, Department of Neurosurgery. Shariati Hospital, Tehran University of Medical Sciences, Tehran, Iran. (*Corresponding Author). akhoshnevisan@sina.ac.ir
Narges Sistani Allah abadi, Bsc. Operation Room Nurse, Shariati Hospital, Tehran University of Medical Sciences, Tehran, Iran. nickpier1990@yahoo.com
Sina Abdollahzadeh, MD. Assistant of Neurosurgery, Shariati Hospital, Tehran University of Medical Sciences, Tehran, Iran. sina21@gmail.com

Abstract

Background: Dandy walker syndrome is a kind of congenital anomaly consisting of absence of cerebellar vermis, cystic fourth ventricle and large posterior fossa. It can be associated with hydrocephaly. Generally it is treated with shunting but endoscopic third ventriculostomy can also be used.

Case presentation: Our patient is a known case of dandy walker syndrome. She has been shunted due to hydrocephaly when she was 5 months old. She was presented with signs of raised intracranial pressure and endoscopic third ventriculostomy (ETV) was considered for the patient. As ETV didn't resolve the symptoms ventriculoperitoneal shunting was done. Patient discharged with good general condition.

Conclusion: ETV is a novel procedure for hydrocephaly, but it should be considered that there are many factors that determine the success rate of it. Correct patient selection can increase success rate of this procedure.

Keywords: Dandy walker syndrome, Hydrocephaly, Endoscopic third ventriculostomy.