

## گزارش یک مورد سوراخ شدگی روده در سندرم هنوخ شون لاین

دکتر سیدعلی جلالی\*

### چکیده

اگرچه پورپورای هنوخ شون لاین یک بیماری داخلی است اما فقط تعدادی از مبتلایان بعلت دردهای شکمی مورد مشاوره جراحی قرار میگیرند. با اینکه عوارض جراحی در این سندرم کمتر مشاهده شده ولی این عوارض غیرقابل پیش‌بینی بوده و نحوه بروز آن نامشخص است، بنابراین هر گاه این بیماران دچار عوارض شکمی شوند توجه دقیق و معاینات مکرر جراح ضروری است. پارگی یا سوراخ‌شدگی خودبخود روده در این سندرم بسیار نادر است. تاکنون در دنیا تعداد بسیار کمی گزارش شده، که فقط حدود  $\frac{1}{4}$  آنها زنده مانده‌اند و بیماری که گزارش می‌شود علیرغم مشکلات دوره طولانی پس از عمل نهایتاً سلامت کامل خود را باز یافت. در سایر موارد گزارش شده، اغلب سوراخ‌شدگی روده متعاقب انواژیناسیون روده و نکروز بروز کرده ولی در این گزارش سوراخ‌شدگی بر اثر ضایعات آنافیلاکتوئید جدار روده بود (نه در اثر انواژیناسیون) و از این نوع خاص بیش از چند مورد در دنیا گزارش نشده است.

### مقدمه

مفاصل مچ پا و زانوها بروز می‌کند. دردهای شکمی به صورت کولیک و همراه با ملنا در این بیماران دیده می‌شود که در اثر خونریزی وادم روده کوچک بوده و ممکن است ایجاد انواژیناسیون نماید.

تعدادی از این بیماران دچار گلوومرولونفریت حاد و هماتوری آشکار و یا میکروسکوپی، پروتئینوری و ادم می‌شوند. ضایعات کلیوی اغلب در هفته دوم و سوم بیماری ایجاد می‌شود که بعضی اوقات با گرفتاری کلیوی، پرفشاری خون و کاهش زودگذر اعمال کلیوی همراه است و تنها در

پورپورای آلرژیک (هنوخ شون لاین یا آنافیلاکتوئید) بیماری است که اختصاص به اطفال دو تا هفت ساله دارد و در پسران شایعتر است. این سندرم اغلب با کبیر شروع شده که پس از کم‌رنگ شدن، ضایعات ماکولوپاپولر جایگزین آن می‌شود. ضایعات ماکولوپاپولر پوستی به هم آمیخته و ایجاد اکیموزهای قرینه می‌کند که بیشتر در سطوح اکستانسور اندام تحتانی و ناحیه سرین دیده می‌شود، دو سوم بیماران گرفتاری آرتیکولر دارند که بصورت درد چندمفصلی و غیر مهاجر در

\* دانشیار دانشکده پزشکی - گروه جراحی - دانشگاه علوم پزشکی ایران - مرکز تحقیقاتی و درمانی فیروزگر

گزارش شده است.

ده روز قبل از مراجعه مجدداً در همان بیمارستان بعثت درد پهلوی چپ و همتوری بستری می‌گردد. به علت افزایش اوره و کراتی نین خون به بخش نفرولوژی بیمارستانی در تهران فرستاد می‌شود، پس از نزدیک به یک هفته بستری بودن دچار ضایعه حاد شکمی شده و به بخش جراحی منتقل می‌گردد.

نتیجه آزمایشات پاراکلینیک بیمار هنگام مراجعه به شرح زیر بود:

WBC 10500 P90, L7, M1, Band 2

Hgb 9.6 g/dl

BL, Urea 100 mg/dl

Creatinine 3.8 mg/dl

Na 140 K 3.0 meq/l

پس از انجام آزمایشات مقدماتی، با تشخیص شکم حاد بیمار لاپاراتومی شد.

هنگام عمل بیمار دچار پریتونیت منتشر و روده‌ها از اگزودای فیبرینی پوشیده شده بود، آپاندیس طبیعی بنظر می‌رسید ولی در حدود بیست سانتی متری درجه ایلئوسکال چادرینه بزرگ روده را کاملاً محصور کرده بود و زیر آن در کناره آنتی مزانتریک روده پرفوراسیونی وجود داشت. کناره‌های پرفوراسیون دبریدشدو روده بطور عرضی در دو لایه دوخته شد.

صفاق با مقدار زیادی سرم فیزیولوژی شسته شد و پس از درناژ کافی جدار شکم در لایه‌های آناتومیک همراه با سوتورهای نگهدارنده بسته شد.

در این زمان ضایعات واضح پورپورائی در پوست، صفاق و جدار روده نیز به چشم می‌خورد. پس از عمل بیمار روزهای سختی را گذراند، از جمله دچار آبسه‌های متعدد داخل شکمی شد که در زمان مناسب درناژ گردید. همچنین دچار ذات‌الجنب چرکی شد و درن پلور گذاشته شد. بیوپسی

پانزده درصد موارد درگیری کلیه ادامه یافته و به گلوبولونفریت مزمن تبدیل می‌شود. در بیوپسی پوست تظاهرات و اسکوئیت آسپتیک همراه با ضایعاتی در پیرامون عروق، نکروز فیبرینوئید، تجمع پلاکت‌ها و ادم بینابینی (interstitial) مشاهده می‌شود.

این یافته‌ها مشابه آسیب‌های تجربی ایجاد شده در بیماری‌های ایمنی از طریق اعمال آنتی‌ژن است ولی تاکنون هیچ آنتی‌ژنی در سندرم هנוخ شون لاین شناخته نشده است. اضافه می‌نماید که در قسمتهای آسیب‌دیده رسوب IgA، IgM، C3 و C5 و پروپرین قابل شناسایی است.

#### شرح حال:

الف - در تاریخ ۶۹/۳/۱۳ دخترخانم سیزده‌ساله‌ای با تشخیص شکم حاد (پریتونیت) به طور اورژانس در بخش جراحی بستری می‌شود.

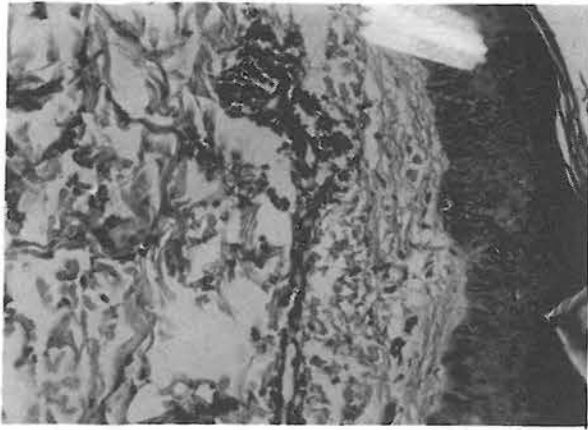
بیمار به هنگام پذیرش تب خفیفی داشت و رنگ‌پریده بنظر می‌رسید.

در معاینه، شکم نفاخ بود و در لمس حساسیت سرتاسر شکم همراه با صلابت و سفتی عضلات جدار وجود داشت. در سمع شکم کاملاً خاموش بود. مفاصل هر دو زانو کمی متورم و مختصری دردناک بود.

بیمار از چهار روز قبل از مراجعه نفع شکم و از دو روز قبل از مراجعه درد شکم نیز به تابلوی بیماری اضافه شده بود.

سابقه پزشکی بیمار نشان می‌داد که شش هفته قبل از واقعه اخیر دچار گلودرد شده و پس از معالجه سرپائی بهبود یافته است.

چهار هفته قبل یا دو هفته پس از گلودرد، بیمار بعثت خونریزی گوارش در یکی از بیمارستانهای قم بستری می‌شود، این خونریزی همراه با ضایعات پوستی در اندام تحتانی بوده و در این زمان از ضایعات پوستی بیمار بیوپسی می‌شود. نتیجه بیوپسی از ضایعات پوستی و اسکوئیت



شکل ۱- ضایعه پوستی پور پورا که بصورت انزئیت جلدی بروز کرده است .

#### بحث:

سندروم هنوخ شون لاین یا پورپورای آنافیلاکتوئید یا آلرژیک یک واسکولیت نکروزان است که اغلب عروق کوچک را درگیر می‌کند. (۱۰،۸،۱)

غالباً عروق سطح فوقانی پوست درگیر می‌شود ولی به علت واسکولیت دیگر اعضا، علائم سیستمیک نیز در بیمار بروز می‌کند.

این سندروم در بچه‌ها شایعتر است و اغلب پسران را مبتلا می‌کند. (۱۰،۸،۱)

بیماری بطور حاد بروز کرده و ممکن است پس از بهبودی عود کند یا مزمن شود. در نود درصد موارد، علائم بیماری بدنبال عفونت مجاری فوقانی تنفسی ظاهر می‌شود، اما تنها در حدود یک سوم از این بیماران کشت گلو از نظر استرپتوکوک بتاهمولیتیک مثبت می‌شود. بثورات جلدی بصورت اریتم‌های ماکولوپاپولر و ضایعات کهریری و بصورت گروهی ظاهر شده و بیشتر در سطوح اکستانسورها و پشت بدن مشاهده می‌شود. (۱۲،۸) گاهی در صورت و مخاطها نیز ظاهر می‌شود، بعضی اوقات قبل از پیدایش بثورات بیمار دچار سردرد و بی‌اشتهائی می‌شود. گرفتاری کلیوی اغلب بصورت هماتوری میکروسکوپی و

پلور هم انجام شد و نتیجه آن طبیعی بود. به علت ابتلا به مشکلات پوستی - کلیوی - گوارشی و ریوی بیمار در مدت بستری بودن با مشاوره همکاران مربوطه درمان می‌شد.

برای بررسی تکمیلی، بیوپسی کلیه نیز انجام شد.

با توجه به سابقه و علائم بالینی بیمار و گزارش آسیب‌شناسی از بیوپسی پوست که نشان‌دهنده تغییرات کهریری و اسکولیت پوستی بود، گرفتاری کلیه، ضایعات گوارشی و منفی بودن آزمایشات مربوط به بیماریهای عفونی تشخیص سندروم هنوخ شون لاین مسلم بود.

پاتولوژی قطعات دربرید شده روده نیز نشان‌دهنده زخمی در لایه‌های روده بود که محل سوراخ‌شدگی را نشان می‌داد.

لایه‌های مخاط و تحت مخاطی، پروسه التهابی همراه با خونریزی داشت. پس از حدود یکماه بستری بودن در بیمارستان و از بین رفتن کلیه علائم بالینی و نزدیک به طبیعی شدن آزمایشان کلیوی بیمار با تجویز:

**Prednisolone 20mg و Cimetidine 400mg h. s.**

همراه با شربت **Antacid** از بیمارستان مرخص شد.

جواب پاتولوژی از بیوپسی کلیه که بوسیله پونکسیون بیوپسی و بطریقه بسته انجام شد و در داخل و خارج از کشور با میکروسکوپ معمولی و الکترونی مورد مطالعه قرار گرفت، پرولیفراسیون فوکال، نفریت بینابینی، افزایش سلول‌ها و ماتریکس مزانژیوم و در نیمی از گلوبومرولها هلالهای فیبروپی تلیال را نشان می‌داد در بافتی که با میکروسکوپ الکترونی مشاهده شد نیز همین تغییرات همراه با **Patchy foot process fusion** و رسوباتی در مزانژیوم عروقی دیده شد که تشخیص هنوخ شون لاین را مسجل کرد.

یکماه بعد بیمار در درمانگاه ویزیت شد در آن زمان نیز دچار پورپورا و پتشی اندام تحتانی بود و اظهار می‌کرد این پورپورا بدنبال یک سرماخوردگی ایجاد شده است.

از آن پس تاکنون با مصرف کورتیزون خوراکی مشکلی نداشته، اما چون در شهر دیگری زندگی می‌کند پیگیری وضعیت او مشکل است.

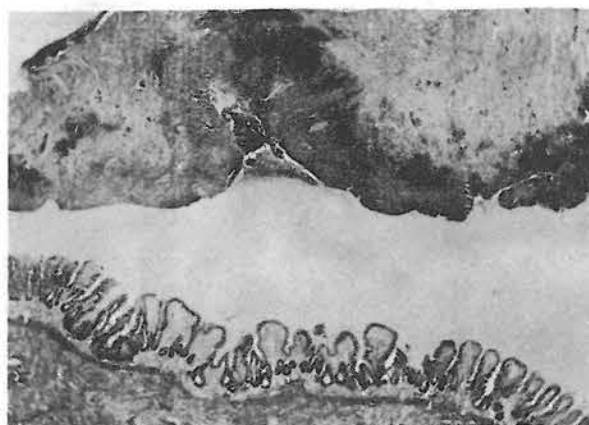
بطور تقریبی بیش از یکنفر احتیاج به لاپاراتومی نخواهد داشت. (۱۰ و ۱۲)

همچنین آمار جمع آوری شده از منابع مختلف و در سالهای متمادی نشان می‌دهد که ده درصد از بیمارانی که دچار عوارض شکمی پورپورا شده و احتیاج به لاپاراتومی داشتند دچار پرفوراسیون، (۱۰) ۲/۵ درصد دچار نکروز روده و نزدیک به ۹۰ درصد دچار یک انواژیناسیون ساده روده بودند اما فقط نیمی از بیماران مبتلا به انواژیناسیون که قسمت اعظم گروه جراحی شده را تشکیل می‌دهند هنگام معاینه توده شکمی قابل لمس داشتند و در موقع عمل معلوم شد که دو سوم انواژیناسیون‌ها مربوط به روده باریک است. (۱۰)

دیگر نکته حائز اهمیت آنکه ۹۵ درصد بیمارانی که تحت عمل جراحی قرار گرفته‌اند قبل از عمل دچار ضایعات پوستی مشخصه بیماری بوده و فقط در ۵ درصد علائم پوستی وجود نداشته و جالب‌تر آنکه در این دسته گرچه علائم شکمی کافی برای لاپاراتومی موجود بوده ولی ضایعات جراحی قابل اصلاحی موقع لاپاراتومی نداشتند. اما در دسته بزرگی که ضایعات پوستی داشته‌اند، ضایعات از یک الی بیست و هشت روز قبل از لاپاراتومی در بیماران مشاهده شده بود. (۱۰)

لازم به ذکر است که در بیمار مورد گزارش نیز هنگام عمل ضایعات مفصلی و پوستی وجود داشت و شش هفته قبل از عمل هم دچار ضایعات پوستی شده بود.

ندرتاً ممکن است در این بیماران هماتوم جدار روده تکیه گاهی برای تولید انواژیناسیون و نهایتاً منجر به نکروز و سوراخ‌شدگی روده شود. اما گاهی بدون ایجاد انواژیناسیون تنها در اثر خونریزی منجر به ایجاد فشار و ایسکمی جدار روده می‌شود و با ایجاد زخم مخاط و تحت مخاط منجر به سوراخ‌شدگی می‌شود یا اگر در محل ضایعه در اثر واسکولیت نکروزان یک ترومبوز کوچک در رگ ایجاد شود مخاط نکروزه شده و سوراخ‌شدگی بوجود می‌آید. (۲ و ۴)



شکل ۲- پرفوراسیون روده که اولسراسیون در روده باریک را به وضوح نشان می‌دهد.

پروتئینوری و یا هماتوری آشکار بروز می‌کند. اغلب هماتوری خود بخود متوقف می‌شود ولی چنانچه ادامه یابد پیش آگهی خوبی ندارد و نشانه ایجاد ضایعات پیشرفته گلومرولی است. (۸، ۱۲)

در دهه گذشته وجود رسوبات IgA و C3 در مویرگهای گلومرولی و عروق شعریه پوست در این سندروم مشاهده و به اثبات رسیده است. (۱۰، ۱۲)

به علت کاهش ایمونوگلوبولین، این بیماران عمل جراحی را نیز خوب تحمل نکرده و پس از عمل دچار ضایعات عفونی و یا آبسه می‌شوند.

علائم گوارشی اغلب در بچه‌های بزرگتر و نوجوانان پیش می‌آید. این علائم بسته به شدت و ضعف و مقدار ضایعاتی که در جدار روده و صفاق ایجاد شده متفاوت است و عمدتاً شامل دردهای کولیکی شکم، استفراغ، اسهال و هماتم یا ملنا می‌باشد.

بر اساس گزارشات مختلف، دردهای شکمی در ۴۲ تا ۵۸ درصد بیماران مبتلا به پورپورای آنافیلاکتوئید دیده می‌شود، اما بروز ضایعات داخل شکمی در تعداد کمی از این بیماران گزارش شده و بطور کلی از هر ده بیمار دچار این سندروم

در مواردی که علائم شکمی به ناگهان شدت یافته، بیمار دچار عدم دفع گاز و مدفوع و یا دفع مدفوع خون آلوده شود، یا در بیمار یک توده شکمی لمس شود که در معاینات مکرر و پشت سرهم تغییر نکند، بیمار تب غیرمنتظره پیدا کرده یا صداهای روده از بین برود، هوای آزاد زیر دیافراگم (در رادیوگرافی ساده) مشاهده شود، در رادیوگرافی شکم سطوح مایع و هوا افزایش یابد و یا حال عمومی بیمار بدتر شود مداخله جراحی ضروری است.

□

بطوریکه گفته شد حدود نیمی از بیماران در سندروم هنوخ شون لاین از درد شکم شکایت دارند که گاه تصمیم‌گیری جهت معالجه این عوارض شکمی بسیار مشکل است. بدیهی است که تعیین درجه پیشرفت ضایعات پاتولوژیک روده بطور دقیق قبل از عمل جراحی بسیار مشکل است و چون ضایعات جدار روده اغلب ایجاد انسداد روده، توده شکمی و یا ملنا می‌کند، چنانچه همراه آن علائم شکم حاد وجود داشته باشد نباید در انجام عمل جراحی تردید کرد.

#### REFERENCES:

- 1- Arlan, j-G in "William J Williams. Hematology" American-McGrawhill, 1990, P., 1443-9.
- 2- Dewolf, W. C. "Anaphylactoid purpura with spontaneous intestinal perforation". Minn Med (55, 1972): 1121
- 3- Gear, E. V; Dobbins. W. O. "The histologic spectrum of proximal duodenal biopsy in adult male". Am J Med sci, (257, 1969): 90-91
- 4- Gilmore, J.; et al "Appendicitis Mimicking conditions. A prospective study". lancet, (2,1975): 421-424
- 5- Goldman, L.p.; Lindenberg, R. L. "Henoch - schönlein pupura: gastrointestinal manifestation with endoscopic correlation." Am J Gastroenterol, (75: 1981): 357
- 6- Knight, P.J.; vassey. L.E. "special disease mimicking appendicitis in childhood." Arch surg, (116, 1981): 744
- 7- Martinez-Frontanila Luis; A. et al. "surgical complication in HSP". J Ped surg (19, 1984,): 4
- 8- Moschella. A. Clinical Dermatology. chap. 17. London C.V.Mosby. 1989. P: 1029-30
- 9- Raffensburger, J. G; Luck, S.R. "Gastrointestinal bleeding in children." surg clin North Am, (56, 1979): 37
- 10- Silver, D,L. "Henoch-schonlein syndrome". pediatr clin North Am, (19, 1972): 1061
- 11- Wedgewood. "Anaphylactoid Purpura: A Long term followup study with special reference to renal involvement". pediatrics springfield. (16, 1965): 196
- 12- Wintrobe, M.M.; clinical hematology. Lee and Febiger philadelphia: chap. 198, 1991, P:1072-82.

---

**Spontaneous Perforation of Intestine in a case of  
Henoch Schonlein syndrome**

**S.A. Jalali M.D.\***

---

*The anaphylactoid purpura is an allergic vasculitis which may involve the skin, joints, gastrointestinal tract and the kidneys. Although 50 percent of these patients develop abdominal pain, surgical complications are quite infrequent.*

*spontaneous perforation of intestine in Henoch–schönlein purpura is also rare and only several cases have been reported in the literature so far.*

*Most of the cases with perforated intestine have been followed by intussusception and focal intestinal necrosis.*

*This case was not preceded by intussusception which is indeed very rare; only a very few such cases have been reported. physicians and surgeons should be aware of this rare complication and have patients with abdominal pain under close observation.*

---

\* Associate professor of surgery

Iran university of medical sciences Tehran – IRAN.