

آدنوم سیرنگوماتوز نوک پستان: گزارش ۱ مورد

چکیده

در این گزارش خانم ۴۱ ساله‌ای معرفی می‌شود که به علت وجود توده‌ای سفت در زیر نوک پستان چپ تحت عمل بیوپسی اکسیزیونال قرار گرفته بود. در نمای ماکروسکوپی ضایعه، توده‌ای سفت با حدود نامنظم، به رنگ کرم - خاکستری و با اندازه ۱/۵×۱/۵×۱ سانتی‌متر قابل مشاهده بود. در معاینه ریز بینی نیز، توموری انفلتراتیو حاوی توبول‌های کوچک طنابی شکل و زاویه دار که به صورت تک تک در استرومای فیبروزه فراوان قرار گرفته بودند، مشاهده گردید. این مجاری توسط یک یا چند لایه سلول اپی‌تلیال پوشیده شده بودند و شکل‌های مشخص قطره اشکی، دم قورباغه‌ای و ویرگولی شکل داشتند. در نمای نزدیک‌تر، یک لایه مشخص از سلول‌های میوآپی‌تلیال بین سلول‌های اپی‌تلیال و استرومای فیبروز مشاهده شد که در اغلب مناطق، سلول‌های اپی‌تلیال، دارای تمایز سنگ‌فرشی و گاه همراه با تجمعات کراتین در داخل مجاری بودند. توبول‌ها در برخی از مناطق، رشته‌های عصبی را مورد تهاجم قرار داده بودند. در نهایت با توجه به یافته‌های ذکر شده برای بیمار تشخیص بسیار نادر آدنوم سیرنگوماتوز یا تومور خوش‌خیم نوک پستان که تا کنون تنها ۲۷ مورد از آن در مجلات انگلیسی زبان معرفی شده است مطرح گردید. با توجه به اطلاعات موجود، مورد اخیر، احتمالاً اولین مورد گزارش شده این آدنوم از ایران است.

*دکتر مهشید هورمزدی I

دکتر علی زارع میرزایی II

کلیدواژه‌ها: ۱- پستان ۲- نوک پستان ۳- آدنوم سیرنگوماتوز

مقدمه

آدنوم سیرنگوماتوز پستان با جای‌گزینی مشخص در زیر نوک پستان و آرنئول شناخته می‌شود اما موارد عمقی آن نیز گزارش شده است (۲).

از نظر بافت شناسی این تومور انفلتراتیو نمای رشدی شبیه به تومورهای غدد عرق یا سیرنگوماها دارد. اهمیت ضایعه در تابلوی بالینی - آسیب‌شناسی آن بوده و در درجه اول، افتراق آن از کارسینوم پستان مطرح است.

در حال حاضر یافته‌ها در مورد این تومور و ماهیت آن محدود می‌باشد (۳).

آدنوم سیرنگوماتوز (Syringomatous adenoma) تومور خوش‌خیم و بسیار نادر نوک پستان است که برای اولین بار در سال ۱۹۸۳، ۵ مورد آن توسط روزن (Rosen) شرح داده شد (۱).

تاکنون تنها ۲۷ مورد از این بیماری در مجلات انگلیسی زبان گزارش شده است.

در گزارش روزن (Rosen) بجز یک مورد اولیه، سایر موارد (۲۶ مورد) در زنان رخ داده بود.

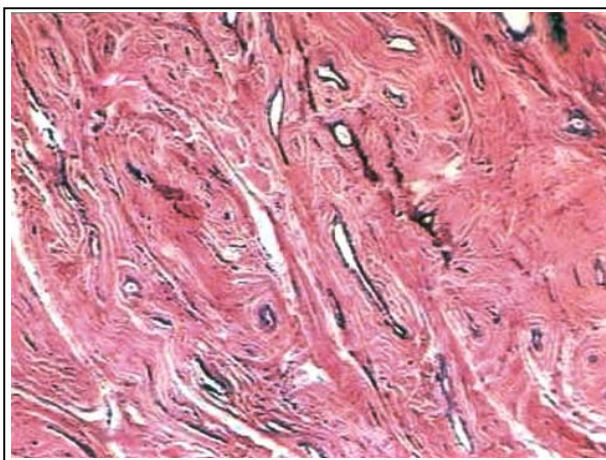
محدوده سنی بیماران بین ۱۱ تا ۷۶ سال و متوسط سنی آن‌ها حدود ۴۰ سال بوده است.

(I) استادیار گروه آسیب‌شناسی، بیمارستان شهدای هفتم تیر، شهری، دانشگاه علوم پزشکی و خدمات بهداشتی - درمانی ایران، تهران (*مؤلف مسئول).

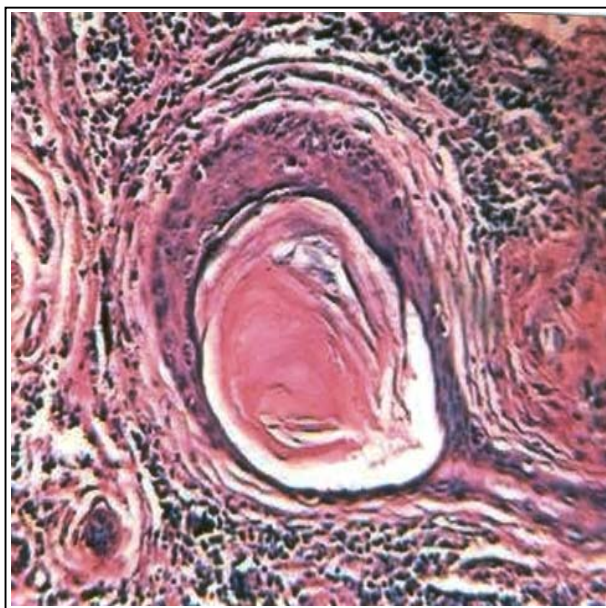(II) دستیار آسیب‌شناسی، دانشگاه علوم پزشکی و خدمات بهداشتی - درمانی ایران، تهران.

حاشیه‌های ضایعه عاری از تومور بود و تهاجم عصبی که در برخی از گزارش‌ها نیز ذکر شده است، در چند منطقه از این تومور وجود داشت (تصویر شماره ۳).

اشکال میتوتیک بسیار کم و آتیپی سلولی ناچیز بود. در نهایت با توجه به یافته‌های ذکر شده، برای بیمار تشخیص آدنوم سیرنگوماتوز، مطرح شد. وی تا ۴ ماه پس از تشخیص فاقد علامت خاصی بود.



تصویر شماره ۱- توبول‌ها و مجاری کشیده و ویرگولی شکل داخل استرومای فیبروزه



تصویر شماره ۲- کیست‌های حاوی تجمعات کراتین

در این مقاله یک مورد تیبیک از این ضایعه معرفی شده و مقالاتی در این زمینه مرور می‌گردد.

معرفی بیمار

بیمار خانم ۴۱ ساله‌ای بود که با شکایت وجود توده‌ای سفت در زیر نوک پستان چپ که از چند ماه قبل متوجه رشد آن شده بود، به بیمارستان مراجعه کرده بود.

وی سابقه ترشح از نوک پستان، کاهش وزن یا درد استخوانی را ذکر نمی‌کرد.

در معاینه بالینی توده‌ای سفت در پستان چپ زیر نوک پستان و آرئول مشاهده شد اما لنفادنوپاتی در مناطق زیر بغل، سوپرا یا اینفراکلاویکولار وجود نداشت. ذکر این نکته لازم است که ماموگرافی از بیمار در دسترس نبود. طی عمل جراحی با ایجاد یک برش هلالی در ناحیه کناری آرئول توده خارج شد و به بخش آسیب‌شناسی ارسال گردید.

در معاینه ماکروسکوپی، نمونه شامل یک توده نامنظم از بافت کرم - خاکستری با قوام سفت به اندازه $1/5 \times 1/5 \times 1$ سانتی‌متر و با مناطق میکروکیستیک در سطح مقطع بود. در نمای ریز بینی، توموری انفلتراتیو و تشکیل شده از توبول‌ها و مجاری پرولیفراتیو کوچک زاویه‌دار مشاهده شد که در برخی از مناطق شکل‌های مشخص قطره اشکی، دم قورباغه‌ای یا ویرگولی شکل داشتند و مجاری تومورال به صورت تک تک در استرومای دسموپلاستیک قرار گرفته (تصویر شماره ۱) و توسط یک یا چند لایه سلول اپی‌تلیال که در اغلب مناطق تمایز سنگ‌فرشی داشتند پوشیده شده بودند.

در نمای نزدیک‌تر یک لایه سلول میوآپی‌تلیال بین سلول‌های اپی‌تلیال و استرومای فیبروزه قرار گرفته بود و برخی از مجاری متسع و حاوی تجمعات کراتین مشاهده شد (تصویر شماره ۲).

گاهی در نمای میکروسکوپی با بزرگ‌نمایی کم، به علت کوچک بودن توبول‌های پرولیفراتیو، تومور نادیده گرفته می‌شود (۲).

در یک گزارش، بیوپسی و آسپیراسیون سوزنی نیز روش‌های موفقی در تشخیص ضایعه ذکر شده‌اند (۶).

دو ضایعه اصلی که در ریزبینی در تشخیص افتراقی با آدنوم سیرنگوماتوز قرار می‌گیرند شامل آدنوم داکتال نوک پستان و کارسینوم توبولار هستند.

در جدول شماره ۱ نماهای تشخیصی این ۳ ضایعه با یکدیگر مقایسه شده است.

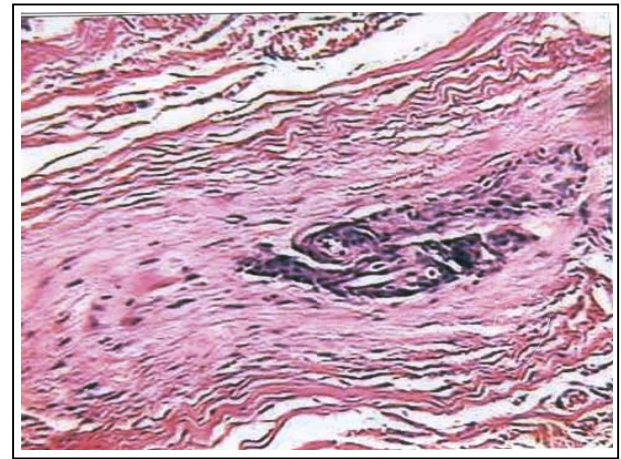
در برخی از بیماران تنها یافته بالینی آسیب‌شناسی که یک تومور خوش‌خیم را مطرح می‌کند جای‌گزینی خاص تومور در زیر نوک پستان است (۳).

جدول شماره ۱- مقایسه نماهای تشخیصی در TC، NDA و SA*

SA	TC	NDA	
منتشر، +	-	سطحی، +	متاپلازی سنگ‌فرشی
+	-	+	وجود لایه میوایی تلیال
زیاد	زیاد، واکنشی	کم، واکنشی	استرومای تومور
٪۸۰	نادر	٪۱۰۰	درگیری نوک پستان

آدنوم داکتال نوک پستان: NDA*، کارسینوم توبولار: TC، آدنوم سیرنگوماتوز: SA

رتراکسیون نوک پستان بدون ایجاد زخم یا آروزیون و هم‌چنین وجود زواید خاری و میکروکلسیفیکاسیون در ماموگرافی بیش‌تر به نفع تشخیص آدنوم سیرنگوماتوز می‌باشد تا آدنوم داکتال نوک پستان (۳).



تصویر شماره ۳- تهاجم عصبی مجاری تومورال

بحث

آدنوم سیرنگوماتوز، تومور بسیار نادر پستان است که برای اولین بار در سال ۱۹۸۳ توسط روزن (Rosen) ه مورد آن شرح داده شد. وی آن را یک ضایعه خوش‌خیم، با نمای انفلتراتیو موضعی که از نظر بافت‌شناسی شبیه سیرنگوما با منشا ضمائم پوستی است توصیف کرد.

اصطلاح آدنوم سیرنگوماتوز انفلتراتیو بعدها توسط جونز و همکارانش پیشنهاد گردید (۴).

آنچه که اهمیت این ضایعه را مشخص می‌کند نمای بالینی آسیب‌شناسی آن است که از نظر بالینی به علت سفت بودن ضایعه و گاهی رتراکسیون نوک پستان، معمولاً در تشخیص افتراقی با کارسینوم پستان قرار می‌گیرد.

در رابطه با این آدنوم هیچ یافته اختصاصی در سونوگرافی و رادیولوژی وجود ندارد و اغلب به علت حدود نامشخص آن و میکروکلسیفیکاسیون، تشخیص کارسینوم توسط رادیولوژیست برای بیمار مطرح می‌گردد (۵).

بنابراین به نظر می‌رسد آدنوم سیرنگوماتوز نیز از منشا ضمایم پوستی یا با تمایز آدنکسال باشد.

ساختمان توبول‌ها در این ضایعه شباهت زیادی به مجاری غدد عرق دارند که گاهی در نوک پستان نیز دیده می‌شوند.

کارسینوم با منشا آدنوم سیرنگوماتوز، نادر بوده و تاکنون تنها ۳ مورد از آن گزارش شده است (۲).

منابع

1- Rosen PP. Syringomatous adenoma of the nipple, *Am J Surg Pathol*, 1983, 7: 739-745.

2- Fattaneh A. Tavassoli. Pathology of the breast 2 nd ed, Newyork, Appleton & Lange stamphord, Mc Graw-Hill, 1999, PP: 751-753.

3- Toyoshima O., Kanou M., Kinaoka N., Miyashia M., Shigematos S., Sano J. Syringomatous adenoma of the nipple, report of a case, *Surg today*, 1998, 28(11): 1196-9.

4- Jones MW., Norris HJ. Snyder RC. Infiltrating syringomatous adenoma of the nipple: a clinical and pathological study of 11 cases, *An J Surg pathol*, 1989, 13: 197-201.

5- Coulthard D., J. Liston., J.R.Young. A case report, infiltrating syringomatous adenoma of the reast, appearances on mammography and ultrasonography, *clin Radiol*, 1993, 47: 62-64.

6- Dahlstrom JE., Tait N., Cranney BG., Jain S. Fine needle aspiration cytology and core biopsy histology in infiltrating syringomatous adenoma of the breast, A case report, *Actacytopathol*, 1999, Jan, 20(1): 13-18.

به علت احتمال بالای عود آدنوم سیرنگوماتوز، اکسیزیون کامل جهت درمان توصیه می‌شود و در مواردی که حاشیه‌های ضایعه درگیر باشند اکسیزیون مجدد نیز توصیه شده است (۷).

در بین موارد گزارش شده، ۵۶-۳۳٪ عود در بیمارانی که با اکسیزیون موضعی یا ماستکتومی ساب توتال تحت درمان قرار گرفته بودند مشاهده شد در حالی که هیچ موردی از عود در موارد اکسیزیون کامل نوک پستان و ماستکتومی کامل مشاهده نشد.

ارزیابی هیستولوژیک حاشیه‌های ضایعه همیشه برای آسیب‌شناس آسان نیست بنابراین در مواردی که تشخیص آدنوم سیرنگوماتوز مطرح می‌شود بهتر است اکسیزیون وسیع‌تر در مقایسه با آنچه که برای آدنوم داکتال نوک پستان انجام می‌شود، صورت گیرد (۳).

متاستاز دوردست در هیچ یک از ۲۶ مورد اولیه گزارش نشد اما Chang و همکارانش در گزارشی از یک بیمار ۷۱ ساله در مارس ۲۰۰۳ شواهد قابل توجهی را ارائه کردند بدین ترتیب که در بیوپسی غده لنفاوی نگهبان (Sentinel node) به کمک رنگ آمیزی‌های H&E، IHC سلول‌های توموری مشاهده شده بود. اگر چه اهمیت وجود میکرومتاستاز در آدنوم سیرنگوماتوز پستان هنوز نامشخص است، Chang و همکارانش معتقدند تا زمان مشخص‌تر شدن سیر طبیعی این بیماری، بهتر است در تمام بیماران بیوپسی غده لنفاوی نگهبان انجام شود (۷).

از نظر هیستورژنز، ضایعاتی که تحت عنوان آدنوم سیرنگوماتوز نوک پستان شناخته می‌شوند تغییراتی را نشان می‌دهند که در تومورهای ضمایم پوستی نظیر کارسینوم میکروکیستیک تخمدانی و کارسینوم اسکروزینگ مجاری عرق دیده می‌شود

7- Chang CK., Jacobs IA., Calilao G., Salti GI. Metastatic infiltrating syringomatous adenoma of the breast, Arch pathol lab med, 2003 mar, 127(3): 155-6.

Syringomatous Adenoma of the Nipple: A Case Report

I ***M. Hourmozdi, MD** *II* **A. Zare Mirzaie, MD**

Abstract

We report herein a 41-year-old woman who underwent excisional biopsy of a firm mass beneath the left nipple. Gross examination of the lesions revealed a firm irregularly-bordered cream-gray mass measuring 1.5×1.5×1cm which histologically exhibited an infiltrative tumor constituted by small cord-like and angulated tubules individually set in an abundant fibrous stroma. These tubular structures were lined by one or more layers of epithelial cells and had the teardrop, tadpole or comma-like shapes characteristic. On closer examination, a distinct layer of myoepithelial cells could be identified between the epithelial cells and the fibrous stroma. In most areas epithelial cells exhibited squamous differentiation with occasional keratin-filled cysts formation. Multifocal neural invasion was also evident. Eventually, with respect to mentioned features the diagnosis was a very rare syringomatous adenoma, benign tumor of the nipple which only 27 cases of it have been documented in the English literature. To the best of our knowledge this may be the first reported case in Iran.

Key Words: 1) Breast 2) Nipple 3) Syringomatous Adenoma

I) Assistant Professor of Pathology. Shohadaye Haftom-e-Tir Hospital, Shahr-e-Ray, Iran University of Medical Sciences and Health Services, Tehran, Iran. (*Corresponding Author)

II) Resident of Pathology. Iran University of Medical Sciences and Health Services, Tehran, Iran.