

## کاربرد سونوگرافی در هیپرتانسیون پورت

### چکیده

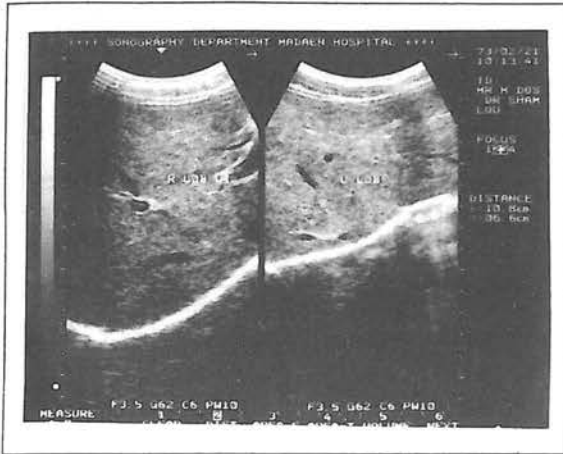
استفاده از سونوگرافی بعنوان روشی ساده، ارزان و دارای قدرت تشخیصی بالا در تشخیص هیپرتانسیون پورت و بعضی از علل بوجود آورنده آن از حساسیت و *Specificity* بالایی برخوردار است. برای نشان دادن خصوصیات، یافته‌های سونوگرافیک و میزان توانایی این روش در تشخیص هیپرتانسیون پورت، این بررسی در ۱۵ بیمار مشکوک به عارضه انجام گرفت که در تمام بیماران یافته‌هایی به نفع وجود هیپرتانسیون پورت از جمله، افزایش قطر وریدهای پورت وطحالی، اسپلنومگالی، وجود کلاترال‌ها و وجود ترومبوز در ورید پورت مشخص شد. اگر اطلاعات حاصله از انجام سونوگرافی با علائم و یافته‌های کلینیکی تلفیق گردد می‌توان با درجه اطمینان بالایی وجود یا عدم هیپرتانسیون پورت را مطرح و در صورت نیاز، به سایر ارزیابی‌های تشخیصی مبادرت ورزید. همچنین از آنجا که در ضمن بررسی سونوگرافیک سیستم وریدی پورت می‌توان وجود یا عدم وجود بعضی از علل بوجود آورنده هیپرتانسیون پورت از جمله ترومبوز ورید پورت، تومورها، آدنوپاتی‌ها، کیست‌ها و ندولهای کبیدی را بررسی و مواردی با استفاده از پالس داپلر و کالرداپلر علل دیگری چون علل دینامیک و فیستولهای شریانی وریدی را در این سیستم بررسی کرد. استفاده از سونوگرافی بعنوان یک وسیله ساده، بی‌خطر و غیرتهاجمی در مقایسه با روشهایی چون اسپلنوپورتوگرافی که دارای خطراتی مانند عوارض عروقی، خطرات استفاده از اشعه ایکس و ماده حاجب می‌باشد روشی بهتر و کاربردی‌تر می‌باشد لذا پیشنهاد می‌شود در بیماران جهت ارزیابی هیپرتانسیون پورت ابتدا از سونوگرافی و در صورت عدم موفقیت از اسپلنوپورتوگرافی و نوگرافی بعنوان وسایل تکمیلی کمک گرفته شود.

دکتر عباس هنربخش\*  
دکتر میرمجتبی سیدملکی\*\*

کلید واژه‌ها: ۱- سونوگرافی  
۲- هیپرتانسیون پورت  
۳- اسپلنوپورتوگرافی  
۴- ترومبوز ورید پورت

\* عضو هیئت علمی دانشگاه علوم پزشکی و خدمات بهداشتی درمانی ایران - رادیولوژیست  
\*\* پزشک عمومی

با پیشرفت علم پزشکی استفاده از روشهای پاراکلینیک ساده، ارزان و در عین حال دارای قدرت تشخیصی بالا بیشتر مدنظر قرار گرفته است، استفاده از روش غیرتهاجمی (Noninvasive) سونوگرافی در تشخیص هیپرتانسیون پورت و علل بوجود آورنده آن ضمن داشتن مزایای مذکور، خطرات استفاده از ماده حاجب و اشعه ایکس در روشهایی چون اسپلنوپورتوگرافی را مرتفع می‌سازد. این مطالعه در جهت نشان دادن میزان قدرت تشخیصی، فواید و کارآئی این روش انجام شده است.



شکل ۱- اندازه گیری لب راست و لب چپ کبد

### روش بررسی

از بین بیماران مراجعه کننده به بخش گوارش مرکز پزشکی دکتر شریعتی، بخش رادیولوژی مرکز پزشکی فیروزگر و مطب شخصی (ع.ه) تعداد ۱۵ بیمار (۶ زن و ۹ مرد) با حداقل سن ۵ سال و حداکثر ۶۵ سال انتخاب و برای تشخیص هیپرتانسیون پورت با سونوگرافی مورد مطالعه قرار گرفتند.

دستگاههایی که سونوگرافی با آنها انجام گرفته آلوکا ۶۲۰، شیمادوز DLS ۳۱۰، کرتس ۳۲۰ و هیتاچی ۴۰ EUB و پروبهای آن تماماً ۳/۵ مگاهرتز Convex mechanical sector بوده است. تمام بیماران ناشتا و در وضعیت خوابیده به پشت یا کمی مایل به چپ و راست سونوگرافی شده‌اند. روش سونوگرافی بشرح زیر در تمام بیماران بطور مشابه انجام گرفته است:

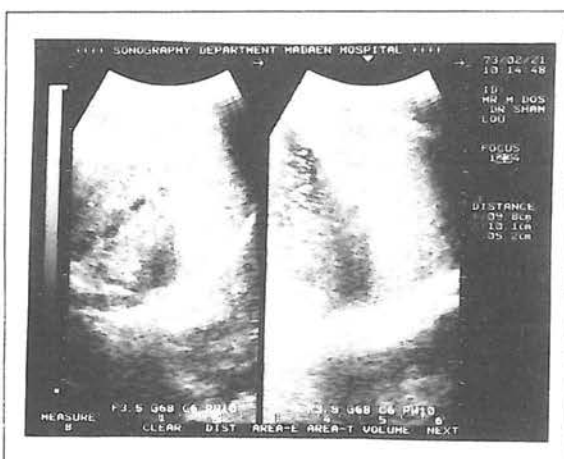
### الف) اندازه گیری کبد:

برای اندازه گیری لوب راست، بیماریکه دم عمیق کشیده و نگهداشته، روی خط میدکلاویکلار، لوب راست را در درازترین قسمت اندازه می‌گیریم که در اشخاص طبیعی و بالغ ۱۳-۱۲ سانتیمتر طبیعی می‌باشد و برای اندازه گیری لوب چپ روی قطع عرضی شکم، خطی که از زائده گزیفوئید شروع و آئورت شکمی را قطع می‌نماید که در یک شخص طبیعی ۷-۶ سانتیمتر طبیعی می‌باشد. (شکل ۱)

### ب) اندازه گیری طحال:

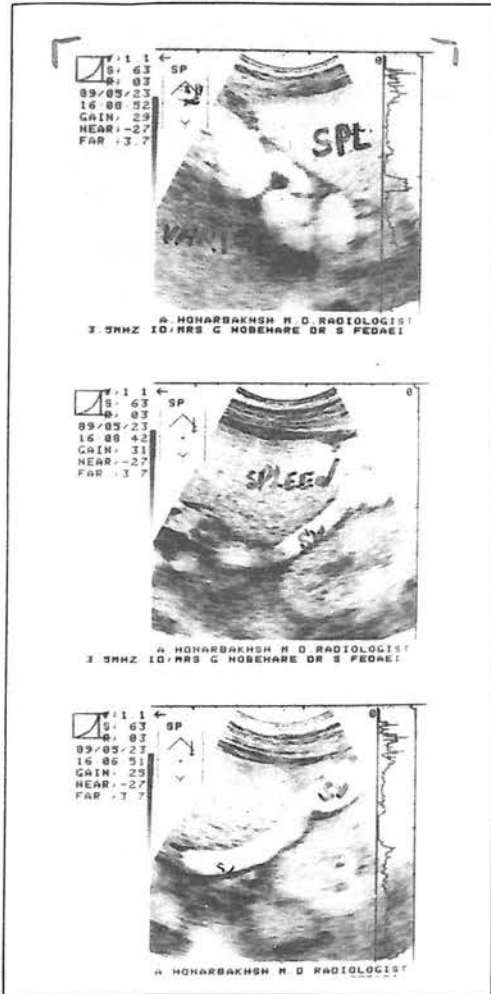
درازای طحال از دیافراگم تالبه تحتانی آن روی قطع طولی طحال که این خط از ناف آن می‌گذرد بدست می‌آید و در بالغین ۱۲-۱۱ سانتیمتر طبیعی می‌باشد. طریق دوم اندازه گیری ایندکس طحال می‌باشد که از طریق زیر بدست می‌آید:

در مواردی که طحال بزرگ شده ولی قابل لمس نیست اندازه گیری طحال و درجه بندی آن با Splenic index (SI) که نتیجه حاصل ضرب درازا در پهنا یا  $L \times W$  به سانتی متر مربع می‌باشد، انجام می‌شود. (شکل ۲)



شکل ۲- اندازه گیری طحال

ج) بررسی قطر سیستم وریدی پورت :



از انشعابات داخل کبدی پورت شروع و به ترتیب ناحیه پورتهپاتیس، تنه پورت، محل اتصال ورید طحالی با ورید مزانتریک فوقانی (Bulbus)، ورید طحالی در زیر تنه پانکراس و امتداد آن تا ناف طحال و داخل طحال را بررسی می‌کنیم که اقطار طبیعی آن با سونوگرافی در تنه ورید طحالی در ناف طحال ۸ میلی‌متر، در زیر تنه پانکراس ۱۱-۱۰ میلی‌متر، در بولبوس ۱۴-۱۲ میلی‌متر و در تنه پورت ۱۳-۱۲ میلی‌متر می‌باشد که در این بررسی اگر هر کدام از این اعداد دو میلی‌متر بیشتر بود غیر طبیعی بحساب آورده‌ایم. (شکل ۳ و ۴)

د) بررسی کلاترال‌ها مثل شاخه وریدی معدی کوچک چپ *Left short gastric vein*، وریدهای کلاترال اطراف پانکراس، اومنتوم و ورید کورونری و اطراف ناف طحال و کبده بنام واریکوما (Varicoma) یا کاورنوما (Cavernoma) و بالاخره مطالعه واریس جدار کیسه صفرا و کلدوک.

و) بررسی جدار وریدهای تشکیل دهنده سیستم پورت از نظر وجود ترومبوز یا تنگی، که خود می‌تواند عامل افزایش فشار داخل وریدی و ایجاد هیپرتانسیون پورت باشد.

ه) در مرحله بعد می‌توان با استفاده از پالس داپلر سرعت خون (*Blood velocity*) حجم خون (*Blood Volume*)، *Resistance index* و *Pulsatile index* را در کبد برای شناخت بیماریهای آن اندازه‌گیری کرد و در صورت نیاز به اطلاعات بیشتر از مسیر وریدها و احتمالاً شنت وریدی شریانی می‌توان از کالرداپلر استفاده کرد. (شکل ۵) ی) در سونوگرافی برای اندازه‌گیری قطر عروق منجمله وریدها بایستی از کناره داخلی تا کناره داخلی (*Inner to inner wall*) را اندازه گرفت. این اندازه‌گیری در دو یا سه محل مختلف از ورید مورد نظر بعمل می‌آید. (۱۰)

شکل ۶ کلاترال‌های وریدی متسع در بیماران مبتلا به هیپرتانسیون پورت بواسطه سیروز کبدی که واریکوما یا کاورنوما نامیده می‌شود.

### آناتومی

ورید پورت:

وریدی بطول ۸ سانتی‌متر که از بهم پیوستن وریدهای طحالی و مزانتریک فوقانی در سطح دومین مهره کمری و در خلف گردن پانکراس تشکیل می‌گردد. (۱) تنه وریدی در پشت قسمت اول دئودنوم و جلوی ورید اجوف تحتانی کمی به راست منحرف شده (۴) و در ضخامت کنار آزاد امتنوم کوچک به سمت ناف کبد صعود و در آنجا به شاخه‌های

ورید اجوف تحتانی:

بزرگترین رگ بدن است و حدود ۳ سانتیمتر قطر دارد. در محاذات طرف راست مهره‌های کمری بطرف بالا امتداد یافته و بعد از عبور از دیافراگم در مقابل مهره هشتم سینه‌ای وارد دهلیز راست می‌گردد. این ورید در رتروپریتوان و حدود ۲-۱/۵ سانتیمتر در سمت راست آئورت شکمی و موازی با آن قرار می‌گیرد. (۴)

### هیپرتانسیون پورت

فشار وریدی پورت بطور طبیعی ۱۰ - ۵ میلیمتر جیوه (۱۴ - ۷ سانتی‌متر آب) می‌باشد هرگاه فشار وریدی پورت اندازه‌گیری شده در جراحی، بیش از ۳۰ سانتیمتر آب باشد می‌توان گفت که شخص افزایش فشار پورت دارد. اصطلاح هیپرتانسیون پورت برای اولین بار توسط A. Gilbert و M. Villart در سال ۱۹۶۰ بکار رفته است. (۵) به دنبال افزایش فشار در سیستم پورت، آناتوموزهایی که بطور طبیعی بین ورید پورت و سیستم وریدی کاوا در انتهای مری، فضای برهنه سطح خلفی کبد، قسمت تحتانی رکتوم و اطراف ناف وجود دارد فعال می‌شوند تا بتوانند افزایش فشار را جبران کنند.

### اتیولوژی

هیپرتانسیون پورت علل متعددی دارد که بطور خلاصه عبارتند از:

الف) علل دینامیک (هیپرتانسیون هیپرکینتیک) که می‌تواند مادرزادی، تروماتیک، نئوپلاستیک یا ناشی از فیستول بین شریان و ورید باشد.

ب) علل افزایش دهنده مقاومت سیستم وریدی پورت از جمله:

۱) علل پره‌هپاتیک (Prehepatic) مثل ۱- ترومبوز ورید پورت با علل مختلف چون فلبیت پورت، مصرف قرص ضد حاملگی، اختلالات انعقادی، نئوپلاستیک، پانکراتیت و امفالییت نوزاد (شکل ۷ و ۸ و ۹).

راست و چپ تقسیم می‌گردد. انشعاب راست که معمولاً "Cystic vein" را نیز دریافت می‌کند به لوب راست کبد وارد می‌شود. انشعاب چپ که دارای طول بیشتر و قطر کمتری است ضمن دریافت وریدهای پارآمیلیکال به لوبهای چپ *Quadrat* و *Caudate* شاخه می‌دهد. ورید گاستریک چپ که به ورید پورت وارد می‌شود با شبکه وریدی مری ارتباط دارد که خود این شبکه در قسمت‌های تحتانی و میانی با وریدهای گاستریک کوتاه و آزیگوس، و در قسمت فوقانی با انشعابات مختلف ورید اجوف فوقانی مرتبط می‌گردد. ورید پورت ورید گاستریک راست را هم دریافت می‌کند که این ورید با ورید گاستریک چپ یک لوب را ایجاد می‌کند. (۴) ورید طحالی:

وریدی بزرگ که از اتصال ۵-۶ شاخه وریدی طحالی در ناف طحال شروع و با شریان طحالی در دیواره خلفی شکم و زیر شریان طحالی و عقب تنه پانکراس به سمت راست حرکت می‌کند و شاخه‌های کوچک متعددی را از پانکراس دریافت می‌کند. این ورید توسط عروق کلیوی چپ از تنه سمپاتیک چپ و از آئورت شکمی بوسیله شریان مزانتریک فوقانی و ورید کلیوی چپ جدا و در پشت گردن پانکراس تمام می‌شود. (۴) شاخه‌های گاستریک کوتاه، گاسترواپی‌پلوئیک چپ، وریدهای پانکراس و ورید مزانتریک تحتانی به آن وارد می‌شوند. (۴)

ورید مزانتریک فوقانی:

یکی از تشکیل دهنده‌های عمده ورید پورت می‌باشد و در ریشه مزانتر از وریدهای ایلئوکولیک، کولیک میانی، کولیک راست و یکسری وریدهای متعدد کوچک منشا می‌گیرد. ورید گاسترواپی‌پلوئیک راست از سمت راست انحنای بزرگ معده به ورید مزانتریک فوقانی وارد می‌شود. ورید مزانتریک تحتانی:

از وریدهای رکتال فوقانی منشا گرفته و ضمن عبور از دیواره خلفی شکم در پشت تنه پانکراس وارد ورید طحالی می‌گردد. این ورید در مسیر خود شاخه‌های متعدد از جمله کولیک چپ را دریافت می‌کند.

۲- اثرات فشار خارجی بر ورید پورت مثل: تومور تروما، آدنوپاتی، کیست کاذب پانکراس و ضایعات کبد مثل کیست هیداتید.

II) علل داخل کبدی (Intrahepatic) مثل انسداد ونولها ناشی از-الف) علل پری سینوزوئیدال: بدنبال فیروز مادرزادی، فیروز ایدیوپاتیک غیر سیروزی، سیروز صفراوی اولیه، بیماری ویلسون، سارکوئید در کبد، سیروز ناشی از مسمومیت با موادی مثل آرسنیک، مس و P.V.C، رتیکولواندوتلیوزیس، میلو فیروز، سندرم Felty، شیتوزومیازیس و مالاریای مزمن.

ب) علل سینوزوئیدال: بدنبال هپاتیت، آنمی داسی شکل (SCA) سیروز لاینک، سیروز Postnecrotic (شکل ۱۲ و ۱۳).

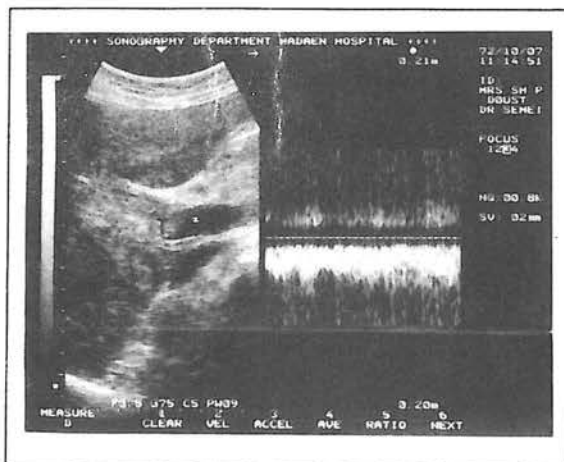
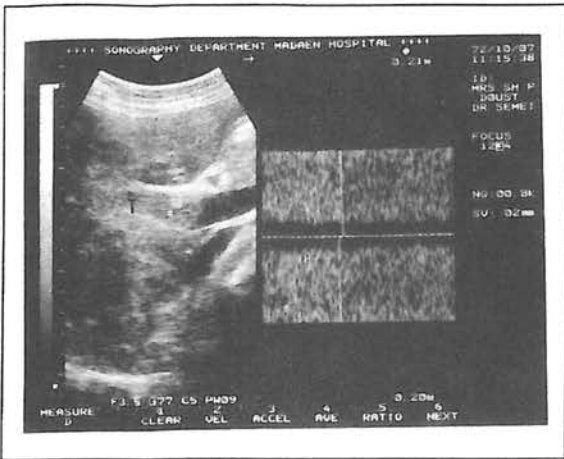۱۳) وریدهای (Veno - occlusive dis.of liver)

III) علل Posthepatic: به دنبال سندرم بودکیاری، پریکاردیت فشارنده (Constrictive)، نارسائی دریچه تریکوسپید و نارسائی احتقانی قلب (CHF). (شکل ۱۴)

### بررسی سونوگرافیک سیستم وریدی پورت

سونوگرافی روشی ساده برای نمایان ساختن سیستم وریدی پورت و کلاترالهایش می باشد. ورید مزانتریک فوقانی در قطع ساژیتال بصورت یک ساختمان توبولار در جلو و سمت راست آئورت مشخص می گردد و با توجه به عدم ارتباط با آئورت و سونولوسنت تر بودن مجرا به آسانی از شریان مزانتریک فوقانی قابل افتراق است. (۳)

آسانترین راه بررسی ورید پورت، اسکن مایل از RUQ می باشد. چون محور ورید پورت نسبت به آئورت و ورید اجوف تحتانی مایل است در این قطع این دو رگ بزرگ بصورت بیضی ظاهر می گردند، ورید طحالی در اسکن عرضی به صورت یک ساختمان توبولار مشخص می گردد. این ورید در نزدیکی دم پانکراس و ناف طحال خیلی پیچ خورده است که باید مورد توجه واقع شود. در این اسکن از عقب به جلو آئورت، ورید کلیوی چپ، شریان مزانتریک فوقانی و نهایتاً ورید طحالی دیده می شود.



شکل ۹- ترومبوز ورید پورت و مقایسه نمای آن با پالس داپلر در قسمت طبیعی و قسمت ترومبوز

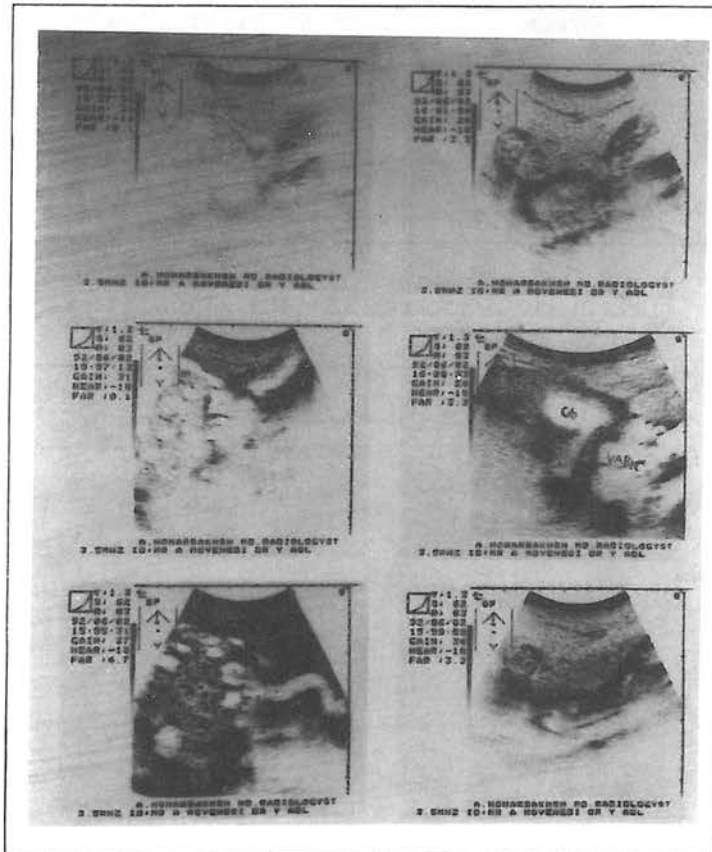
### تشخیص سونوگرافیک هیپرتانسیون پورت

در یک دهه پیش Taylor متوجه شد، بزرگ بودن قطر ورید پورت در سونوگرافی می تواند علامتی از هیپرتانسیون پورت باشد. از آن به بعد مطالعات متفاوتی انجام شده است تا بتوانند با توجه به اندازه گیری اقطار وریدی، هیپرتانسیون پورت را از حالت نرمال افتراق دهند.

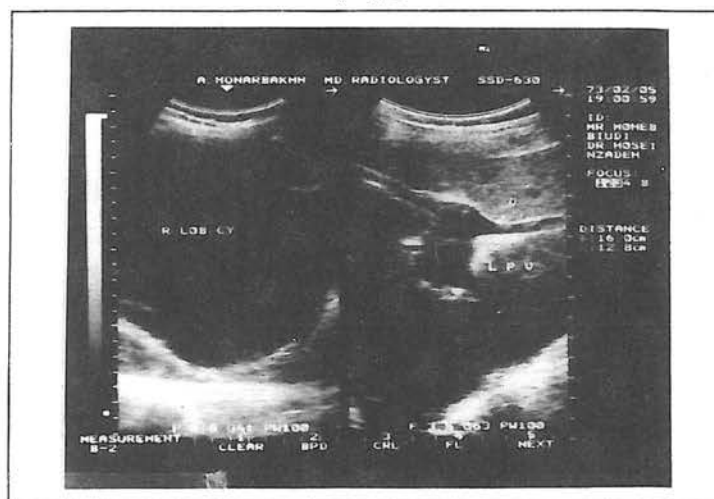
افزایش قطر ورید طحالی معرف یک نمای شایع در هیپرتانسیون پورت می باشد. در صورتیکه قطر این ورید در ناحیه ناف بیش از ۸ میلیمتر و در زیر پانکراس بیش از ۱۱

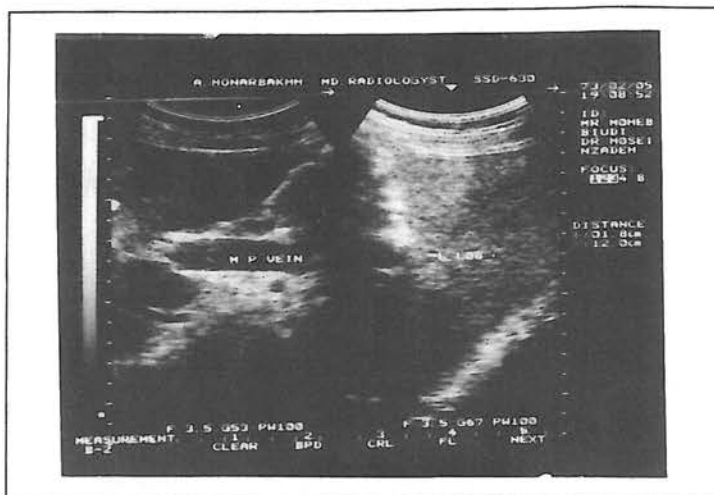
صورتیکه از ۱۳ میلیمتر بیشتر شود می‌توان احتمال هیپرتانسیون پورت را مطرح کرد. محققین قطر بیشتر از ۲۵ میلیمتر را جهت تشخیص این عارضه با درصد احتمالی خیلی

میلیمتر باشد می‌توان به هیپرتانسیون پورت شک کرد. البته در صورتیکه این قطر به ۲۰ میلیمتر برسد با قطعیت خیلی بیشتری می‌توان این تشخیص را مطرح ساخت.<sup>(۱۰)</sup> قطری طبیعی ورید پورت متغیر می‌باشد ولی با این وجود در

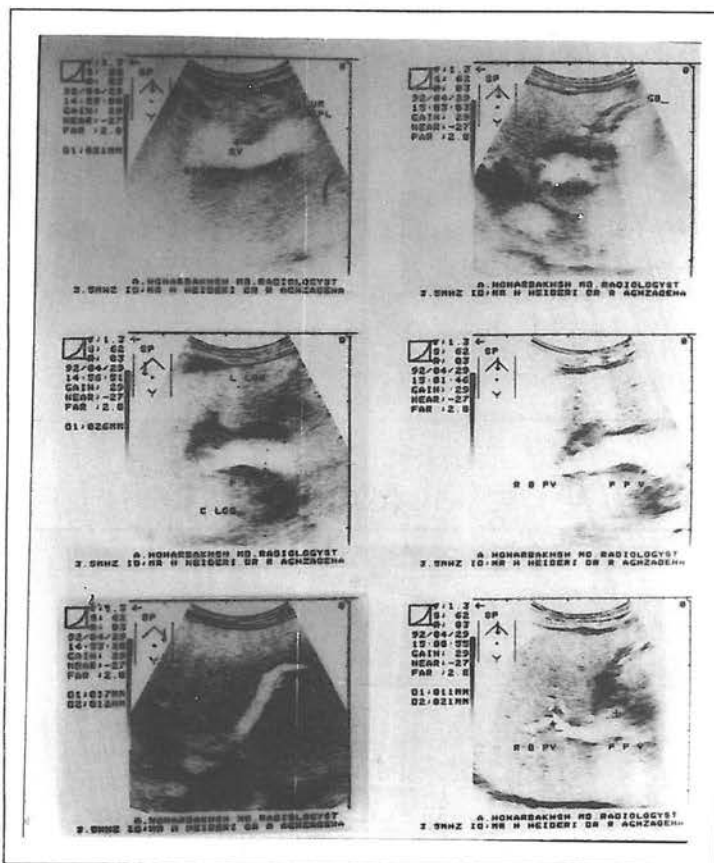


شکل (۱۰)





شکل ۱۰ و ۱۱- بیماران مبتلا به کیست هیداتید کبد با هپاتومگالی و افزایش قطر سیستم وریدی پورت و واریس جدار کسبه صفرا.



شکل ۱۲- بیماران مبتلا به سیروز لاینک همراه با هیپرتانسیون پورت و کبد کوچک با اکوی غیر یکنواخت و اسپلنومگالی

جستجوی کلاترالهای کوچکتر مشکل می‌باشد. این مساله می‌تواند بیانگر حساسیت (*Sensitivity*) متغیر سونوگرافی از ۸۵ - ۱۲ درصد در این مورد باشد. در صورتی که انسداد سیستم پورت طولانی شود وریدهای کلاترال در اطراف ناف کبد و کیسه صفرا توسعه یافته و به اصطلاح تشکیل کاورنوما (*Cavernoma*) را می‌دهند. (شکل ۶)

تخمین زده می‌شود که برای ایجاد کاورنوما یک تا دوازده ماه زمان لازم باشد. طولانی شدن انسداد می‌تواند به تدریج اندازه لومن ورید پورت و انشعاباتش را کاهش دهد بطوری که تنها یک بانداکوژنیک نازک به یادگار بماند. (۱۰) در یک مقاله مربوط به *Medline* ۱۹۹۰ یک دختر سفید ۱۱ ساله که دارای سابقه ترومبوز ورید پورت بعد از سپسیس نوزادی بوده مورد بررسی قرار گرفته است، که داپلکس سونوگرافی، باریکی مشخص ورید پورت و انشعابات چپ و راست آن را آشکار کرده است، بعلاوه وجود وریدهای شدیداً واریسی نیز در دیواره کیسه صفرای این کودک نشان داده شده است.

بالا پاتولوژیک دانسته‌اند. ترومبوز ورید پورت ممکن است به صورت یک نمای اکوژنیک در لومن ورید پورت ظاهر گردد. در یک مطالعه که توسط *Ziol* روی ۱۰۰ بیمار سیروتیک و ۱۰۰ نفر کنترل انجام شد اینطور نتیجه گیری شده است که اگر مجموع قطرهای دو ورید طحالی و مزانتریک فوقانی به ازای هر ۲ سانتیمتر از سطح بدن از ۹/۲ میلیمتر هنگام بازدم بیشتر باشد با حساسیتی (*Sensitivity*) معادل ۹۱ درصد، شخص مورد مطالعه هیپرتانسیون پورت خواهد شد.

بررسی دیگر توجه به تغییراتی است که تنفس روی اقطار ایجاد می‌کند. در افراد سالم قطر وریدهای طحالی و مزانتریک فوقانی بطور مشخصی در طی دم افزایش می‌یابند. این تغییرات تنفسی در بیماران با هیپرتانسیون پورت بطور مشخصی کمتر یا حتی وجود ندارد. (۱۰)

وجود کلاترالها علامت خیلی اختصاصی دیگری برای هیپرتانسیون پورت می‌باشد. اگر چه شنتهای خودبخودی بزرگ به آسانی توسط سونوگرافی کشف می‌گردند، اما

### بحث و نتیجه گیری

چون با سونوگرافی براحتی می‌توان مسیر عروق اصلی، کلاترالها، جدار، دیامتر، سرعت و حجم خون وریدها را اندازه گیری و اکومورفولوژی و ابعاد کبد، طحال و پانکراس را که در مسیر سیستم وریدی پورت قرار دارند مطالعه کرد لذا بهتر است برای تشخیص هیپرتانسیون پورت از سونوگرافی استفاده نماییم. (۱۰، ۸، ۶) مطابق آخرین بررسی در سیستم احشایی اگر قطر تنه ورید پورت بیش از ۱۳ میلیمتر باشد دارای *Sensitivity* ۵۷ درصد و *Specifity* ۱۰۰ درصد می‌باشد. اگر قطر ورید مزانتریک فوقانی بیش از ۱۰ میلی‌متر، ورید کورونری بیش از ۴ میلی‌متر یا ورید نافیه بعد از ری‌کانالیزه شدن بیش از ۳ میلی‌متر باشد، هیپرتانسیون پورت را مطرح می‌نماییم. ضمناً اندازه وریدها رابطه‌ای با درجه هیپرتانسیون پورت یا با کلاترال ندارد.

اگر اکوژنیسیته و ضخامت جدار ورید پورت افزایش یابد و حرکات تنفسی بر قطر سیستم وریدی پورت احشایی اثر نگذارد، این یافته‌ها برای تشخیص هیپرتانسیون پورت دارای *Sensitivity* ۸۰ درصد و *Specifity* ۱۰۰ درصد می‌باشد.

در این ۱۵ مورد بیماران ما تماماً اسپلنومگالی داشته، ۱۱ نفر دارای آسیت و ۵ نفر ترومبوز جدار ورید (ورید طحالی و پورت) داشته‌اند. حداقل قطر ورید طحالی ۹ و حداکثر ۱۹ میلی‌متر، حداقل قطر ورید پورت در تنه آن ۱۲ و حداکثر آن ۱۹ میلی‌متر بوده است، در ۱۱ مورد قطر ورید پورت بیش از ۱۳ میلی‌متر و قطر ورید طحالی در ۱۳ مورد بالای ۱۱ میلی‌متر بوده است. ۸ نفر از آنها کلاترال‌های وریدی داشته‌اند که در ناف طحال و ناف کبد به شکل کاورنوما



## REFERENCES :

منابع

- ۱- الهی بهرام، آناتومی تنه، چهارمین چاپ ۱۳۶۵
- ۲- ج - ر - ظهاسب پور، اصول تشخیص رادیولوژی بالینی چاپ اول ۱۳۶۹.
- 3- Christoph D. B., Peter L.C.; *Sonography of the vascular system; A.J.R (150)pp: 999-1005*
- 4- Dahnert W.; *Radiology review manual* , 1993, P.479
- 5- Kennet J.; *Atlas of ultrasound; volume 2, 1985*
- 6- Kenneth J.; *Duplex doppler ultrasound; second edition* , 1990
- 7- Kobayashi T., hayashimt M.; *Convex scanner echographic atlas, 1985*
- 8- Will S., *Ultrasound of digestive disease; Frances, third edition, 1982*
- 9- Willians P.L., Warwich, Dyson, Bannister; *Gray's anatomy; Churchill Livingstone, thirthy - seventh edition, 1989*
- 10- Zakim D., Boyer T.D.; *Hepatology- a textbook of liver disease; W.B.Saunders* , Second Edition, 1990

یاواریکوما بوده است یک بیمار مبتلا به کیست هیداتید علاوه بر کلاترال دارای واریس جدار کیسه صفرا بوده که معمولاً واریس کیسه صفرا در ۸۰ درصد موارد باترومبوز ورید پورت همراه است. (شکل ۱۰ و ۱۱) تنها در ۲ مورد قطر هر دو ورید پورت وطحالی کمتر از حد انتظار بوده و این در حالی است که در هر دو مورد کلاترال ها و آسیت مشهود بوده است. همانگونه که از اطلاعات فوق بر می آید اگر در بررسی هیپرتانسیون پورت اطلاعات حاصله از سونوگرافی را با علائم کلینیکی بیمار تلفیق نماییم نتیجه عالی خواهد بود و با درجه اطمینان بالایی می توان وجود یا عدم وجود هیپرتانسیون پورت را مطرح نمود.

نتیجه نهایی آنکه برای تشخیص هیپرتانسیون پورت و علل ایجاد کننده آن انجام سونوگرافی بطریقه *2D.B Mode* و *real time* و داپلر بطریقه پالس و کالر یکی از بهترین و در مقایسه با روشهایی چون ونوگرافی و اسپلنوپورتوگرافی از بی خطرترین و غیر تهاجمی ترین روشهای تشخیصی است.

---

## APPLICATION OF ULTRASOUND IN PORTAL HYPERTENSION

A. Honarbakhsh , M.D.\*

M. M. Seyed Maleki ,M.D.\*\*

### ABSTRACT

*With considerable advances in technology, ultrasound, as a noninvasive procedure has been more frequently used for diagnosis of liver diseases and portal hypertension (P.H.).*

*Venography and splenoportography, both are invasive procedures with considerable X-ray exposure. The information obtained from these procedures are limited only to condition of vesseles, while with ultrasonic study, diameter of main portal and splenic veins could be measured and any increases in diameter more than 2 mm would suggest P.H.*

*Diagnosis of vessele wall thrombosis in portal system as uniform or heterogenous echogenic area also is possible with ultrasound. Pulse doppler can be used for determining blood velocity and volume, in the same vesseles, and color doppler ultrasound study will show patency of smaller vesseles when clinically indicated.*

*We studied, 15 patients who were clinically suspicion to have P.H. with ultrasound to confirm P.H. . In all of cases ultrasonic findings such as increased diameter of portal and splenic veins, splenomegaly and presence of collaterals were evidences for diagnosis of P.H.*

*In 2 cases evidences of portal vein thrombosis, were found. In another 2 cases evidences of extrinsic pressure on portal system due to hydatid cysts of liver was thought as causes of P.H..*

Key words:      1- Ultrasound      2- Portal hypertension  
                         3- Splenoportography 4- Portal vein thrombosis

---

\* Faculty Member, Iran University of Medical Sciences and Health Services

\*\* General Physician