

تعیین سن جنین با اندازه گیری استخوان اسکاپولا در جنین‌های ۱۳ تا ۳۵ هفته و مقایسه آن با B.P.D

چکیده

اصولاً مطلوب آن است که بتوانیم به هر طریقی سن جنین را در ترمیسترهای سه گانه صحیح‌تر تعیین و ارزیابی نماییم چرا که به این طریق قادر خواهیم بود تا ارزیابی دقیق‌تری از وضعیت سلامت جنین و همچنین تشخیص جنین‌های نارس داشته باشیم. لذا در مدت شش ماه مطالعه علیرغم تعداد کم مراجعین در محدوده سن حاملگی ۱۳ تا ۳۵ هفته ما تلاش کردیم پروژه اندازه‌گیری اسکاپولا را در تعیین سن جنین مطرح نموده و روش بررسی، مشکلات و نتیجه‌گیری را ارائه دهیم تا دیگر همکاران پزشک که در دوره‌های بعدی آموزش سونوگرافی شرکت می‌نمایند یا محققین علاقمندی که در سایر مراکز علمی سرگرم پژوهش هستند این روش اندازه‌گیری را پیگیری نموده و آن را به حد کمال برسانند***.

کلید واژه‌ها: ۱- استخوان اسکاپولا ۲- تعیین سن جنین ۳- B.P.D

دکتر عباس هنربخش *

دکتر مسعود اعتمادی **

دکتر بیژن ملک احمدی ***

مقدمه

محققین زیادی سعی نموده‌اند که بتوانند سن واقعی جنین را در تمام دوران حاملگی تعیین نمایند ولی همه متفق القول هستند که تا به حال گرچه پیشرفت قابل توجه و حیرت‌آوری در تکنیک ماشینهای سونوگرافی از نظر کمی و کیفی و بخصوص از نظر بالا بودن رزولوشن بوجود آمده ولی هنوز هم سن واقعی جنین با اختلاف چند روز در ترمیستر اول و چند هفته در ترمیستر دوم و سوم گزارش می‌شود. در همین راستا شاید استفاده از روش‌های جدیدتر از جمله اندازه‌گیری اسکاپولای جنین، در کنار روشهای موجود، بتواند اطلاعات دقیق‌تری را از سن حاملگی و وضعیت سلامت جنین در اختیارمان قرار دهد. البته تا جایی که بررسی شده است برای اندازه‌گیری سن جنین با کمک این روش، در مجلات انگلیسی زبان گزارشی ارائه نشده و در کشور ما نیز تاکنون چنین ارزیابی و تجسسی انجام نگرفته است.

* رادیولوژیست - مرکز تحقیقات و آموزش پزشکی فیروزگر

** جراح و متخصص بیماریهای زنان و مامایی - بیمارستان وزارت نفت

*** جراح و متخصص بیماریهای زنان و مامایی - بیمارستان نیروی دریایی

**** پژوهشی از نوزدهمین دوره آموزش سونوگرافی - مرکز پزشکی فیروزگر - بخش سونوگرافی - رادیولوژی - دانشگاه علوم پزشکی و خدمات بهداشتی

درمانی ایران اردیبهشت ۱۳۷۳

آمبریولوژی

در جنین انسان اولین قسمتهائی که استخوانی (Ossified) می شوند ترقوه و فک تحتانی هستند (۲).


استخوانها دراز - انگشتان و استخوان خاصره در هفته هشتم حاملگی و اسکاپولا در خاتمه تریمستر اول استخوانی می شوند.

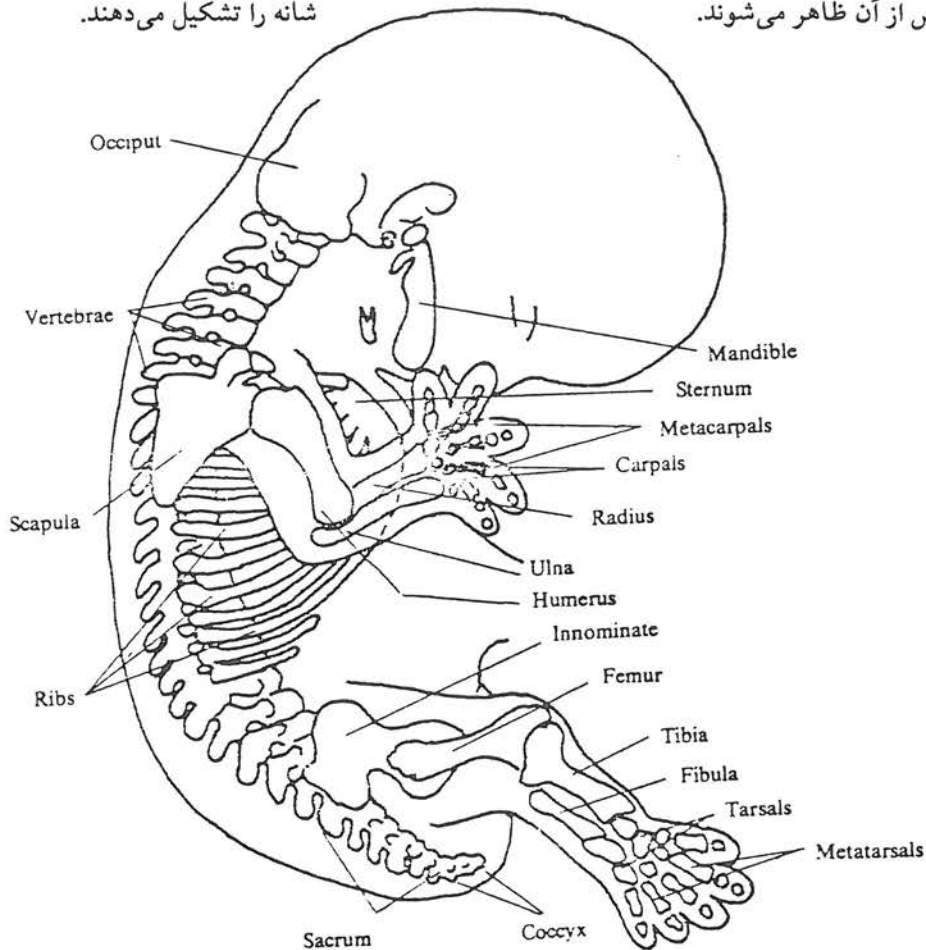
مِتاکارپها و متاتارسها بین هفته های ۱۲-۱۶ حاملگی و استخوان عانه، *Talus* و پاشنه در ۵-۶ ماهگی استخوانی می شوند ولی استخوانی شدن (Ossification) استخوانهای کارپال و باقی مانده تارسال بعد از تولد صورت می گیرد.

باید دانست که اندامهای تحتانی (استخوانها و حرکت) زودتر از اندامهای فوقانی در جنین بوجود می آیند یعنی ابتدا استخوان ران و بعداً *Tibia* و در آخرین مرحله شست پا تشکیل می شود و سپس استخوان بازو و آرنج بوجود آمده و بندها پس از آن ظاهر می شوند.

همچنین مراکز استخوانی ثانوی *Distal femur* و *Proximal tibia* و *Proximal humerus* قبل از تولد ظاهر شده ولی باقی مانده مراکز استخوانی ثانوی بعد از تولد بوجود می آیند.

باید دانست که مراکز استخوانی شانه و لگن نشانگرهای (Landmark) عالی برای شناخت و تصویر برداری (Imaging) اسکلت *Appendicular* انسان می باشند. ضمناً کلاویکول و اسکاپولا حلقه شانه را می سازند (۴)

استخوان کتف (*Scapula*) شکل مثلثی دارد (در تصویر خلفی) و زمانی که بطور *coronal* دیده شود تقریباً شبیه  می شود و عضلات سوپراسپیناتوس (*Supraspinatus*) و ساب اسکاپولاریس (*Subscapularis*) و اینفراسپیناتوس (*Infraspinatus*) همراه با نسج زیر جلدی و عروق و اعصاب مربوطه مجموعاً نسوج نرم اطراف مفصل شانه را تشکیل می دهند.



تصویر شماره ۱

نشانگرهای (Landmark) استخوان کتف

این نشانگرها شامل قفسه صدري (دنده‌ها با Shadow خاصی که دارند)، استخوان ترقوه و بازو، سرجنین و گردن آن می‌باشند. (۱)

اسکاپولا در ابتدای سه ماهه دوم بارداری در سونوگرافی قابل رویت بوده و در هفته پانزدهم اکثراً در قسمت فوقانی قفسه سینه جنین تشخیص داده می‌شود و می‌توان مثل *BPD** از آن برای ارزیابی سن جنین استفاده کرد.

در قطع عمودی استخوان اسکاپولا به صورت اکوئی باریک و مات چسبیده به سایه استخوان دنده ظاهر می‌گردد در حالی که در قطع عرضی نسبت به سراسخوان بازو در قسمت میانی تر دیده می‌شود. (۸) نماهای مایل شکل استخوان کتف را نمایان می‌سازند.

شرح بررسی

به دلایل ذکر شده در سطور قبلی دست اندرکاران این رشته سعی دارند روشی انتخاب کنند که دقیق تر بوده و سن جنین را درست تر تعیین نماید و یا در مواردی بتوان به عنوان یک اندازه گیری تکمیلی از آن استفاده کرد.

ما هم سعی کردیم در این تحقیق یکی از اعضای جنین را که تا به حال یا بررسی نشده یا اگر شده موارد زیادی نبوده برای تعیین سن جنین انتخاب کنیم و لذا اندازه گیری استخوان اسکاپولا را در قسمت طولی آن انجام داده و در ضمن بررسی نسوج نرم و استخوانهای مجاور آنرا دنبال کردیم.

چون تنه اسکاپولا یا قسمت عمودی آن که در این آزمایش مورد مطالعه قرار گرفته هنوز با زوائد آکرومیون و کوراکوئیدیکی (*Fused*) نشده است لذا ابتدا و انتهای آن کاملاً مشخص است و بنابراین در این اندازه گیری *Overlapping* زائده آکرومیون را نداریم. منظور از قسمت عمودی کناره خارجی تنه استخوان اسکاپولا می‌باشد که نمای عمودی دارد. ضمناً استخوان مذکور در سنی که ما انتخاب کرده ایم دارای دو قسمت یکی طولی و دیگری زائده *Acromion* می‌باشد که در اندازه گیری (*Measuring*) حساب نشده اما علامت مشخصه (*Landmark*) ما بوده است.

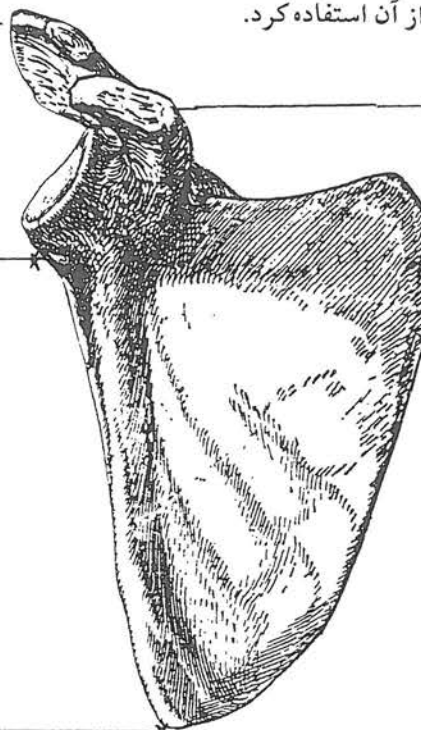
به علاوه گاهی زائده غرابی (*Coracoid*) نیز مشاهده می‌گردد.

Bi Parietal Diameter *
زائده آکرومیون

محل اندازه گیری درازای اسکاپولا

تصویر شماره ۲: نمای قدامی استخوان اسکاپولا

زائده کوراکوئید



روش مطالعه و ارزیابی

این مطالعه به مدت شش ماه از اول اردیبهشت لغایت مهرماه ۷۳ در بخش سونوگرافی چهار مرکز پزشکی به شرح زیر انجام گرفته است:

- ۱ - بیمارستان شهید اکبرآبادی
- ۲ - بیمارستان فیروزگر
- ۳ - بیمارستان وزارت نفت
- ۴ - بیمارستان مدائن

در بین بیمارانی که بطور روزمره (Routine) برای سونوگرافی حاملگی مراجعه نمودند توانستیم به وسیله سونوگرافی، استخوان کتف (Scapula) را در ۲۶ مورد در سنین حاملگی ۱۳ تا ۳۵ هفته اندازه‌گیری نموده و در ۲۴ مورد حاملگی با جنین طبیعی در وضعیت Cephalic، با سن تعیین شده جنین به طریقه BPD و در یک مورد جنین بدون سر (Acrania) و در یک مورد پرزاتاسیون Breach با سن تعیین

شده جنین بوسیله طول استخوان فمور (F.L) مطابقت دهیم (جداول شماره ۳-۲-۱) این مطالعه و ارزیابی بوسیله دستگاههای سونوگرافی مدل SDL 300 و SDU 400 ساخت کارخانه Shimadzo و مدل Kretz 320 و Aloka 650 و با پروب‌های کانوکس نوع الکترونیکال به قدرت ۳/۵ و ۴ مگاهرتز به عمل آمده است (۶)

علامت مشخصه (Land mark)ها در این مطالعه برای استخوان اسکاپولای جنین عبارت از قفسه صدری جنین - دنده‌ها - استخوان بازو - ترقوه - گردن و سرجنین بوده است. پروب کونوکس Convex یا Curved array به نمای پروبی گفته می‌شود که سطح خارجی آن هلالی شکل باشد.

نتایج

نتایج حاصل از این مطالعه تماماً به صورت جداول شماره‌های ۱ و ۲ و ۳ ذکر شده است.

ملاحظات	درازای تنه اسکاپولا برحسب میلی‌متر	اندازه BPD برحسب میلی‌متر	سن جنین برحسب هفته	سن بیمار برحسب سال	مرکز بررسی کننده
	۸	۲۷	۱۳-۱۴	۳۰	بیمارستان فیروزگر
	۷	۲۹	۱۳-۱۴	۲۳	بیمارستان مدائن
	۹/۶	۳۴	۱۳-۱۴	۲۳	بیمارستان وزارت نفت

جدول شماره ۱: مقایسه درازای تنه اسکاپولا با اندازه BPD در سه ماهه اول بارداری در سه مورد حاملگی طبیعی .

بحث و تفسیر

(۱) اطلاع دقیق از سن جنین برای خانم حامله و متخصص مامایی بدلیل پیش‌بینی و تشخیص زودرس کاهش رشد از اهمیت فراوانی برخوردار است. (۲)

پیش از پیدایش اولتراساند برای تعیین Gestational age از دو فاکتور تاریخ آخرین قاعدگی و اندازه فوندوس رحم استفاده می‌شد و لیکن هر دو روش فوق در حدود ۲۰ تا ۳۰ درصد دقیق نمی‌باشد چرا که از طرفی وجود اولیگومنوره،

خونریزی در تریمستر اول حاملگی و حین مصرف دارو، آمنوره در دوره بعد از زایمان و در دوره شیردادن و بخصوص عدم اطمینان اکثر بیماران از تاریخ آخرین قاعدگی باعث اشتباه در تعیین تاریخ آخرین قاعدگی می‌شود از طرفی دیگر معاینه فیزیکی نیز اگر چه در تمام بیماران انجام می‌گیرد اما هرچه به ترم نزدیکتر شویم از میزان دقت آن کاسته خواهد شد. (۱)

(۲) همانطور که می‌دانیم امروزه ارزیابی مستقیم و نسبتاً

مرکز بررسی کننده	سن بیمار برحسب سال	سن جنین برحسب هفته	اندازه BPD برحسب میلی متر	درازای تنه اسکاپولا برحسب میلی متر	ملاحظات
بیمارستان فیروزگر	۲۲	۱۲-۱۵	۳۰	۶/۲	
"	۲۲	۱۲-۱۵	۳۱	۴	
"	۱۹	۱۳-۱۵	۳۰	۱۰	
" وزارت بهداشت	۲۲	۱۵-۱۶	۴	۸/۷	بعثت پوزانتاسیون Breech طول نسوز ۱۹ میلی متر اندازه گیری شد.
بیمارستان فیروزگر	۲۸	۱۶-۱۷	۳۷	۱۵	
"	۳۰	۱۶-۱۷	۵۵	۵	بارداری به برکت بودن اندازه BPD نسبت به سن حاملگی، جنین هیدروسفال-سفرمیرد
"	۱۹	۱۷-۱۸	۳۸	۱۲	
"	۲۷	۱۷-۱۸	۳۷	۱۳	
"	۲۲	۱۷-۱۸	۳۸	۱۱	
"	۱۵	۲۰-۲۱	Acrania	۱۴	طول نسوز ۲۱،۲۲ میلی متر اندازه گیری گردید. که مطابق با سن حاملگی حدود ۲۱ هفته میباشد
"	۲۴	۲۰-۲۱	۳۸	۱۷	
"	۳۱	۲۰-۲۱	۵۶	۲۰	
"	۲۲	۲۲-۲۳	۶۱	۱۶	
"	۳۰	۲۵-۲۶	۶۱	۲۱	

جدول شماره ۲: مقایسه درازای تنه اسکاپولا با اندازه BPD در سه ماهه دوم بارداری در باره مورد حاملگی طبیعی و یک مورد حاملگی با Breech و ۲ مورد حاملگی غیرطبیعی.

و فرکانس آن و مهارت و تجربه سونوگرافیکست و قسمتی مربوط به مادر و جنین می باشد که هرکدام خود حائز اهمیتی زیاد بوده که جای بحث آن در این مقاله نمی باشد، البته عوامل تکنیکی، یافتن وضعیت آناتومیک صحیح یعنی فرم سر، آنکاژمان کامل چاقی، اولیگوهایدرآمیوس، چند قلوبی و پرزانتاسیون Breech و ترانسورس به اضافه فاکتورهای ژنتیکی و اکتسابی دیگر همه در این اندازه گیری ها موثر بوده و به علاوه هرچه به آخر حاملگی نزدیکتر می شویم اختلافات بیشتر خواهد شد.

کامل ساختمان، (Structure) و رشد (Development) جنین با سونوگرافی کاملاً امکان پذیر گردیده است. (۲) در سه ماهه اول اندازه گیری (GS) (Gestational Sac) و (CRL) (Crown Rump Length) با اختلاف ۸-۱۲ روز در تریمستر دوم پارامترهای مربوط به سر، تنه و اندام ها با اختلاف ۲-۳ هفته و نسبت (Ratio) آنها به یکدیگر مورد استفاده قرار می گیرد که بعضی از آنها مانند BPD در دنیا و ایران کاملاً معتبر است. فاکتورهای زیادی در این اختلاف تعیین سن جنین موثر می باشند که قسمتی مربوط به ماشین سونوگرافی، شکل پروب

مرکز بررسی کننده	سن بیمار برحسب سال	سن جنین برحسب هفته	اندازه BPD برحسب میلی متر	درازای تنه اسکاپولا برحسب میلی متر	ملاحظات
بیمارستان مدائن	۱۹	۲۷-۲۸	۷۱	۱۸	
" شهید اکبرآبادی	۲۷	۲۸-۲۹	۶۹	۶	بیمار رنگین پوست و جنین وی دارای عارضه امفالوسل بود
بیمارستان فیروزگر	۲۵	۲۹-۳۰	۷۲	۲۳	
"	۲۷	۲۹-۳۰	۷۲	۱۲	
" شهید اکبرآبادی	۲۷	۲۹-۳۰	۷۲	۱۵	
بیمارستان فیروزگر	۳۱	۳۲-۳۳	۸۲	۱۵	
"	۳۰	۳۲-۳۳	۷۹	۲۲	
"	۳۵	۳۳-۳۴	۸۳	۲۸	
"	۲۴	۳۴-۳۵	۸۲	۱۳	

جدول شماره ۳: مقایسه درازای تنه اسکاپولا با اندازه BPD در سه ماهه سوم بارداری در هشت مورد حاملگی طبیعی و یک مورد حاملگی غیرطبیعی

در مورد Femur length هم علاوه بر فاکتور ژنتیکی، پارامتر پروب نیز موثر بوده که ترجیحاً از پروب

۶) از آنجا که علل کروموزومی - ژنتیکی می‌تواند سبب کوتاهی - بلندی یا شکستگی‌های متعدد در دیافیز استخوان ران شوند از عوامل موثر در این اندازه‌گیریها می‌باشند.

بدین لحاظ و به منظور دقت بیشتر اولاً بهتر است پارامترهای روتین با هم مقایسه شود و ثانیاً از روش‌های بیومتری جدید هم استفاده گردد تا میزان اختلافها و بعضاً اشتباهات کاهش یابد.

ضمناً در سالهای اخیر امکان تشخیص ناهنجاری‌های استخوانی عضلانی جنین به کمک دستگاههای سونوگرافی *Real-Time* با قدرت تفکیک بالا به میزان دقیقی فراهم شده و سونوگرافی می‌تواند در دوره حاملگی و بخصوص از سه ماهه دوم به بعد در تشخیص و بالتیجه مراقبت‌های بعدی، همکاری شایانی بنماید و در این قسمت در پاره‌ای موارد می‌توان از *MRI* هم کمک گرفت. (۱)

البته میزان مایع آمنیوتیک و وضعیت قرار گرفتن جنین (*Position*) همان طوری که قبلاً گفته شد در *Imaging* استخوانهای مورد بررسی محدودیت‌هایی را ایجاد می‌کند مثلاً کمی مایع آمنیونی سبب (*Scattering*) و پراکندگی امواج شده و از وضوح (*Sharpness*) ابتدا و انتهای استخوان ران می‌کاهد و ضمناً حرکات جنین محدود می‌باشد و از طرفی در پلی هیدرآمینوس نیز زیاد شدن فاصله سطح ترانسدیوسر با عضو مورد بررسی و زیادای حرکات، مطالعه را مشکل می‌نماید.

ضمناً وجود چربی زیرجلدی زیاد در بیماران حامله چاق را نباید فراموش نمود.

اما به هر حال با کسب تجربه و دیدکافی در اکثر موارد می‌توان وجود یا عدم وجود ناهنجاری را پیش‌بینی کرد، گرچه اولتراسوند به تنهایی نمی‌تواند در همه موارد تشخیص صحیح آنومالی را تعیین کند و روشهای آزمایشگاهی و تصویر برداری (*Imaging*) دیگری نیز باید انجام شود اما بررسی کامل با این تکنیک غیر تهاجمی می‌تواند موارد تشخیص احتمالی را به حداقل رسانده و پایان اطلاعات به پیش آگهی و کنترل حاملگی کمک کند. (۲)

Linear استفاده می‌کنیم و به علاوه اگر استخوان در کانون کریستال پروب و منطقه *Near zone* قرار گیرد بهتر است. ضمناً می‌دانیم که جنین در کیسه آمنیوتیک شناور بوده و رانهای جنین محیطی است و باید استخوان رانی را اندازه گرفت که نزدیک به پروب باشد.

به علاوه اگر میزان مایع آمنیوتیک به اندازه کافی باشد اندازه‌گیری درست است و چنانچه مایع کم باشد (همان طور که در مورد *C.R.L* و *B.P.D* نیز صادق است) اندازه‌گیری ما دقیق نخواهد بود.

همچنین باید توجه داشت که دیافیز فمور باید اندازه‌گیری شود و سعی شود که دیافیزانحنا نداشته باشد (*Femur diaphysis length*) و گردن استخوان را شامل نگردد. (۱) تمام اندازه‌گیریها باید ۲-۳ بار انجام گرفته و میانگین (*Average*) آن را حساب کنیم.

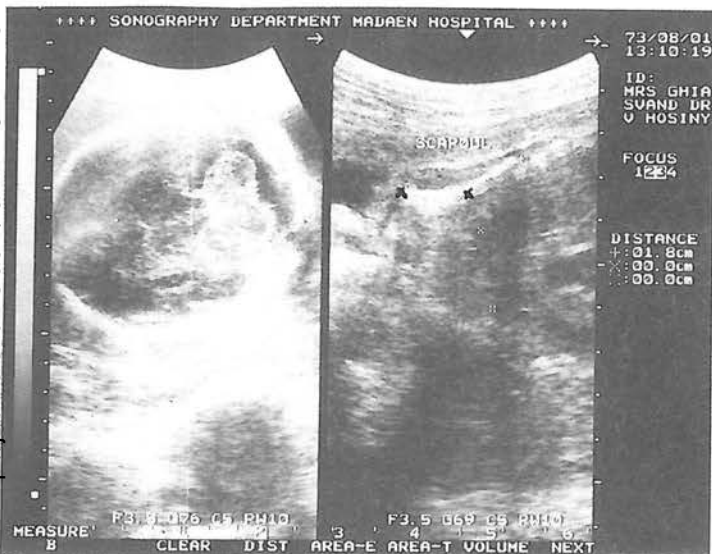
۳) *F.L* در تریمستر دوم و سوم بهترین عضو برای اندازه‌گیری است و در تریمستر سوم نیز در نیمه دوم آن دارای ارزش بیشتری می‌باشد چون استخوان فمور همچنان در حال رشد بوده ولی حجمه (*BPD*) رشدش کم می‌شود البته مجموع *BPD* و *FL* با هم خیلی بهتر خواهد بود. (۱)

روی هم رفته *FL* در تریمستر سوم بهتر از *BPD* می‌باشد چون رشد سر جنین در تریمستر سوم به خصوص در نیمه دوم این تریمستر به اندازه استخوان فمور نیست.

۴) اما تجربه‌ای که ما در این مدت ۱۱ سال بدست آورده‌ایم این است که در تریمستر دوم و حتی سوم برای بیماران *BPD* بهتر از *FL* به تنهایی است ولی مجموع آنها بهتر از یکی در تریمستر سوم است. (۵)

۵) گرچه مصنفین عقیده دارند که *Over estimate-BPD* و *Under estimate-FL* می‌باشد، به هر صورت در مواردی مجبور هستیم که سن جنین را به اندازه‌گیری استخوان ران تعیین نماییم: مثل جنینی که سر نداشته باشد (آنانسفال) و یا این که سر در *Field* نبوده یا جنین مبتلا به براکی سفالی، میکروسفال، هیدروسفالوس و یا ضایعات کیستیک داخل حجمه و مغز باشد. (۱)

مشاهده و اندازه گیری درازای تنه اسکاپولا بوده است بویژه آن که تا قبل از این مطالعه، اندازه گیری اسکاپولا مورد توجه قرار نگرفته و احتمال دارد گاهی اشتباهاً قسمتی از دیافیز استخوان بازوی جنین را به جای درازای قسمت عمودی تنه اسکاپولا به حساب آوریم که در نتیجه عدد بزرگتری به دست می آید. در صورتی که باید سعی گردد حتماً شکل خاص اسکاپولا را پیدا و مشاهده نمود بعد درازای اسکاپولا را اندازه گیری کرد.



تصویر شماره ۳: جنین ۲۸-۲۷ هفته BPD ۷۱-۷۰ میلی متر - اسکاپولا ۱۸-۱۷ میلی متر (بیمارستان مدائن)

در اکثر بیمارانی که در بیمارستان فیروزگر مورد مطالعه قرار گرفتند در سن حاملگی بین ۱۶ تا ۱۸ هفته میانگین BPD اندازه بین ۳۷ تا ۳۸ میلی متر و درازای اسکاپولا ۱۱ تا ۱۵ میلی متر است که خیلی به هم نزدیک می باشند (جدول شماره ۴) و (تصویر شماره ۴).

در آخر دوره رویانی (ده هفته قاعدگی) اندام های تحتانی و فوقانی جنین متمایز (*Differentiate*) شده و به شکل طبیعی خود مانند شخص بالغ در می آیند و در باقی مانده دوران حاملگی و بعد از تولد این اندام ها تنها رشد نموده و افزایش حجم پیدا می کنند. امروزه هم به طریق سونوگرافی ترانس آبدومینال (*Trans Abdominal*) و هم با استفاده از پروب های اندوواژینال (*Endovaginal*) می توان مراکز استخوانی شدن را در آغاز پیدایش بررسی کرد. (۸)

همانطوری که می دانیم از اواسط دوره آمبریونیک به بعد فعالیت عضلانی جنین شروع شده و مفاصل بزرگ ساختمان خود را تکمیل نموده و از این به بعد ساختمان (*Structure*) نهایی مفاصل و فونکسیون آنها بستگی به حرکات اندام های جنین در داخل رحم داشته که خود تحت تأثیر مراکز سیستم اعصاب مرکزی بوده و عدم تحرک آنها به علل مختلف ممکن است به مالفورماسیون ها و تغییر شکل اندام ها بیانجامد.

لازم به تذکر است که حرکت تنه جنین در کنترل مراکز کورتیکال و *Subcortical* بوده و نوکلئوس ها حرکات اندام های جنین را کنترل می نمایند. (۱)

همچنین داروهایی که مادر مصرف می کند ممکن است روی این حرکات تأثیر داشته باشد مانند آفتامین و گلوکز که باعث افزایش حرکت جنین شده و برعکس مواد مخدر، آرام بخش و خواب آورها می توانند این حرکات را کند نمایند.

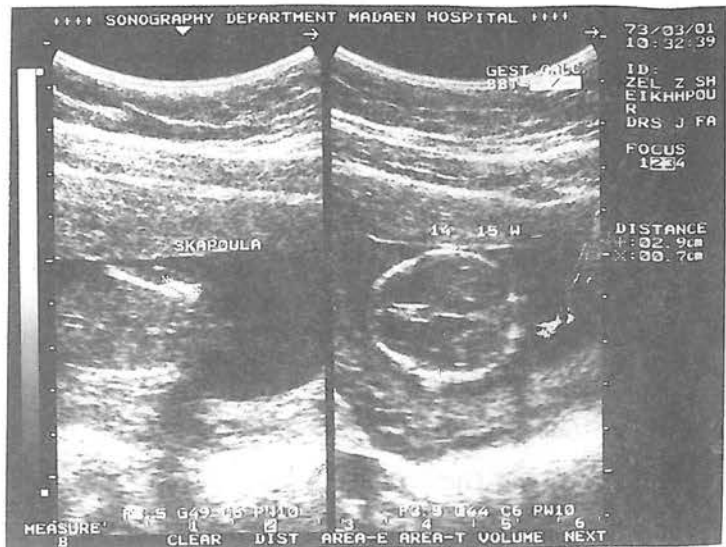
۷) اسکاپولا را در ناحیه تنه استخوان مورد بررسی قرار می دهیم که در قطع طولی شکل یک تصویر اکوژن خطی واضح را دارد که با قسمت دوم اکوژن خطی دیگر که دارای طولی کمتر می باشد و از نظر تشریحی زائده آکرومیون نامیده می شود شکل مجاور را در سونوگرافی بوجود می آورند. (۱)

به نظر می رسد که عدم تطابق BPD با اندازه گیری اسکاپولا در بعضی موارد ناشی از تنوع دستگاه سونوگرافی در مراکز پزشکی فوق الذکر و انجام سونوگرافی به وسیله چند سونوگرافیست دارای مهارت و تجربه متفاوت نسبت به یافتن،

۲۰-۲۱ هفته با اندازه‌گیری طول فمور ($FL=31-32mm$) تعیین شده بود درازای تنه اسکاپولا ۱۳ میلی‌متر اندازه‌گیری گردید که در مقایسه با دو بیمار دیگری که سن حاملگی آنها نیز ۲۰-۲۱ هفته بوده، اندازه آن کوچکتر از اندازه اسکاپولای دو مورد اخیر می‌باشد (تصویر شماره ۶)

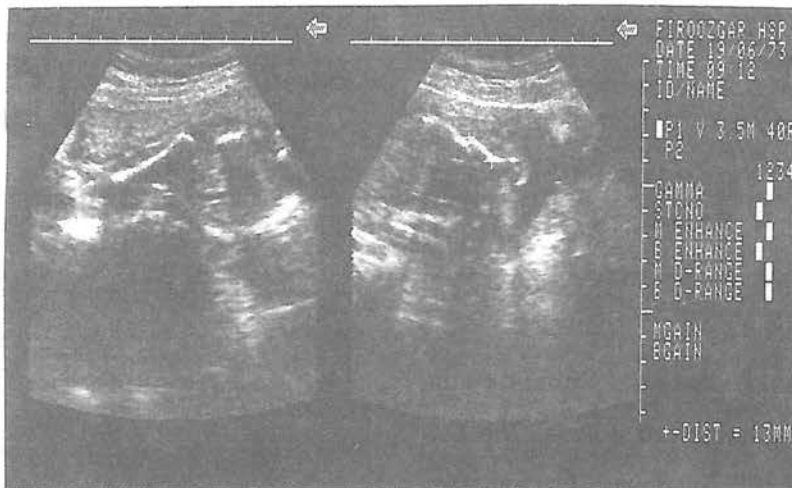
همچنین در مورد دیگر که یکی از جنین‌ها دچار هیدروسفالی و دیگری دارای عارضه امفالوسل بوده است نیز درازای تنه اسکاپولا در مقایسه با اندازه اسکاپولا جنین‌های طبیعی در سنین حاملگی مشابه کوچکتر، اندازه‌گیری گردیده است، لذا جنین به نظر می‌رسد که ناهنجاریهای جنین همراه با کاهش رشد استخوان کتف (*Scapula*) می‌باشد لیکن سن مادر هنگام بارداری هیچگونه رابطه‌ای با درازای تنه اسکاپولای جنین ندارد که این نکته در سایر اندازه‌گیریهای متداول برای تعیین سن جنین نیز صادق است.

کوچکترین جنین با کمترین اندازه اسکاپولا که در گروه ۲۶ نفری مورد مطالعه ما با اندازه‌گیری *BPD* مقایسه شده است جنین ۱۴-۱۳ هفته از بخش سونوگرافی بیمارستان مدائن با اسکاپولای ۷ میلی‌متری (تصویر شماره ۴) و بزرگترین جنین با سن حاملگی ۳۴-۳۵ هفته و اسکاپولای ۱۳ میلی‌متری از بیمارستان فیروزگر بود.



تصویر شماره ۵: سن جنین ۱۴-۱۳ هفته - اندازه *BPD* ۲۹ میلی‌متر - طول اسکاپولا ۷ میلی‌متر (بیمارستان مدائن).

اما در سنین بالاتر جنینی آیا غیر از علل فوق، ممکن است درازای تنه اسکاپولا متغیر باشد؟ که بعید به نظر می‌رسد! فقط در یک مورد جنین بدون سر (*Acrania*) که سن جنین حدود



تصویر شماره ۶: جنین بدون سر - طول فمور ۳۱-۳۲ میلی‌متر مطابق با سن جنینی ۲۰-۲۱ هفته طول اسکاپولا ۱۳ میلی‌متر (بیمارستان شهید اکبرآبادی)

دقت در جداول شماره ۱-۲ و ۳ این نظریه را القا می‌کند که در سه ماهه اول بارداری درازای تنه اسکاپولا حدود ۲۰

سونوگرافی مرکز تحقیقاتی و آموزش پزشکی فیروزگر که در این مطالعه مهربانانه در آماده سازی دستگاههای سونوگرافی و بیماران یاریمان نمودند.

سرکار خانم ژیلانا ناصریان - تاپیست مرکز تحقیقات و آموزش پزشکی فیروزگر که بزرگوارانه زحمت تایپ مطالب این پروژه را تقبل فرمودند.

دفتر فنی گلستان - که زیراکس و صحافی این مجموعه را با ظرافت و زیبایی به انجام رساندند.

منابع:

- ۱ - مجموعه سخنرانی‌های دکتر عباس هنربخش در نوزدهمین دوره آموزش سونوگرافی مرکز پزشکی فیروزگر.
- 2- Callen Peter. W.M.D. *Ultrasonography in Obstetrics and Gynecology* 1994; p: 86, 99, 254
- 3- Fleishcher. James; *Deagnostc Sonography Principles and Clinical Application*; 1989 p: 3, 29
- 4- Frank D. Allan M.S.P.H.D *Essential of Human Embryology*; Oxford university; 1960,P:135
- 5- Melving. Dadson, MD. PH. D; *Transvaginal Ultrasound*; Churchil Livingston Inc; 1991;P:19
- 6- Nabil F. Maklad, M.D.PH.D; *Ultrasound in Perinatology Book*;Churchil Living Ston; 1986 Ghgap 2 Page: 21
- 7- Roger C. Sanders; *Clinical Sonography*; Brown and Connolly medical book store, Boston Mass. Torento, London;; 1948;P:415
- 8- Sadler T.W.; *Lang'sman Medical Embryology*;; 6th edition 1990;P: 139-155
- 9-Sandra. Hagan. Ansert; *Textbook of Diagnostic Ultrasonography*; 3rd edition; The C.V Mosby company St Louis Baltimour;; Philadelphia. Torento 1989, P:424-425

میلی متر کمتر از اندازه BPD، در سه ماهه دوم حدود ۲۵ تا ۳۰ میلی‌متر کمتر از اندازه BPD و در سه ماهه سوم حدود ۶۰ میلی‌متر کمتر از اندازه BPD بوده است که تائید این نظریه مستلزم بررسی موارد بسیار بیشتری از تعداد مورد مطالعه ما می‌باشد.

نتیجه نهایی

در این بررسی تلاشی به عمل آمده تا به اندازه‌گیری طول استخوان کتف از سیزده تا سی و پنج هفته حاملگی و مقایسه آن با BPD رابطه بین این پارامترها نشان داده شود.

این قسمت از استخوان اسکاپولا بواسطه اکوئی که دارد از نسوج نرم مجاور مثل عضلات بخوبی قابل تشخیص بوده و جهت آن هم خوشبختانه طوری است که با دنده‌ها که مسیری جداگانه دارند کاملاً متمایز می‌باشد.

به نظر می‌رسد اندازه‌گیری طول استخوان کتف در سه ماهه دوم حاملگی شاید کمکی برای BPD و در سه ماهه سوم برای FL باشد.

در سه ماهه اول بارداری درازای تنه استخوان کتف حدود ۲۰ میلی‌متر کمتر از اندازه BPD در سه ماهه دوم حدود ۳۰-۲۵ میلی متر کمتر از اندازه BPD و در سه ماه سوم حدود ۶۰ میلی‌متر کمتر از اندازه BPD حاصل گردید که تائید این نظریه مستلزم بررسی آماری تعداد بیشتری بیمار می‌باشد. به علاوه در تمام مواردی که ناهنجاری جنینی وجود داشت کاهش رشد درازای تنه استخوان اسکاپولا نیز مشاهده گردید. البته با توجه به زمان محدود و تعداد قلیل موارد مورد مطالعه و کمی تجربه بعضی از بررسی کنندگان نتایج حاصله خام بوده و ممکن است کاملاً قابل استفاده نباشد و به هر حال تحقیق بیشتری را در این زمینه‌ها در آینده می‌طلبد.

صمیمانه‌ترین سپاسها تقدیم می‌گردد به:

سرکار خانم قدسیه لامع‌زاده - منشی محترم بخش

**DETECTION OF FEFAL AGE WITH
MEUSAREMENT OF FETAL BONE SCAPULA AT
13-35 WEEKS OF GESTATON AND COMPARISION
WITH B.P.D**

A. Honarbakhsh M.D*

M. Eatemadi M.D

B. Melekehadi M.D

Measurement of scapula at 13-35 weeks of gestation with B.P.D. and F.L. could be helpful in the assesment of gestational age especially when fetal musculoskeletal malformations are suspected.

According to the medical litrature previous prenatal ultrasound studies of scapula have not been appreciated. In our study length of scapula in 1ST trimester was about 20 mm, in 2nd trimester 25-30mm und in 3rd trimester 60mm shorter than B.P.D

these results suggest that measurement of scapula and B.P.D. in the second trimester of pregnancy and with F.L.in the third trimester may be a valuable adjunct to other ultrasonographic parameters in prenatal care.

Our pioneer but brief study has shown that small scapula may be associated with anencephaly or omphalocele. Due to the limited number of our cases (26), the results seem to be inconclusive at the moment, and hopefully more research into this matter will be done by young colleagues in the future.

Key works:

- 1- Scapula bone
- 2- Detection of fetal age
- 3- B. P. D

* Faculty Member of Iran University of Medical Sciences and Health Services