

## درد قفسه صدري در حاملين گلدان (سندرم سجادی - ملکی)

### Flower Pot Carrier's Syndrome (SADJADI-MALEKI-Syndrome)

#### چکیده

یکی از علل مراجعه سریع بیماران به پزشک درد قفسه سینه است که در بسیاری موارد با شرح حال دقیق و معاینه بالینی در یک جلسه می‌توان تشخیص بیماری را مسلم و با درمان ساده بیمار را از رنج ایجاد شده رها کرد و در صورت عدم دقت لازم، اضطراب و صرف وقت و هزینه درمان نابجا در اثر آزمایشات غیر ضروری را برای بیمار به همراه خواهد داشت.

در این مقاله ضمن مروری بر علل غیر قلبی درد قفسه سینه، سندرم حاملین گلدان *Flower Pot Carrier's Syndrome* یا سندرم سجادی - ملکی که تاکنون در نشریات طبی گزارش نشده مورد بحث قرار خواهد گرفت.

کلید واژه‌ها: ۱ - حاملین گلدان ۲ - پرولاپس دریچه میترال ۳ - تغییرات میکسوماتوس ۴ - اختلالات استخوانی

دکتر سیدجمال‌الدین سجادی\*

دکتر مجید ملکی\*\*

دکتر علی شمس‌زاده\*\*\*

\* دانشیار بیماریهای داخلی - ریاست دانشگاه علوم پزشکی و خدمات بهداشتی درمانی ایران  
\*\* دانشیار قلب و عروق دانشگاه علوم پزشکی و خدمات بهداشتی - درمانی ایران - مرکز آموزش تحقیقاتی و درمانی قلب شهید رجایی  
\*\*\* رزیدنت ارشد قلب و عروق مرکز آموزشی تحقیقاتی و درمانی قلب شهید رجایی

## علل غیر قلبی درد قفسه سینه

- بطور خلاصه علل غیر قلبی درد قفسه سینه را می توان به چهار گروه عمده تقسیم کرد (۲)
- ۱ - درد قفسه سینه سیکوژنیک
  - ۲ - درد قفسه سینه در اثر بیماریهای دستگاه گوارش
  - ۳ - علل عصبی - عضلانی - اسکلتی (Neuromuscular-Skeletal) درد قفسه سینه
  - ۴ - علل ریوی درد قفسه سینه

## دردهای قفسه سینه با علل سیکوژنیک

افتراق علل سیکوژنیک درد قفسه که شایعترین آن اضطراب است در بیمارانی که ریسک فاکتور برای بیماری قلبی دارند بعضی اوقات مشکل است. دردهای قفسه سینه سیکوژنیک به صورت خنجری (Stabbing) یا تیز (Sharp) بوده و اغلب در ناحیه زیر پستان چپ (Inframammary) لوکالیزه می شوند، و کاملاً حدود مشخصی دارند و اکثراً منتشر نیستند.

## درد قفسه سینه در اثر بیماریهای دستگاه گوارش

شامل اسپاسم منتشر مری (Diffuse esophageal spasm) است که یک اختلال حرکتی نوروموسکولار بوده و درد حاصله از آن با آنژین صدی قابل اشتباه است. اغلب در افراد سنین دهه پنجم دیده می شود. محل درد معمولاً پشت جناغ سینه (Retrosternal) بوده و صفت آن سوزشی و فشارنده (Squeezing) است.

اغلب به پشت بازوها و فک انتشار می یابد و بعد از خوردن غذا دیده می شود.

تشخیص آن با گرفتن شرح حال دقیق و رد کردن علل قلبی و علل عضلانی اسکلتی (Musculoskeletal) درد قفسه سینه و وجود حرکات غیر طبیعی مری در Cine esophagogram یا Esophageal manometry است.

از علل دیگر دردهای غیر قلبی قفسه سینه با منشا دستگاه گوارش می توان از Reflux esophagitis نام برد که به علت

آن نقصان عمل اسفنکتر تحتانی مری (Lower esophageal sphincter) می باشد که باعث برگشت محتویات اسیدی معده به داخل مری گشته و ایجاد درد می کند. از سایر علل Acute esophageal rupture (پارگی حاد ازوفاز) که بیماری خطرناک و کشنده ای می باشد که از علائم آن درد شدید پشت استرنوم و پیدایش Mediastinitis شیمیایی است که بوسیله محتویات اسیدی معده ایجاد می شود.

پارگی خودبخود مری اغلب ناشی از استفراغ های شدید طولانی و مکرر است.

زخم اثنی عشر و کلیک صفراوی کمتر با درد قفسه سینه با منشا قلبی اشتباه می شوند.

## علل عصبی - عضلانی - استخوانی دردهای قفسه سینه

شامل: Thoracic outlet syndrome

و سندرم Tietze (کوستوکندریت ایدیوپاتیکی)

و Degenerative arthritis می باشد زونا نیز یکی از علل دیگر در این گروه بوده و بالاخره درد جدار قفسه سینه Chest wall pain نیز در این مقوله می گنجد

## علل ریوی درد قفسه سینه

شامل آمبولی ریه،

پنوموتوراکس خودبخود که در جوانان و در دهه سوم و چهارم عمر شایع تر است، و درد قفسه سینه همراه با پنومونی، که درد حاصله ناشی از تحریک پلوراست، می باشد

## درد قفسه سینه در اثر پرولاپس دریچه میترال

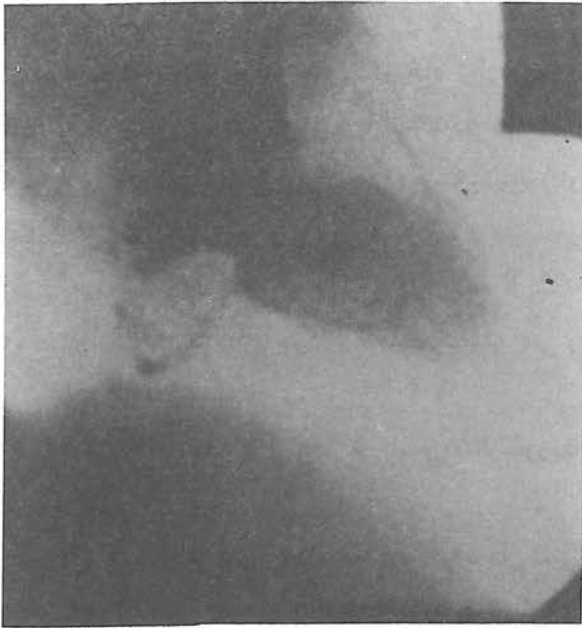یکی از علل شایع درد قفسه سینه است که قابل ذکر و تکیه است.

از علل پیشنهاد شده علت درد در پرولاپس ایسکمی عضله پایپلری است و اعتقاد بر این است که ایسکمی در اثر کشش بر روی لیف لت میترال پرولاپس شده ایجاد می شود گرچه این مسئله با تالیوم به اثبات نرسیده است.

فقدان مادرزادی شاخه ای از شریان سیرکومفلکس

میترال را می‌سازد) و قسمت فیروزا یا *Ventricularis* (لایه *Dense* کلاژن و بافت اصلی لت است) قرار گرفته است. [ پرولاپس دریچه میترال ممکن است با تعدادی از اختلالات استخوانی مثل *Pectus excavatum* و *Straight back* و اسکولیوز همراه باشد. (۴)

علت همزمانی اختلالات استخوانی قفسه سینه و شیوع بالای پرولاپس دریچه میترال بطور وضوح روشن نیست ولی پیشنهاد شده که پرولاپس میترال و *Pectus excavatum* اسکولیوز تظاهراتی از اشکال خفیف سندرم مارفان است. توصیف جنین شناسی آن همزمانی تکامل دریچه میترال و غضروفی و استخوانی شدن ستون مهره‌ها و قفسه سینه است و لذا اختلال در آهنگ رشد در این مرحله ممکنست همراه با اختلال در دریچه میترال، قفسه سینه را نیز مبتلا کند.



شکل شماره ۱: نمای آنژیوگرافیک بطن چپ بیمار مبتلا به پرولاپس دریچه میترال

*(Circumflex)* به نام شاخه *Atrioventricular groove* و یا فشار بر روی این شاخه شریانی نیز به عنوان مکانیسم دیگر ایجاد درد در پرولاپس دریچه میترال پیشنهاد شده است ولی یافته‌های کلینیکی و آزمایشگاهی آن را به اثبات نرسانده است.

اسپاسم عروق کرونر نیز به عنوان علت درد در پرولاپس ذکر گردیده، معتقدند اسپاسم عروق کرونر در این افراد ثانوی به پرولاپس لت خلفی دریچه میترال است.

*Chest wall Pain* نیز از علل دیگر درد قفسه سینه در پرولاپس است. اختلال در فونکسیون و ساختمان بطن چپ حتی بدون وجود نارسایی میترال نیز در پرولاپس اولیه ممکنست اتفاق افتد.

این اختلال فونکسیون و ساختمان شامل انقباض شدید نواحی میانی بطن چپ (*Mid left ventricle*) یا نواحی پوسترو بازال آن و هیپوکینزی نواحل بازال، افزایش *Left ventricle mass* و *Early diastolic relaxation* بطن چپ می‌باشد.

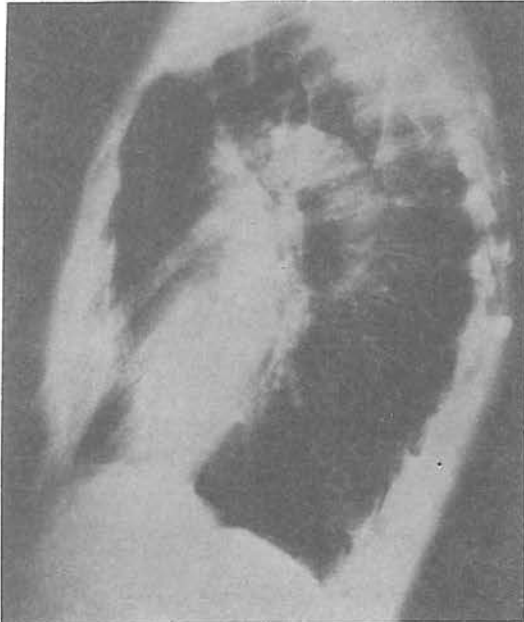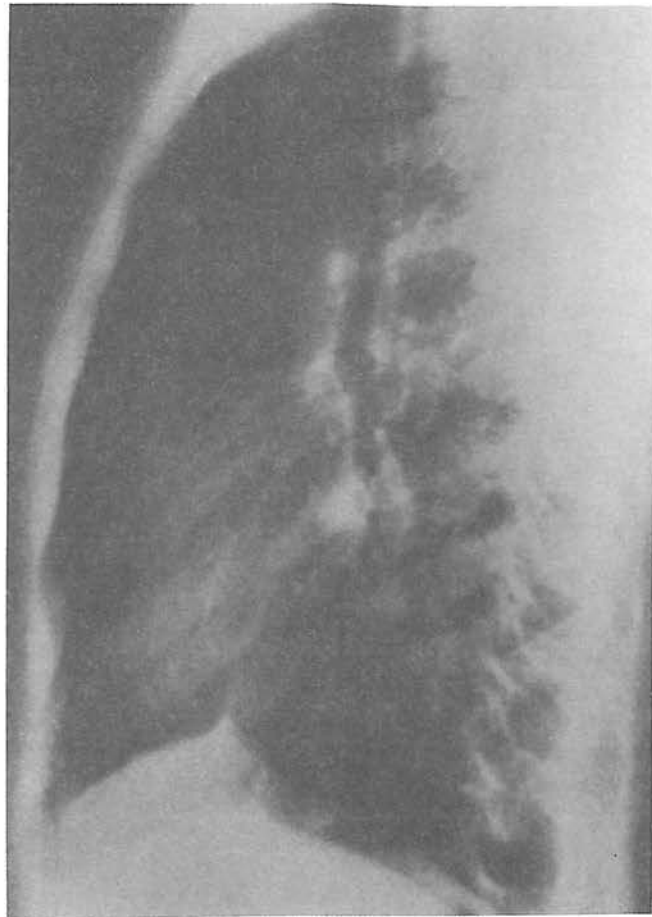
اختلالات متابولیک که باعث ایسکمی میوکارد می‌شود نیز به عنوان مکانیسم ایجاد درد در پرولاپس پیشنهاد شده است. و از دیگر مکانیسم‌های ایجاد درد افزایش کاتکول آمین‌ها می‌باشد.

پیس سریع دهلیزی (*Rapid atrial pacing*) باعث افزایش لاکتات سینوس کرونر در تقریباً  $\frac{1}{3}$  بیماران دارای پرولاپس می‌شود که خود دلیل ایسکمی میوکارد است.

و بالاخره آخرین علت درد همزمانی بیماری عروق کرونر و پرولاپس دریچه میترال و همچنین اختلال حرکتی مری *Esophageal motility disorder* و پرولاپس دریچه است. (۲)

علائم پاتولوژیک در پرولاپس دریچه میترال به صورت پرولیفراسیون نسبتاً شدید لایه *Spongiosa* است.

لایه میکروماتوس بافت پیوندی است (*Myxomatous connective tissue*) و بین *Atrialis* (لایه ضخیم کلاژن و بافت الاستیک است که سطح دهلیزی لت



شکل شماره ۲: تصاویر رادیولوژیک ستون فقرات مربوط به دو بیمار مبتلا به پرولاپس دریچه میترال

درد قفسه سینه حاملین گلدان:  
*Flower Pot Carrier's disease* یا سندرم  
سجادی - ملکی

از علل دیگر درد غیر قلبی قفسه سینه - بیماری حاملین گلدان است که ممکنست پزشکان و حتی متخصصین قلب را نیز به اشتباه بیاندازد و حداقل برای بیمار افزایش هزینه - صرف وقت بی مورد و درمان نابجا را سبب شود. این بیماری با شرح حال دقیق و معاینه بالینی قابل تشخیص و درمان است و به عقیده ما تاکنون در *Litratue* گزارش نشده است.

معتقدند بیمارانی که تغییرات میکسوماتوس دریچه میترال را به همراه اختلالات اسکلتی دارند مبتلا به شکل خفیفی از سندرم مارفان می باشند. (۵) توجه آن که در بین روزهای سی پنجم و چهل دوم زندگی جنینی دریچه میترال ابتدایی شروع به تمایز (*Differentiation*) می کند تا شکل تکامل یافته خود را پیدا کند. در همان زمان ستون فقرات و قفسه سینه نیز غضروفی شدن و استخوانی شدن خود را آغاز می کند. لذا هرگونه اختلال در رشد می تواند هر دو را تحت تأثیر قرار دهد. (۲)



شکل شماره ۳



شکل شماره ۴

این بیماری درخانم‌های لاغر و جوان خانه‌دار به دلیل ساختار بدنی و نوع کار در منزل شایعتر می‌باشد که در آنها پرولاپس دریچه میترا ل نیز شیوع بیشتری دارد.

بیماران از درد قفسه سینه که نسبتاً شدید و Sharp است شکایت دارند و شدت درد برحسب مقدار و وسعت فشار وارده متغیر بوده ولی بیشتر در قسمت فوقانی قفسه سینه در حوالی مانوبریم استرنوم و مفاصل دنده‌های مجاور می‌باشد. تعداد زیادی از بیماران به علت وجود درد در قفسه سینه چپ و نواحی پره کوردیوم با اضطراب سریعاً به پزشک مراجعه می‌کنند. عوامل تشدید کننده درد در این بیماران شامل تغییر وضعیت از خوابیده به نشسته یا بالعکس و از پهلو به پهلو شدن، خم شدن، سرفه، عطسه، تنفس عمیق یا بلند کردن اشیا سنگین از زمین است.

اگر محل ضایعه در قسمت فوقانی استرنوم و محل اتصال دنده‌ها به آن باشد حتی حرکت سروگردن به یک سمت نیز باعث افزایش درد می‌شود. انتشار درد به اطراف محل ضایعه است.

گاهی در حرکت، شدت درد چنان است که در یک لحظه

خلاصه توصيه مي شود با توجه به شيوع بالاي درد قفسه سينه در افراد مزبور جهت اجتناب از آزيمايشات متعدد و گران قيمت غير ضروري در تشخيص اين بيماري نيز دقت كافي مبذول گردد.

#### REFERENCES

- 1- Alpert, Martin. et al;  
*Mitral valve prolapse, Panic disorder, and Chest pain; Medical Clinics of North America;*  
75(5); Sept 1991; pp: 1119-1128
- 2- Bon Tempo Carl P. MD, et al;  
*Radiographic appearance of the thorax in systolic click-late systolic murmur syndrome;*  
*The American Journal of Cardiology;*  
Vol. 36; 1975; P:27-31
- 3- O'Rourke Robert; Chest Pain Robert C Schlant R.Wayne Alexander; *The Heart; 8th edition; Mc Graw Hill; 1994;*  
P: 464-465-1483-1510-
- 4- Salomon Joseph, et al; *Thoracic skeletal abnormalities in idiopathic mitral valve prolapse;*  
*The American Journal of Cardiology; Volume 36;1970;P:32-36,*
- 5-Udoshi, Mallikarjun,  
*Incidence of mitral valve prolapse in subjects With thoracic skeletal abnormalities a prospective study; American Heart Journal VOL. 97;1979; P: 303-311*

موجب خم شدن بيمار به طرف جلو شده و توقف تنفس و حرکت موقتي را باعث مي شود.

در شرح حال بيماران سابقه حمل و جابجايي گلدان نسبتاً سنگين، سيلندر گاز يا پيت نفت و كيسه برنج بزرگ و .... را با اتكا به قفسه سينه در چند روز قبل از مراجعه ذكر مي كنند. در معاينه باليني نکته مثبت وجود نقطه يا نقاط حساس (Tender Zones) در لمس و فشار برروي جدار قفسه سينه است. كه تعدد نقاط فوق وابسته به نوع گلدان حمل شده است. يعني گلدانهاي گرد و شكم دار (شكل ۳) به علت سطح اتكا محدود جهت حمل فشار بيشترى را طلب مي كند لهذا محل ضايعه محدود ولي شدت آن بيشتر و گلدانهاي معمولي بدون شكم (شكل ۴) چون سطح اتكا بيشترى در موقع حمل در روي قفسه سينه دارند ضايعه در منطقه وسيع تر ايجاد مي شود. ولي شدت ضايعه كمتر است.

طول مدت بيماري برحسب شدت ضايعه متفاوت ولي معمولاً ۲-۱ هفته است. اكثر بيماران به متخصصين داخلي، قلب و يا ريه مراجعه و در صورت عدم شرح حال دقيق و معاينه باليني لازم، بيماران متحمل الكتروليتوگرام، راديولوگرافي قفسه سينه، اكوكارديوگرافي، تست ورزش، تاليوم اسكن ميوكارد، اسكن استخوان و پولموناري فانكشن تست و حتي آنژيوگرافي كرونر مي شوند. چون در اين بيماران پرولاپس دريچه ميترال شايع است ممكن است درمان با پروپرانولول شروع شود.

تشخيص بيماري با گرفتن شرح حال و معاينه فيزيكي دقيق بوده و درمان شامل اطمينان خاطر دادن به بيمار و همراهان و استفاده از داروهاي آنالژزيك و ضد التهابهاي غير استروئيد و كمى شل كننده عضلات توام با گرم كردن موضع مي باشد.

---

## FLOWER POT CARRIER'S SYNDROME (SADJADI-MALEKI SYNDROME)

S.J. Sadjadi, M.D.\*

M.Maleki, M.D.\*\*

A. Shamszadeh, M.D\*\*\*

### ABSTRACT

*Chest pain, especially in the left hemithorax, is a very common symptom, which often causes a patient to immediately seek medical advise, since it is often deemed to be related to cardiac diseases.*

*Some chest pains can be easily diagnosed and treated when a careful history is taken and physical examination performed. One of the causes of chest pain which is common among housewives and some men is "flower pot carrier's syndrome" of "sadjadi-maleki syndrome" which is being reported here for the first time in medical literature. In this syndrome, the patient's complain of upper chest pain which is aggravated by change in position and respiratory movements. Physical examination reveals tender zones. these patients often have a history of carrying Flower pots, cylinders and other things with chest support.*

*In this syndrome, paraclinic findings almost always are normal. A careful history and physical examination can result in a definite diagnosis which will eliminate patient anxiety, save time and money wasted for unnecessary laboratory tests.*

Key Words:           1- Chest pain  
                              2- Carrier pot  
                              3- Tender zone

---

\* Associate Professor of Internal Medicine - Iran University of Medical Sciences and Health services

\*\* Associate Professor of Cardiology-Iran University of medical Sciences and Health services

\*\*\* Resident of Cardiology-Shahid Rajaei Hospital