

# معرفی اولین مورد استئوبلاستوما دردنیا با گرفتاری سه بدنه مهره مجاور به همراه پاراپلژی اسپاستیک کامل واسکولیوز

دکتر باقر مدقق\*

## چکیده

بیمار مورد معرفی در این مقاله دختر ۱۳ ساله‌ای با اسکولیوز دردناک به مدت چهار سال همراه با پاراپلژی کامل اسپاستیک و عدم توانایی کنترل ادرار و مدفوع و ابتلاء سه بدنه مهره مجاور T7 - T8 - T9 بوسیله استئوبلاستوما می‌باشد که با دکمپرسیون قدامی نخاع و فیوژن قدامی ستون فقرات از طریق راه خلفی با همی لامینکتومی<sup>(۱۱)</sup> بهبود کامل عصبی پیدا نموده است و سپس بخاطر ثابت بودن قوس اسکولیوز، تحت عمل جراحی فیوژن خلفی با ملیه هارینگتون نیز قرار گرفت.

اکنون پس از حدود گذشت چهار سال و نیم از عمل جراحی، بیمار بدون درد بوده و با برگشت کامل علائم عصبی و فیوژن کامل ستون فقرات بدون هیچگونه علائمی از عود تومور به زندگی طبیعی خود ادامه دهد.

کلیدواژه‌ها: ۱- استئوبلاستوما ۲- پاراپلژی ۳- اسکولیوز ۴- ستون مهره

## مقدمه

یکی از علل اسکولیوز دردناک در بیماران جوان استیوئیداستئوما یا استئوبلاستوما می‌باشد. در جواب به ضایعه یکطرفه داخل استخوانی در قوس خلفی مهره یا بدنه مهره اسکولیوز پدیدار می‌گردد که قوس اسکولیوز در ابتدا قابل اصلاح بوده ولی با گذشت زمان سخت و غیر قابل اصلاح (Structural) می‌شود.

اصطلاح استئوبلاستوما می‌خوش خیم اولین بار توسط Jaffe<sup>(۵)</sup> و Lichenstein<sup>(۸)</sup> بدون اطلاع از یکدیگر برای معرفی توموری که استخوان و استیوئید و اسکولر می‌سازد بکار برده شد این تومور شامل تعداد زیاد استئوبلاست با نمای خوش خیم است که اساساً در ستون مهره‌ها پیدا می‌شود و افتراق بین استیوئید استئوما و استئوبلاستوما براساس اندازه، محل و میزان اسکلروز تومور می‌باشد (Byers, 1968)

استئوبلاستوما می‌تواند فقرات حدود ۳۴ درصد کل این تومور را در بدن تشکیل می‌دهد، تومور معمولاً در قوس خلفی دیده می‌شود و گزارشات محدودی از ابتلاء بدنه یک مهره<sup>(۱۴،۱۵)</sup> داده شده است اما گرفتاری سه بدنه مهره مجاور و زائده عرضی و دنده باهم تابحال در دنیا گزارش نشده است، بخصوص که همراه با پاراپلژی کامل اسپاستیک و اسکولیوز نیز باشد.

## معرفی بیمار

بیمار دختر ۱۳ ساله بسیار لاغری است که به علت فلج کامل اسپاستیک هردو اندام تحتانی از سطح T7 و عدم کنترل ادرار و مدفوع و اسکولیوز دردناک مراجعه نمود، بیمار درد وسط ناحیه پشتی را از چهار سال قبل از مراجعه ذکر می‌کند که

\* عضو هیئت علمی دانشگاه علوم پزشکی ایران - مرکز پزشکی فیروزگر

### رادیوگرافی

در رادیوگرافی ساده اسکولیوز با تحدب به راست از  $T_4$  تا  $T_{12}$  و استئوپوروز جنرالیزه ستون فقرات جز در نیمه چپ بدنه مهره‌های  $T_9, T_8, T_7$  وجود داشت. (شکل ۱)

در میلوگرام بلوک کامل در سطح  $T_9$  بصورت ضایعه داخل دورا مشهود بود. (شکل ۲)

$CT$  میلوگرام تخریب شدید بدنه مهره‌های  $T_8, T_7$  و  $T_9$  و زائده عرضی و قسمتی از دنده هفتم و فشار شدید روی نخاع را نشان می‌داد بطوری که قطر قدامی خلفی نخاع حدود ۲ میلی‌متر شده بود. (شکل ۳) در اسکن رادیوایزوتوپ تمام بدن  $TC$  افزایش برداشت ماده رادیوایزوتوپ در بدنه سه مهره یادشده، زائده عرضی و دنده هفتم قابل رویت بود.

در معاینات سیستمیک اعضاء بدن، ضایعه‌ای در اعضای مختلف بدن اعم از تیروئید، پستان، و غیره مشاهده نشد.

### تکنیک جراحی

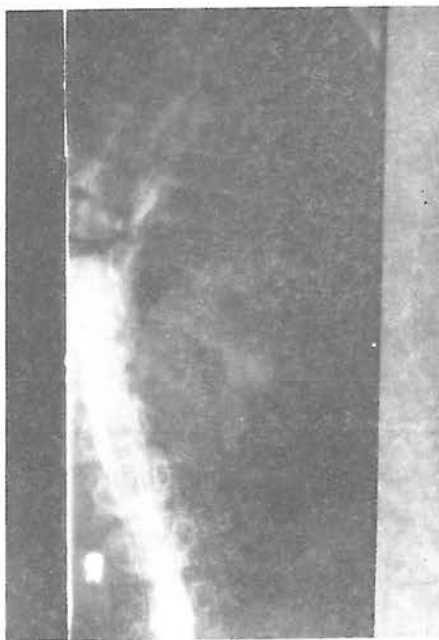
با توجه به این که ضایعه در نیمه چپ بدنه سه مهره یادشده

پس از آن همزمان با ظهور تدریجی قوس اسکولیوز با تحدب به راست بطور پیشرونده دچار کاهش قدرت و حس اندامهای تحتانی و قسمتی از تنه نیز شده بود. بطوری که از سه ماه قبل از مراجعه علاوه بر از دست دادن کنترل ادرار و مدفوع بکلی زمین‌گیر شده و قادر به حرکت نبوده‌است و همراهان بیمار برای نقل و انتقال، وی را بغل می‌نمودند. قوس اسکولیوز در این هنگام شدید و سخت شده بود.

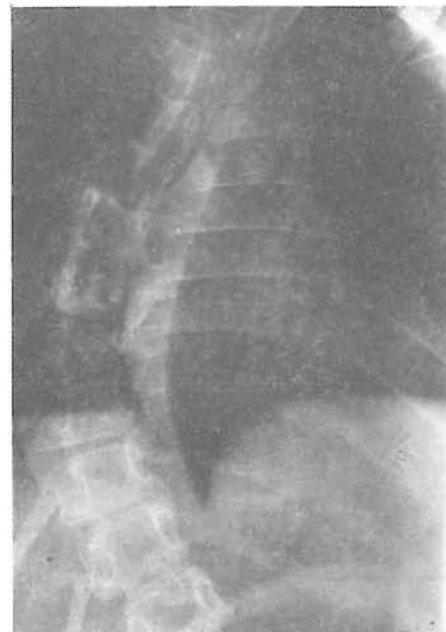### معاینات بالینی

در بدو مراجعه بیمار دختری به شدت لاغر و زمین‌گیر بود که در معاینات بعمل آمده از دست دادن کامل حس و حرکت تا سطح  $T_7$ ، تشدید رفلکس‌های تاندونی عمقی پاتلا و آشیل با کلونوس بیش از ده ضربه در هر دو اندام تحتانی، حساسیت موضعی روی زوئاد شوکی مهره‌های ۷، ۸ و ۹ پشتی و قوس اسکولیوز سخت با تحدب به راست [مثل گزارش *Kirwan*, 1984<sup>(۷)</sup>] به چشم می‌خورد.

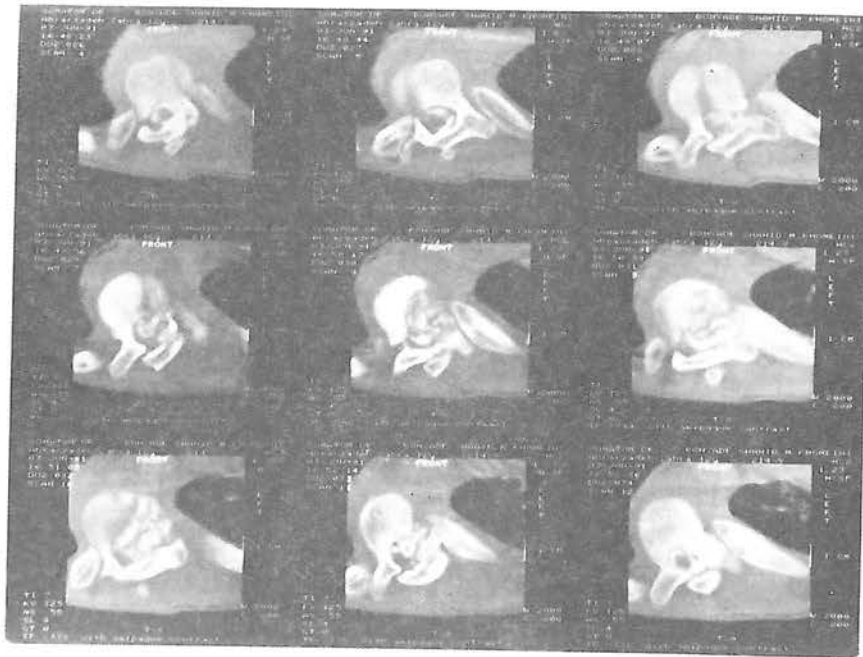
تست‌های آزمایشگاهی همگی در حد نرمال بوده‌اند.



شکل ۲- میلوگرافی روبروی ستون فقرات که بلوک کامل در زیر  $T_9$  رانشان می‌دهد.



شکل ۱- رادیوگرافی روبروی ستون فقرات که پیشرفت قوس اسکولیوز را طی ۴ سال به همراه گرفتاری نیمه چپ مهره‌های هفتم تا نهم پشتی نشان می‌دهد.

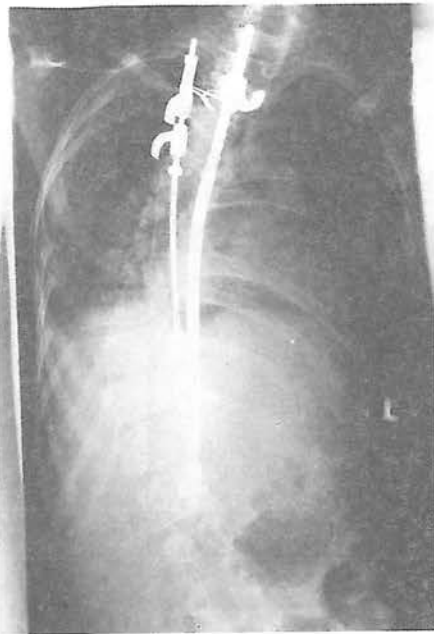

شکل ۳- CT میلوگرام که تخریب مهره‌های  $T_7, T_8, T_9$  را به همراه فشار شدید روی نخاع نشان می‌دهد.

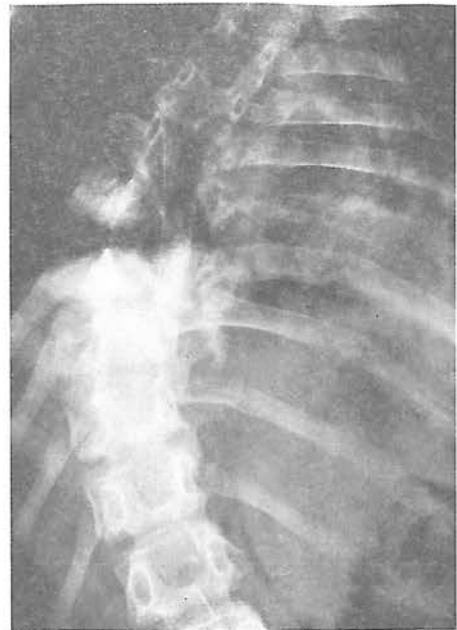### دوره بعد از عمل جراحی

بیمار دوره بعد از جراحی را بخوبی گذراند و بتدریج حس و حرکت از دست رفته و کنترل ادرار و مدفوع را نیز بدست آورد، همچنین جهت ایجاد و حفظ دامنه حرکت مفاصل اندامهای تحتانی و تقویت عضلات ضعیف شده تحت برنامه کامل فیزیوتراپی قرار گرفت. وضع عمومی بیمار بتدریج بهتر شد و وزنش اضافه گردید، پس از گذشت حدود یکسال حس و حرکت کامل در تمام قسمتها جز پای چپ برگشت ولی قوس اسکولیوز بدون تغییر باقی ماند در این زمان بیمار فقط از درد جنرالیزه در تمام بدن که خود به علت استئوپوروز شدید ناشی از بی‌حرکتی طولانی مدت بود شکایت داشت لذا جهت کاهش درد و بهبود استئوپوروز یک دوره درمان با کلسیتونین تزریقی تجویز شد و بخاطر اسکولیوز بیمار و فیوژن خلفی با میله هارینگتون کمپرسیو و دیستراکتیو انجام گردید (شکل ۵) سپس بیمار با کمک دو عدد کراچ و ارتوز کوتاه پای چپ راه‌اندازی شد اکنون وی پس از چهار سال بدون کمک بریس و ارتوز راه می‌رود و فقط مختصری علائم اسپاستیسیته در پای چپ باقی مانده است (شکل ۶) وضع عمومی بیمار بسیار خوب بوده و فیوژن کامل قدامی و خلفی ستون فقرات حاصل

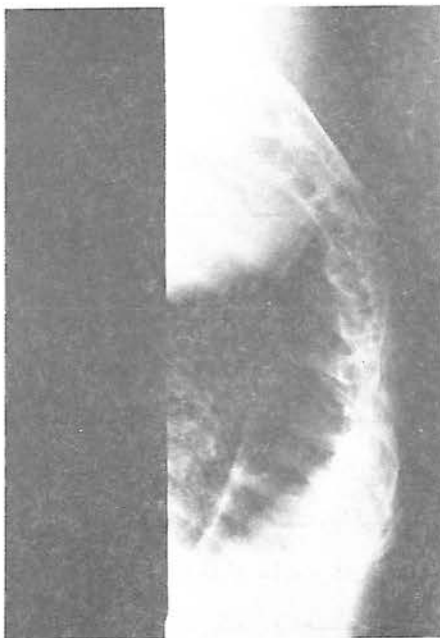بود تصمیم به جراحی از طریق تورا کوتومی چپ گرفته شد که از مسیر دنده هفتم انجام گردید ولی بدلیل آن که ضایعه در تقعر قوس اسکولیوز بود و دسترسی به آن، به خاطر عمق زیاد، بسیار مشکل می‌نمود. لذا همکاری جراح از ادامه جراحی خودداری و قفسه صدری توسط ایشان بسته شد و از تکنیک، جراحی رویکرد خلفی (*Posterior approach*) شرح داده شده توسط اینجانب (*S. Modaghegh, 1989*) استفاده نمود<sup>(۱۱)</sup>، با انسزیون خط وسط در پشت، ستون فقرات از  $T_7$  تا  $T_9$  بازگردید. با انجام همی لامینکتومی در  $T_8$  مشاهده شد که نخاع توسط تومور به شدت تحت فشار می‌باشد بطوری که قطر آن حدود ۲ میلی‌متر شده بود. تومور شبیه گوشت چرخ کرده به نظر می‌رسید و به علت درگیری زائده عرضی و قسمتی از دنده هفتم ابتدا قسمت‌های مبتلا با حاشیه سالم خارج گشت و سپس تومور با توجه به این که قوام نرمی داشت، با کورت بطور کامل برداشته شده، تاجائی که استخوان سالم و دارای قوام طبیعی نمودار گردید و پس از آزادی کامل و احساس نبض در آن دو عدد گرافت شمعی (*Strut graft*) از دنده‌ای که قبلاً در تورا کوتومی برداشته بودیم در محل ضایعه قرار دادیم و زخم طبق روش معمول بسته شد. (شکل ۴)




شکل ۵- رادیوگرافی روبروی ستون فقرات بعد از عمل جراحی فیوژن خلفی برای قوس اسکولیوز با استفاده از میله هارینگتون کمپرسیو و دیستراکتیو



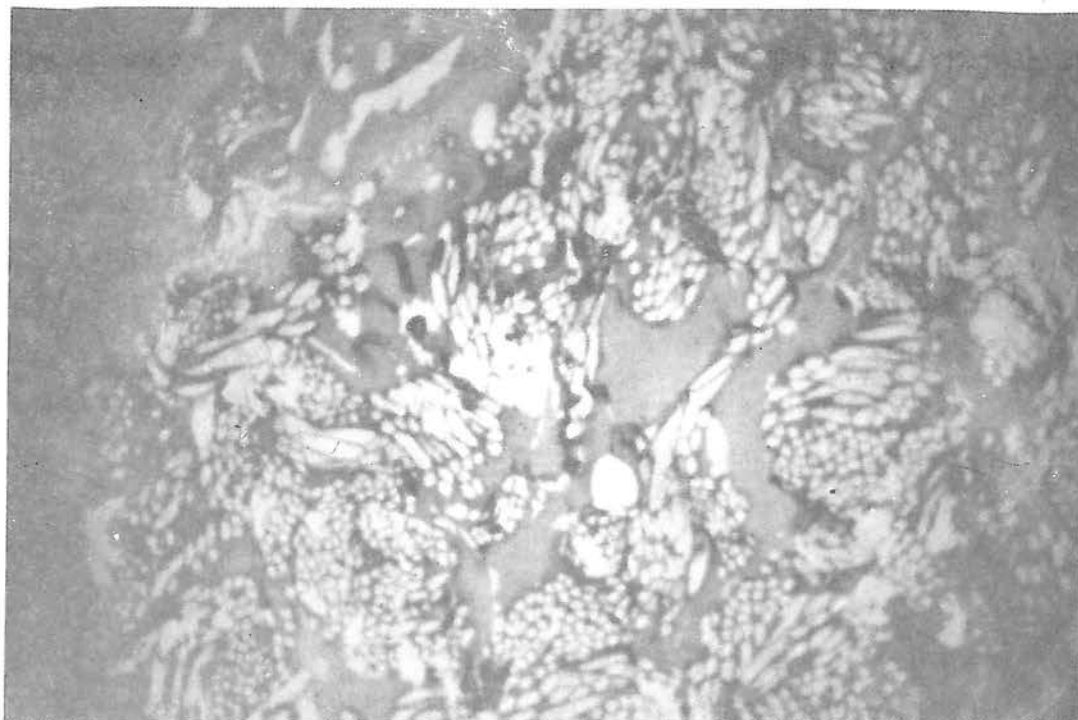
شکل ۴- رادیوگرافی روبروی ستون فقرات بعد از عمل جراحی قدامی که از دنده به عنوان گرفت استفاده شده است



شکل ۷- آخرین رادیوگرافی نیمرخ بیمار که ۴ سال پس از عمل جراحی فیوژن کامل و عدم عود تومورانشان می دهد.



شکل ۶- فتوگرافی بیمار پس از عمل جراحی و برگشت کامل علائم عصبی



شکل ۸- بررسی میکروسکوپی نمونه پاتولوژی که تشخیص استئوبلاستومای ستون فقرات را تأیید می نماید.

سال تشکیل داده اند، تومور معمولاً در قوس خلفی و بندرت در بدنه مهره ها دیده می شود و تا به حال در سه بدنه مهره مجاور گزارش نشده است بخصوص که همراه اسکولیوز و پاراپلژی کامل نیز باشد.

بیمار مورد معرفی ما، گرفتاری سه مهره مجاور  $T_7, T_8, T_9$  زائده عرضی و قسمتی از دنده هفتم را به همراه اسکولیوز و پاراپلژی کامل اسپاستیک داشت که برای اولین بار در دنیا گزارش می گردد ضمناً همان طور که در رابطه با این بیمار نشان دادیم رویکرد خلفی شرح داده شده توسط اینجانب (S.Modaghegh, 1989) و آقای دکتر مسعود توسلی تکنیک بسیار مؤثر، عملی و راهگشا در درمان چنین مواردی می باشد<sup>(۱۱)</sup> اسکولیوز بیمار ما براساس تقسیم بندی (Ransford (1984) جزء 3 Group قرار می گرفت<sup>(۱۳)</sup> و بدلیل آن که قوس اسکولیوز ثابت (Structural) و همراه با روتاسیون زیاد بوده و به مدت طولانی (چهار سال) وجود داشت و علیرغم درمان تومور، اسکولیوز بیمار بهبود نیافت لذا برای درمان اسکولیوز نیز اقدام به فیوژن ستون فقرات نمودیم.

#### نتیجه

بیماری با استئوبلاستومای سه بدنه مهره و پاراپلژی کامل

شده است (شکل ۷) و در بیمار علاوه بر رفع درد، علائمی از عود تومور نیز دیده نمی شود.

#### یافته های پاتولوژی

در مقاطع تهیه شده، نسوج همبند فیبروی دارای عروق، دیده می شود که حاوی استئوبلاست، تعداد کمی استئوکلاست و استیوئید ساخته شده و مقداری کلسیفیکاسیون می باشد، همچنین تراکولای استخوانی اسکروتیک و تجمع کلسیم نیز قابل رؤیت است (شکل ۸).

#### بحث

استئوبلاستوما تومور نادری است که ۱ درصد تومورهای استخوانی بدن را تشکیل می دهد. درگیری ستون فقرات در ۳۴-۴۱ درصد موارد گزارش شده که در بیش از نیمی از آن با اسکولیوز همراه بوده است و تومور همیشه در تقعر قوس و نزدیک به رأس آن ظاهر می شود.<sup>(۱, ۲)</sup> در یک مطالعه که بر روی ۱۹۷ بیمار مبتلا به استئوبلاستوما صورت گرفت<sup>(۱۰)</sup> میزان درگیری در ستون فقرات ۴۱ درصد و نسبت ابتلاء مرد به زن  $\frac{۲}{۱}$  گزارش شده است که ۹-۸ درصد بیماران را کودکان زیر ۳

اکنون پس از چهارسال از عمل جراحی بدون هیچگونه وسیله کمکی راه می‌رود و علائمی از عود بیماری نیز دیده نشده است.

اسپاستیک برای اولین بار در دنیا معرفی گردید که با عمل جراحی و برداشتن کامل تومور بهبودی کامل حاصل شده و

## REFERENCES

- 1) Akbarnia B.A ,Rooholamini S.A: Scoliosis caused by benign osteoblastoma of the thoracic or lumbar spine; *J.Bone. Joint.surg*; 63; 1981; PP:1146-1155
- 2) Azouzi E.M, et al : Osteoid osteoma and osteoblastoma of the spine in children,report of 22 cases with brief literature review; *pediatr. Radiol*; 16; 1986; PP: 25-31
- 3) Healley J.H,Ghelman. B: Osteoid osteoma and osteoblastoma,current concept and recent advances; *Clin. Orthop.*; 204; 1986; PP:76-85
- 4) Huvos A.G: *Bone Tumors:Diagnosis, Treatment and Prognosis*; Philadelphia, W.B. Saunders Co; 1979; PP: 33-46
- 5) Jaffe H.L: *Benign osteoblastoma*; *Bull. Hosp. Joint. Dis*; 17; PP: 141-151
- 6) Janin .Y,et al : Osteoid osteoma and osteoblastoma of the spine; *G.Neurosurg*; 8; 1981; PP: 31-38
- 7) Kirwan E.O, et al: Osteoid osteoma and osteoblastoma of the spine; *clinical presentation and treatment* ; *J.Bone.Joint. Surg.Br*;66;1984; PP:21-26
- 8) Lichtenstein.L: *Benign osteoblastoma*; *Cancer*;9; 1956; P: 1044
- 9) Lichtenstein.L;Sawyer WR:*Benign osteoblastoma, further observation and report of twenty additional cases*; *J.bone.Joint.surg. Am*; 46;1964;PP: 755 - 765
- 10) Marsh B.W,et al : *Benign osteoblastoma, range of manifestation*; *J.Bone. Joint.Surg* ; 57 A;1975; PP: 1-9
- 11) Modaghegh S,Tavassoli M:*Anterior cord decompression and anterior posterior spinal fusion and fixation simultaneously through the posterior approach*; *Iranian.J.of. Medical Science*; 14(2) 1989; PP: 39-50
- 12) Nemoto O, et al : *Osteoblastoma of the spine, a review of 75 cases*; *spine*; 15; 1990; PP: 1272-1280
- 13) Ransford A.O,et al: *The behavior pattern of scoliosis associated with osteoid osteoma or osteoblastoma of the spine*; *J.Bone. Joint.Surg. Br*;66; 1984;PP: 16-20
- 14) Raskas D.S. et al: *Osteoid osteoma and osteoblastoma of the spine*; *Journal of Spinal Disorder*; 5(2); 1992; PP: 204-211
- 15) Watanabe M.A; et al: *Benign osteoblastoma in the vertebral body of the thoracic spine , a case report*; *Spine*; 17(11); 1992; PP: 1432-1434

---

**OSTEOBLASTOMA OF 3 ADJACENT VERTEBRAE WITH  
COMPLETE SPASTIC PARAPLEGIA AND  
SCOLIOSIS, A CASE REPORT**

*B. Modaghegh, M.D.\**

**ABSTRACT**

*A thirteen years old girl was referred for back pain and right thoracic scoliosis, complete spastic paraplegia, bladder and bowel incontinence .*

*The patient had history of back pain for a 4 year period eventually leading to scoliosis and neurological deficiency . Symptoms gradually worsened up to 4 months before admission converting to complete spastic paraplegia and bladder and bowel incontinence .*

*Imaging study revealed destruction of T<sub>7</sub>, T<sub>8</sub>, T<sub>9</sub> vertebral bodies with severe cord compression. Resection of tumor and cord decompression plus anterior spinal fusion were performed by two rib strut graft. uneventful neurologic recovery followed surgery and then the patient underwent posterior spinal fusion and compression and distraction Harrington rod instrumentation for structural scoliosis.*

*A 4 year period follow-up revealed full recovery and solid spinal fusion and she is now walking without aid of any devices. The histologic study of pathologic bone tissue revealed osteoblastoma. Review of literatures confirmed no previous report on affection of three adjacent vertebral bodies by osteoblastoma.*

**Key words:**

<b>1) Osteoblastoma</b>	<b>2) Vertebrae</b>
<b>3) Scoliosis</b>	<b>4) Paraplegia</b>

---

\* Assistant Professor of Orthopedics-Iran Univ. of Med. Sciences and Health services