

جراحی آندوسکوپی سینوسهای پارانازال روشی نوین در درمان بیماریهای بینی و سینوسها، گزارش ۲۰۰ مورد

دکتر محمد فرهادی*

دکتر مینو مشرفی**

چکیده

مقاله زیر حاصل مطالعه‌ای آینده‌نگر بر روی ۲۰۰ بیمار است که به علت درگیری پاتولوژیک بینی و سینوسهای پارانازال تحت عمل جراحی آندوسکوپی قرار گرفته‌اند. پارامترهای مورد مطالعه به غیر از جنس و سن بیماران بطور عمده شامل: شایعترین علل مراجعه بیماران به پزشک، طول مدت بیماری قبل از جراحی آندوسکوپی، سابقه اعمال جراحی قبلی روی بینی و سینوسها، بررسی عوامل زمینه ساز و بخصوص پرداختن به اهمیت تنوعات آناتومیک بینی و سینوسها در بروز بیماری و التهابات سینوسهای باشد. در این مطالعه همچنین روشهای جراحی آندوسکوپی بکار گرفته در بیماران و یافته‌های هیستوپاتولوژیک ناشی از نمونه برداری حین عمل و سرانجام نتایج حاصله از پیگیری ۴ ماهه تا ۱۸ ماهه بیماران از نظر میزان بهبودی تحت بررسی قرار گرفته که نشان دهنده ۹۵/۸۸٪ بهبودی در بیماران مابوده است و در مقام مقایسه با آمارهای گزارش شده از مراکز شناخته شده جهانی در خور توجه می‌باشد.

کلیدواژه‌ها: ۱- جراحی آندوسکوپی ۲- سینوسهای پارانازال

مقدمه

اگرچه پیشرفتهای قابل توجه بیست ساله اخیر در درمان طبی رینوسینوزیت و پولیپوز بینی موجب شده است که از میزان *Morbidity* این بیماریها کاسته شود، ولی باین وجود هنوز بیماران زیادی وجود دارند که درمان طبی در آنها مؤثر نیست و نیاز به مداخله جراحی دارند. (۱۷ و ۵)

جراحی آندوسکوپی سینوسهای اطراف بینی بر اساس مطالعات دقیق و ارزشمند دکتر *Messerklinger* بر روی جریان موکوسیلیاری و آناتومی بینی و سینوسهای جنب بینی شکل گرفته است. (۱۷ و ۲۰ و ۵)

هدف نهایی از انجام جراحی آندوسکوپی، برقرارساختن

جریان موکوسیلیاری نرمال و برگرداندن فعالیت و عملکرد طبیعی ویانزدیک به طبیعی بینی و سینوسهای پارانازال می‌باشد. (۷ و ۲۰)

از خصوصیات این روش نوین می‌توان به موارد زیر اشاره نمود:

۱- در این روش میدان دید وسیعتر توأم با بزرگنمایی فراهم می‌شود چراکه آندوسکوپهای موجود دارای زوایای مختلفی از قبیل ۰، ۳۰، ۷۰، ۹۰ درجه می‌باشند و امکان مشاهده نقاطی را که تاکنون به هیچ عنوان قابل بررسی نبوده‌اند فراهم می‌سازند. (۱۷ و ۵)

۲- *Functional Endoscopic Sinus Surgery (FESS)*

* دانشیار گروه گوش و گلو و بینی و جراحی سر و گردن مرکز آموزشی تحقیقاتی درمانی رسول اکرم (ص)

** دستیار گروه گوش و گلو و بینی و جراحی سر و گردن مرکز آموزشی تحقیقاتی درمانی رسول اکرم (ص)

نسبت به سایر روش‌ها دارای حداقل تروما می‌باشد (۷ و ۵)

۳ - FESS با توجه به میزان درگیری بینی و سینوسها انجام می‌شود و وسعت و نحوه جراحی از فردی به فرد دیگر متفاوت است، به عبارت دیگر در این روش بافت پاتولوژیک از میان برداشته می‌شود ولی بافت سالم و فونکسیونل حتی الامکان دست نخورده باقی می‌ماند. (۱۷ و ۱۵)

۴ - این روش علاوه بر استفاده جراحی، جهت تشخیص بیماریهای بینی، سینوسهای اطراف بینی، نازوفارنکس و مجرای اشکی نیز بکار برده می‌شود و دقت تشخیص این روش با کاملترین و دقیقترین اسکن‌های کرومال برابری می‌کند.

۵ - این روش علاوه بر استفاده تشخیصی و جراحی در مراقبتهای بعد از عمل جراحی بیماران هم نقش مهمی را ایفا می‌کند. (۱۵)

شایان ذکر است که جهت درک هرچه بیشتر پاتوژن سینوزیتها آشنایی با هیستولوژی و فیزیولوژی سینوسها ضروری است، لذا یادآوری می‌شود که:

اپیتلیوم مژکدار سینوسها و *Mucus blanket* همراه باهم سیستم موکوسیلیاری رامی‌سازند. مژکها با حرکت موزون خود این موکوس را به سمت استیوم طبیعی سینوس هدایت می‌کنند. (۱۲ و ۱۷)

حتی در مواردی که منافذ دیگری به غیر از استیوم طبیعی در سینوسهای فکی وجود داشته باشد باز هم جریان موکوسیلیاری به سمت استیوم طبیعی سینوس خواهد بود. (۱۷ و ۱۲)

لذا اگر اختلالی در کار سیستم موکوسیلیاری به وقوع بپیوندد زمینه‌ساز بروز سینوزیت می‌شود. اغلب اوقات این اختلال در ناحیه سلولهای اتموئیدال قدامی به وجود می‌آید (۱۷ و ۱۰)،

چراکه این سلولهای هوایی کوچک و متعدد دارای استیومهای باریک و پیچیده‌اند که با کوچکترین ادم مخاطی بسته شده و جریان موکوسیلیاری را مختل می‌کنند به همین خاطر است که ناحیه اتموئید قدامی و هیاتوس سمی لوناریس و اتموئیدال

انفوندیبولوم (اجزای ماتوس میانی) رانقاط کلیدی می‌نامند (۱۷ و ۱۰)، زیرا تخلیه سینوس ماگزیلاری و فرونتال هم وابسته به بازبودن این نقاط کلیدی می‌باشد. (۱۷ و ۱۲ و ۵)

شایان توجه است که آناتومی بینی و کمپلکس استئومثاتال

(OMC) در هر بیمار با بیمار دیگر متفاوت است و پاره‌ای از این تنوعهای آناتومیکی (*Anatomic variations*) از شیوع بیشتری برخوردارند. همچنین ثابت شده که این حالات آناتومیکی (*Variation*) بر اساس نحوه ارتباط و نزدیکی اشان بانقاط کلیدی موجود در دهانه سینوسهای جانبی بینی در بروز التهابات و عفونت مزمن در سینوسها مؤثر هستند. (۲۱ و ۱۷)

این حالات آناتومیکی (*Variations*) عبارتند از:

۱ - انحراف سپتوم بینی: یک انحناء غیرقرینه سپتوم بینی است که امکان دارد توربینت میانی را به سمت خارج رانده و مثاتوس میانی را تنگ نماید و به این ترتیب درناژ موکوسیلیاری را دچار اختلال کند (۲۲ و ۱۷) *Zinreich* همکارانش میزان شیوع این حالت را ۲۱ درصد ذکر می‌کنند (شکل ۱).

۲ - کونکابولوزا (*Conchabullosa*): عبارت است از یک توربین میانی بزرگ هوادار، به عبارت دیگر توربینت میانی خود حاوی یک یا چند سلول هوایی است که امکان دارد به حدی بزرگ شود که OMC را مسدود کند و حتی ممکن است همین حفره هوادار به تنهایی دچار عفونت شود. کونکابولوزا می‌تواند یک طرفه یا دو طرفه باشد (۲۲ و ۱۷ و ۱۲ و ۵) (شکل ۲)

Zinreich همکارانش شیوع این حالت را ۳۶ درصد ذکر کرده‌اند. (۲۲)

۳ - توربینت میانی بانحناء معکوس (*Paradoxical middle turbinate*): در این حالت انحناء اصلی توربینت

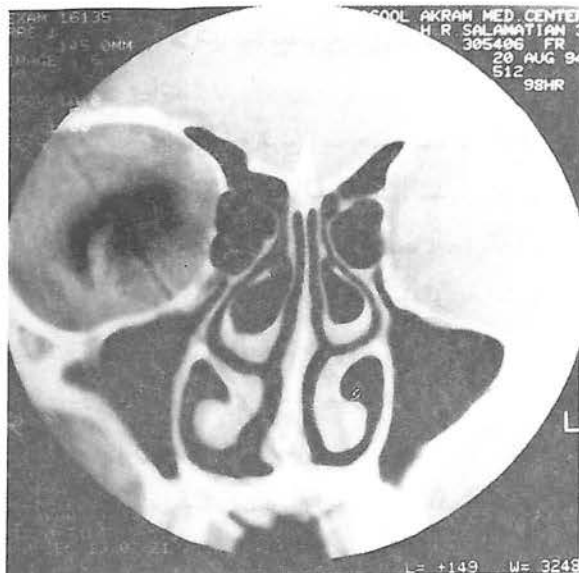
میانی به سمت خارج تحذب دارد و این برعکس حالت نرمال است. این انحناء معکوس موجب تنگ شدن OMC و اختلال

در جریان موکوسیلیاری می‌شود. (۲۲ و ۱۷ و ۱۲) شیوع این حالت توسط *Zinreich* ۱۵ درصد گزارش شده است. (۲۲) (شکل ۳)

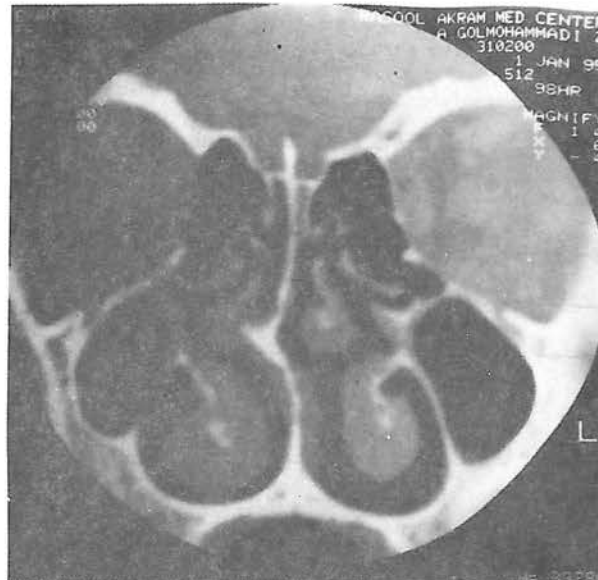
۴ - بولا اتموئیدال بزرگ (*Prominent ethmoid bulla*): بولا اتموئیدال یکی از سلولهای هوایی اتموئیدال است. امکان دارد این سلول به صورت قابل ملاحظه‌ای بزرگ تراز حالت عادی شده و به این ترتیب موجبات انسداد

OMC را فراهم کند. (۲۲ و ۱۷) شیوع این حالت در مطالعات *Zinreich* ۸ درصد بوده است. (۲۲)

۵ - هالرسل (*Haller cell*): سلولی هوایی در ناحیه میانی



شکل ۲- کونکابولوزا در نمای اسکن

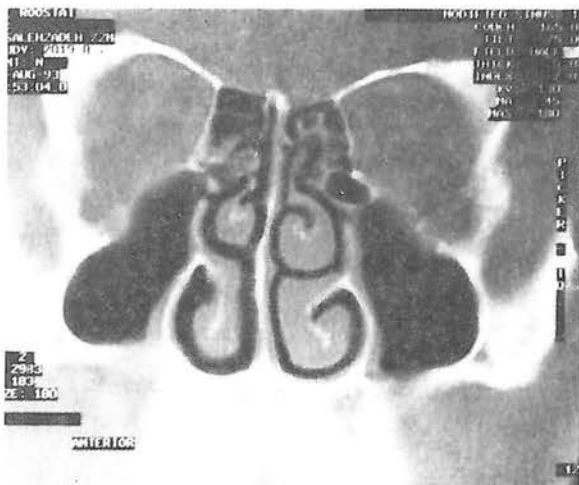


شکل ۱- انحراف سپتوم بینی در نمای اسکن

سلول هوایی که در لبه فوقانی *Uncinate process* قرار دارد. Zinreich شیوع این حالت را ۴/۰ درصد ذکر می کند (۲۲) وجود هر یک از این انواع طبیعی باید به صورت کلینیکال و با استفاده از *Comprehensive nasal endoscopy* و بعد هم به صورت رادیوگرافیک با استفاده از *Cronal C.T* به اثبات برسد چراکه وجود این انواع نحوه عمل جراحی آندوسکوپی راحت تاثیر قرار می دهد. (۱۸ و ۳۸)

سقف سینوس ماگزیلاری است که نسبت به *Uncinate P.* به طور جانبی تر قرار دارد و اغلب موجب تنگ شدن استیوم سینوس ماگزیلاری می شود. (۷، ۱۲، ۲۲) (شکل ۳) شیوع این حالت توسط Zinreich ۱۰ درصد گزارش شده است. (۲۲)

۶- آترزی سینوس ماگزیلاری: در این حالت سینوس ماگزیلاری به صورت مادرزادی کاملاً تشکیل نشده است و ابعاد بسیار کوچکی دارد. اهمیت تشخیص این حالت قبل از جراحی بسیار زیاد است چراکه با تخمین عمق حفره سینوس قبل از عمل می توان از بروز عوارض خطرناک چشمی که اغلب در این بیماران به علت عمق کم سینوس اتفاق می افتد، جلوگیری کرد. مطالعات مان نشان داده است که تمامی بیمارانی که آترزی یک طرفه یا دو طرفه سینوس ماگزیلاری داشته اند علاوه بر وجود اختلال درناژ و التهاب مزمن در سینوس آترتیک اغلب دهانه آن فاقد *Uncinate P.* بوده است.



شکل ۳- هالرسل و تورینت میانی پارادوکس در نمای اسکن

۷- سینوس جانبی (*Sinus lateralis*): عبارت است از یک سلول هوایی *Basal lamella* شاخک میانی که جزء سلولهای اتموئیدال می باشد که در صورت بزرگ بودن می تواند موجب اختلال در درناژ موکوسیالیاری شود. (۱۲، ۱۷، ۲۲)

۸- (*Uncinate process bulla*): که عبارت است از یک

اندیکاسیونهای FESS

- ۱- سینوزیت مزمن که نسبت به درمانهای طبی مناسب مقاوم بوده باشد.
- ۲- حملات مکرر سینوزیت حاد که با پاتولوژی شناخته شده‌ای در ناحیه OMC مربوط باشد.
- ۳- پولیپوزینی و سینوسهای پارانازال
- ۴- تومورهای خوش خیم بینی و سینوسهای پارانازال
- ۵- D.C.R داخل بینی*
- ۶- بیوپسی از توده های داخل بینی، سینوسها و نازوفارنکس
- ۷- موکوسل سینوسهای فکی و پیشانی
- ۸- مشخص کردن محل نشست CSF و بستن محل نقص (۲۲ و ۲۴ و ۲۱ و ۱۹)

نوع عمل جراحی

دو نوع Approach اصلی در FESS وجود دارد:

۱- Anterior approach یا روش Messerklinger

در این روش ابتدا اتموئیدکتومی قدامی توام با گشاد کردن اوستیوم طبیعی سینوس ماگزیلاری انجام می شود و سپس در صورت نیاز، و بسته به وسعت گرفتاری، سینوسهای پارانازال می توان Frontal recess، سلولهای اتموئیدخلفی و یا حتی اسفنوئیدراتحت عمل جراحی قرارداد. (۱۷ و ۱۶ و ۱۳)

۲- Posterior approach یا روش Wingand

این روش بیشتر در بیماران انجام می شود که دچار آماس سینوسهای باشند و یا قبلاً تحت عمل جراحی روی بینی و سینوسها قرار گرفته اند بگونه ای که شاخصهای تشریحی مناسب و قابل اطمینانی برای FESS ندارند و سرانجام دسته سوم بیماران هستند که دچار گرفتاری محدود به سینوس اسفنوئید یا اتموئیدخلفی هستند. (۱۷ و ۱۶ و ۱۱)

مراحل مختلف این روش به ترتیب شامل:

- ۱- رزکسیون قسمتی از توربینت میانی
- ۲- اسفنوئیدوتومی
- ۳- اتموئیدکتومی که از خلف به قدام انجام می شود.

۴- آنتروستومی سینوس ماگزیلاری.

مراقبتهای پس از عمل جراحی

اهمیت مراقبتهای پس از عمل در FESS انکارناپذیر است، الگوی مراقبت هر بیمار با بیمار دیگر متفاوت است. هدف از مراقبتهای پس از عمل در این بیماران جلوگیری از باندهای چسبندگی و هدایت پدیده ترمیم به سوی ایجاد تهویه مناسب و جریان موکوسیلیاری طبیعی یا نزدیک شدن به طبیعی است. (۱۷ و ۱۵ و ۱۰ و ۵)

مشکلات عمده‌ای که در معاینات پس از عمل با آن مواجه خواهیم بود عبارتند از:

- ۱- وجود دبریس جراحی
- ۲- وجود چسبندگی های بعد از عمل
- ۳- پیدایش مجدد بافتهای پولیپوئیدی
- ۴- باقیمانده پاره‌ای از مناطق استئیت در دیواره سینوسها (۱۷ و ۵)

از طرفی بسیاری از عوامل زمینه ساز از قبیل آلرژی و اختلالات ایمنی (Ciliary dyskinesia) با عمل جراحی از بین نمی روند لذا ضروری است که در طی دوران پس از عمل با استفاده از مراقبتهای مناسب شرایط را جهت ترمیم بهتر فراهم کنیم. (۱۷ و ۱۱ و ۱۰ و ۵)

شایان ذکر است که در جریان جراحی آندوسکوپیک تنها بافت پاتولوژیک دهانه سینوسهای اصلی برداشته می شود و مخاط داخل کاویته سینوسها دست نخورده می ماند تا با برطرف شدن انسداد موجود در دهانه سینوس و برقراری تهویه و جریان موکوسیلیاری نرمال مخاط پاتولوژیک داخل کاویته سینوس خود بخود شروع به از بین رفتن کرده و بافت فیزیولوژیک و نرمال جای آن را بگیرد. (۱۷ و ۱۵ و ۱۰ و ۷)

در صورتی که شرایط ترمیم و بهبود توسط اقداماتی که در بالا ذکر شد به طور مناسب فراهم شود پروسه ترمیم داخل سینوس در عرض سه ماه کامل می شود.

پس از گذشت این زمان می توان تقریباً اطمینان داشت که

* Interanasal Dacryocystorhinostomy

احتمال بروز انسداد و چسبندگی در دهانه سینوس بسیار کم شده است. ویزیت بعدی بیماران در ماه ششم و سپس در پایان سال اول انجام می شود. می توان پروسه ترمیم را با انجام یک سی تی اسکن کنترل با مشخصاتی که قبلاً ذکر کردیم در ماه چهارم به صورت دقیق تری بررسی کرد.

عوارض:

عوارض جراحی آندوسکوپی سینوسها به دو دسته تقسیم می شوند: (۱۹ و ۱۷ و ۵ و ۶)

۱- عوارض عمده و مهم شامل:

الف - خونریزی

ب - عوارض چشمی

ج - نشت CSF

۲- عوارض جزئی شامل:

الف - چسبندگی بین توربینت میانی و دیواره جانبی بینی که شایعترین عارضه جزئی است. (۱۹ و ۱۷ و ۵ و ۶)

ب - انسداد مدخل طبیعی سینوسها

ج - پیدایش اشک ریزش

د - هماتوم اطراف چشم

ه - آمفیزم اطراف چشم

که عمدتاً این عوارض موقتی هستند.

روش تحقیق

این مطالعه به صورت آینده نگر بر روی ۲۰۰ بیمار که به دلیل پاتولوژی موجود در بینی و سینوسهای اطراف بینی تحت FESS قرار گرفته اند انجام شده و ابزار تحقیق شامل:

۱- پرسشنامه: در این پرسشنامه اطلاعات مربوط به سابقه پزشکی، شکایات بیماران قبل از عمل جراحی، نوع عمل جراحی که قبل از انجام FESS بر روی بینی و سینوسها انجام شده است، طول مدت بیماری قبل از FESS و یافته های موجود در معاینه فیزیکی بیماران درج شده است.

۲- اطلاعات بدست آمده از سی تی اسکن کرونال بینی و

سینوسهای جانبی بینی

۳- یافته های حین FESS (درج شده در برگه شرح

عمل بیماران)

۴- اطلاعات موجود در پرونده بیماران در کلینیک * CNEC

(وضعیت بیماران در دوران پس از عمل جراحی و میزان

بهبودی، شکایات و میزان بروز عوارض احتمالی) بوده است.

به منظور تحقیقات و تکمیل پرونده بیماران، تمام مدت عمل

جراحی آندوسکوپی توسط دوربین ویدئوی Kart Storz

Endoscopy TV Camera ضبط و بصورت نواری ویدئویی

نگهداری می شود اینکار در اکثر بیماران مانع انجام شده است.

و از تمام نسوج پاتولوژیک برداشته شده در حین عمل جراحی

نمونه ای جهت بررسی هیستوپاتولوژیک ارسال نموده و نتایج

این بررسی را در پرونده بیماران ثبت نمودیم. علاوه بر این

هنگامیکه به وجود عفونت برخورد نمودیم نمونه ای جهت انجام

کشت های هوازی و بی هوازی به آزمایشگاه میکروبیشناسی

ارسال کردیم و نتایج کشت را نیز در پرونده بیماران ثبت

نمودیم. (۱۷)

انتخاب بیماران بر سه اصل استوار بوده است:

۱- علائم و نشانه های بیماری

۲- آندوسکوپی تشخیصی**

۳- یافته های موجود در Cronal CT.Scan از سینوسهای

پارانازال (۱۲ و ۱۷ و ۱۳)

غالباً، بیمارانی کاندیدای این عمل می باشند که مبتلا به

گرفتگی بینی، ترشحات مزمن و مداوم پشت حلق (PND)،

درد مزمن و مداوم در ناحیه سر و صورت و آنوسمی می باشند

که نسبت به درمان طبی کافی و مناسب مقاوم هستند. شایان

ذکر است که وجود یافته های مثبت در معاینه یا اسکن بدون وجود

علائم بالینی همراه به هیچ عنوان اندیکاسیونی برای FESS

نمی باشد. (۱۷ و ۱۲ و ۵)

* Comprehensive Nasal Endoscopy Clinic

** Comprehensive nasal endoscopy

آندوسکوپی تشخیصی

به منظور بررسی دقیق فضای داخل بینی و وضعیت آناتومیکی OMC انجام آندوسکوپی تشخیصی به منظور مشاهده پاتولوژی احتمالی داخل بینی و تنوع آناتومیکی موجود در داخل بینی و کشف ضایعات احتمالی ناحیه نازوفارنکس و روزن مولر ضروری است که این کار را بعد از برقراری بیحسی موضعی با استفاده از تلسکوپ صفر و ۳۰ درجه انجام می‌دهیم.

روش مادر کلینیک CNEC به این ترتیب می‌باشد که پس از استفاده از اسپری لیدوکائین ۱۰ درصد به منظور آنتی‌سزی مخاط بینی و قرار دادن پنبه آغشته به فنیل‌افرین ۰/۵ درصد به مدت ۱۰ دقیقه در داخل بینی و بخصوص ناحیه ماتوس میانی، ابتدا با آندوسکوپ صفر درجه با قطر ۴ میلی‌متر و سپس با آندوسکوپ ۳۰ درجه با قطر ۴ میلی‌متر تمامی خصوصیات آناتومیکی و وضعیت مخاط داخل بینی و OMC را معاینه و در پرونده بیماران ثبت می‌کنیم، مادر معاینات روزمره خود همیشه نازوفارنکس و Rosen muller fossa را نیز تحت بررسی قرار می‌دهیم (۱۶ و ۱۷)

CT Scan

بهترین نوع سی‌تی اسکن جهت بررسی O.M.C و سینوسهای اطراف بینی در مقطع کرونال، بدون تزریق می‌باشد چراکه جراح از چنین دیدی به فیلد جراحی تسلط دارد و از طرفی این مقطع بهترین و بیشترین اطلاعات را بدست می‌دهد (۱۸ و ۱۹)

مشخصات اسکن عبارتند از

Window: 1000-2000

Center: 150-200

Section thickness: 4mm

Table movement: 3mm

برای یک بررسی نسبتاً کامل حدود ۲۰ تا ۲۵ برش لازم است.

در پاره‌ای از موارد جهت بررسی دقیق تر ارتباط بین سینوس اسفنوئید و کاروتید و ... احتیاج به Axial reconstruction

نیز خواهد بود. (۲۲ و ۱۷)

یافته اختصاصی اسکن در سینوزیت مزمن عبارت است از ضخامت مخاطی و انسداد OMC، اوستییت در ناحیه اتموئید قدامی و گاهی اوقات درجاتی از پولیپوز در بینی و سینوسها و کیستهای احتباسی و موکوسل و مواردی از این قبیل می‌باشد. (شکل ۶) (۲۲ و ۱۷)

وجود خراشها و خوردگی استخوانی در سی‌تی اسکن شایع نیست. (شکل ۷) و اگر مشاهده شود دال بوجود موکوسل یا یک پدیده نئوپلاستیک یا ضایعاتی از قبیل پاپیلوم معکوس می‌باشد و در موارد نادر به دنبال التهاب مزمن در لبه آزاد فوقانی Uncinate process امکان خوردگی نیز وجود دارد. (۲۲ و ۱۸ و ۱۷ و ۸)

نتایج و بحث

در این مطالعه ۲۰۰ بیمار (۳۰/۳۶ درصد زن و ۶۹/۶۳ درصد مرد) به دلیل پاتولوژی موجود در بینی و سینوسهای پارانازال تحت FESS قرار گرفته‌اند.

اطلاعات مربوط به پراکندگی سنی، شایعترین علت‌های مراجعه، سابقه اعمال جراحی قبلی روی بینی و سینوسها، نتایج حاصل از بررسی هیستوپاتولوژیک بیماران، عوارض عمل جراحی در بین بیماران مورد مطالعه به ترتیب در نمودارهای ۱ تا ۵ آورده شده است.

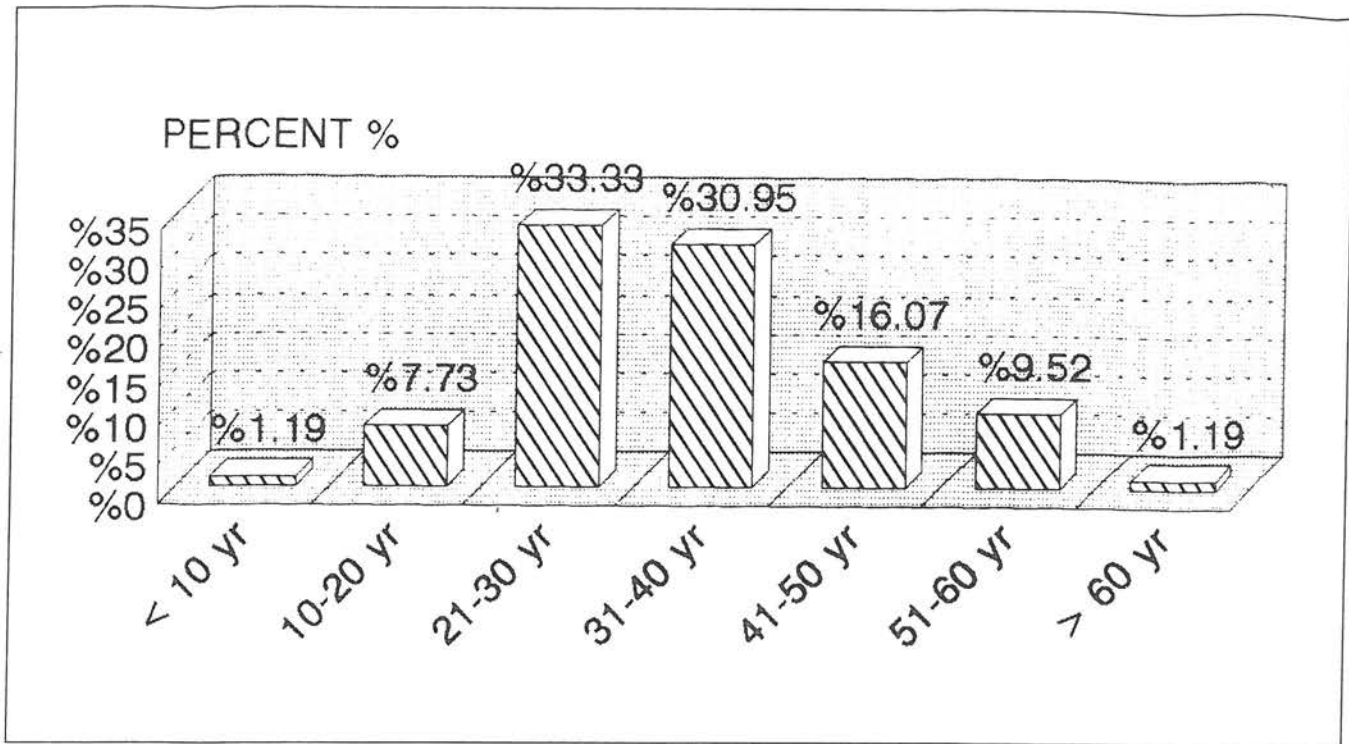
طول مدت بیماری قبل از FESS در بیماران مابین این ترتیب بود:

درصد	مدت بیماری قبل از FESS
صفر	کمتر از یک ماه
۰/۵۹	بین یک ماه تا شش ماه
۴/۱۶	بین شش ماه تا یک سال
۹۵/۲۳	بیشتر از یک سال

که مؤید ابتلاء بیماران به سینوزیت مزمن بوده است.

همچنین در برخی از بیماران شرایط زمینه‌ساز بیماری به صورت:

سابقه آلرژی مشخص (۱۶/۲۹ درصد)، سابقه آسم (۹۵/۵ درصد) و سابقه Ciliary diskinezia وجود داشت.



نمودار ۱- پراکندگی سنی بیماران

میزان شیوع واریاسیونهای آناتومیک در بیماران مابه این

شرح بود:

۱- انحراف سپتوم: در معاینه رینوسکوپی یک قدامی (توسط اسپکولوم بینی و چراغ پیشانی) انحراف سپتوم را در ۵۷/۷۳ درصد بیماران خود مشاهده کردیم ولی بررسی دقیقتر این ۲۰۰ بیمار با آندوسکوپهای ۳۰ درجه مشخص کرد که ۶۷/۱۴ درصد این افراد مبتلا به انحراف سپتوم می باشند و این نشان دهنده دقت آندوسکوپی های نازال در بررسی فضاهای آناتومیک داخل بینی (قسمت خلفی سپتوم) می باشد که در رینوسکوپی معمولی بخوبی قابل مشاهده نیستند.

شایان ذکر است که تنها آندسته از بیماران تحت جراحی سپتوپلاستی توأم با FESS قرار گرفته اند که به دلیل انحراف موجود، انسداد یا تنگی در OMC ایجاد شده یا انحراف، اجازه عبور آندوسکوپ ۴ میلیمتری به نواحی مورد نیاز را نمی دهد.

۲- *Conchea Bullosa*: میزان شیوع این یافته در بیماران ما ۴۰/۷۱ درصد بود که پس از انحراف سپتوم مقام دوم را شامل می شد.

۳- توربینت میانی پارادوکس (با انحناء معکوس):

این یافته نیز در ۲۴/۲۸ درصد بیماران ما وجود داشت

۴- بولایتموئیدالیز بزرگ:

ما این واریاسیون را در ۱۷/۵۸ درصد بیماران خود مشاهده کردیم.

۵- هالرسل:

هالرسل در ۹/۲۸ درصد بیماران ما وجود داشت.

۶- آترزی سینوس ماگزیلاری:

۴/۲۸ درصد بیماران ما دارای آترزی ماگزیلاری یکطرفه یا دوطرفه بودند.

۷- سینوس لترالیز:

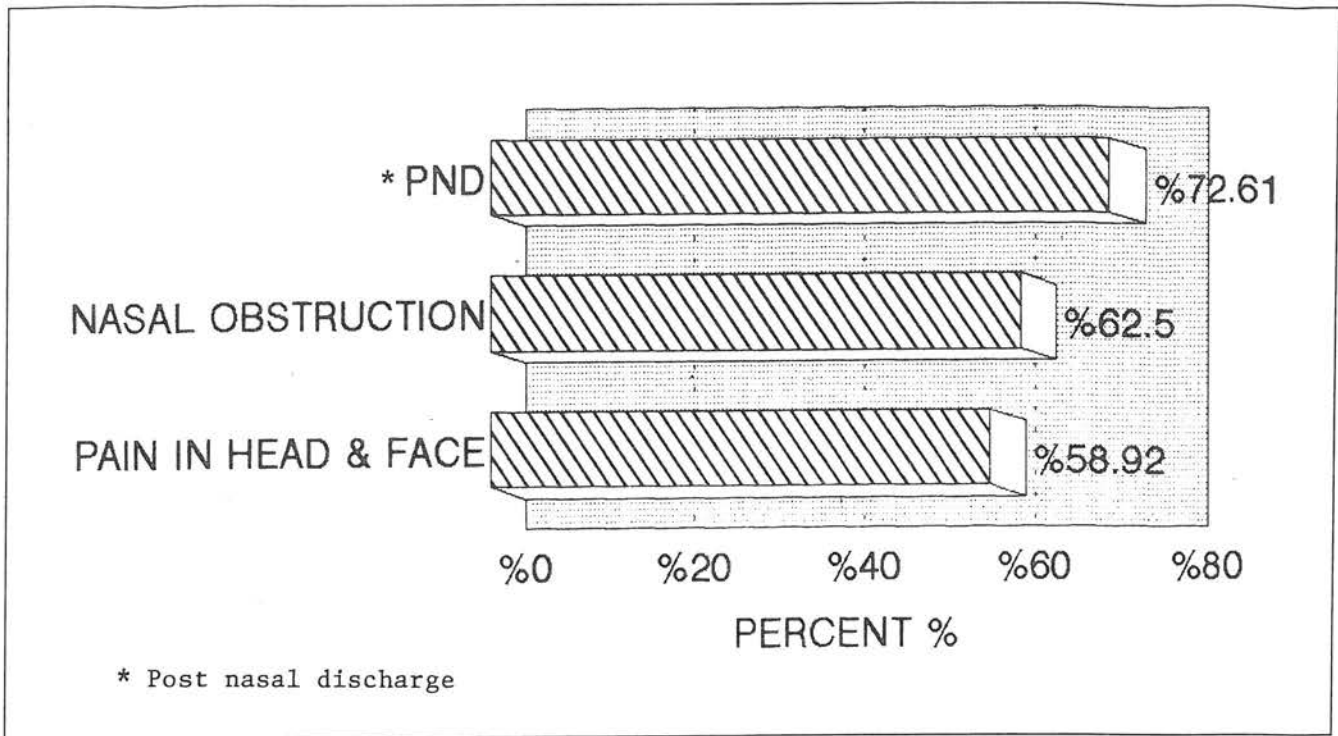
۲/۱۴ درصد بیماران ما سینوس لترالیز داشتند.

۸- *Uncinate Process Bulla*:

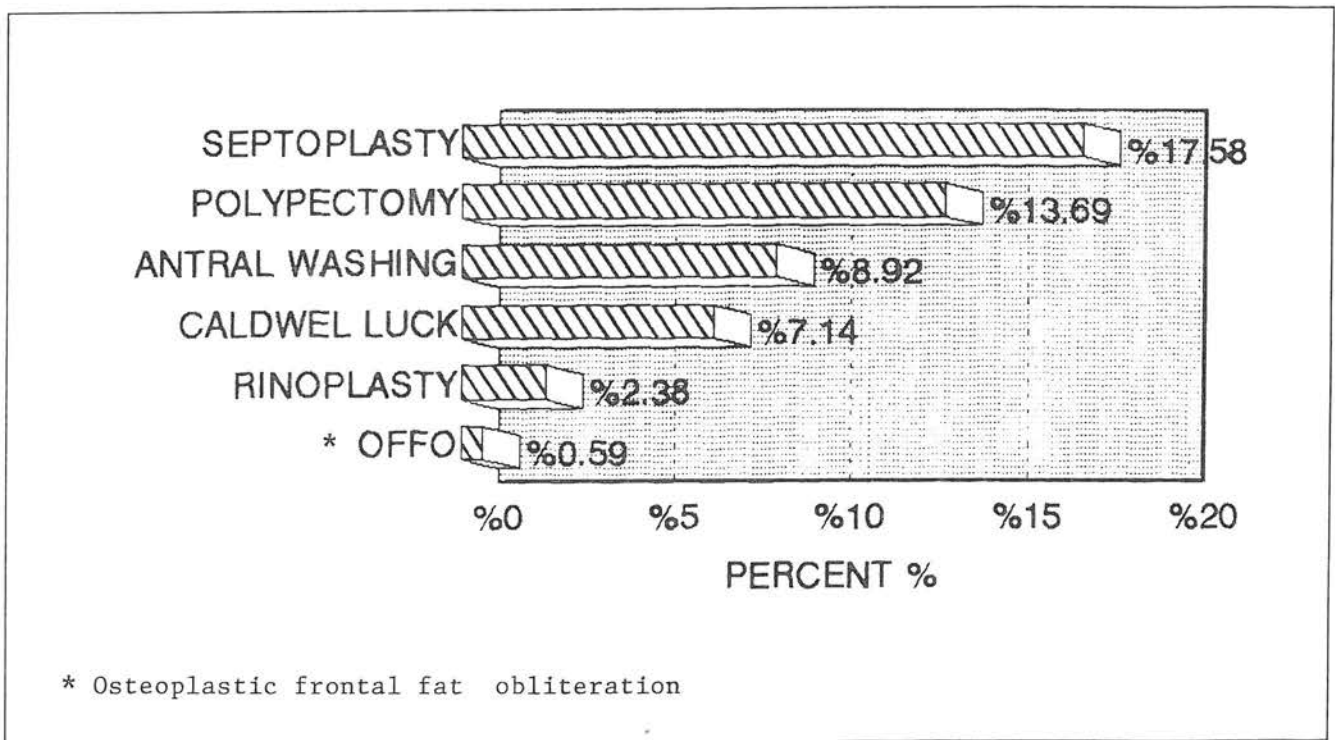
مادر ۰/۷۱ درصد بیماران خود این یافته را مشاهده کردیم.

لازم به ذکر است که در اکثر بیماران ما بیش از یکی از آنومالی های فوق موجود بوده است.

میزان گرفتاری سینوسهای پارانازال بر اساس یافته های



نمودار ۲- شایع ترین علتهای مراجعه بیماران



نمودار ۳- سابقه اعمال جراحی قبلی بر روی بینی و سینوسهای بیماران

اسکن کروئال و برحسب سیستم Staging قراردادی در بیماران ما به شرح زیر است:

Stage 1 (گرفتاری یک سینوس): ۳۰/۷۱ درصد

Stage 2 (گرفتاری کامل یک طرفه سینوسهای اطراف بینی): ۲۷/۱۴ درصد

Stage 3 (گرفتاری کامل یکطرفه سینوسهای اطراف بینی و گرفتاری بعضی از سینوسهای طرف مقابل: ۲۶/۴۲ درصد)

Stage 4 (گرفتاری تمام سینوسهای اطراف بینی = پان سینوزیت): ۲۶/۴۲ درصد

که ۷۲/۷۲ درصد مواردیکه در Stage 4 قرار داشته اند مبتلا به پولیپوز شدید تمامی سینوسهای Paranasal بودند و باقیمانده تنها دچار ضحامت مخاطی در سینوسهای Paranasal بودند.

شایان ذکر است که درسی تی اسکن کروئال ۳ درصد بیماران ماتخریب استخوانی دیواره جانبی بینی مشاهده شد که با توجه به جواب آسیب شناسی پس از عمل پایلوم معکوس به میزان ۱/۷۸ درصد و موکوسل سینوس ماگزیلاری به میزان ۰/۵۹ درصد گزارش شده بوده که یافته سی تی اسکن را کاملاً

توجیه می کند.

مادر بیماران خود اکثراً "از روش Messerklinger استفاده کرده ایم و تنها موارد محدودی را با استفاده از روش Wigand جراحی کرده ایم.

نوع بیهوشی مورد استفاده در بیماران ما به این شرح می باشد: ۴۷/۶۱ درصد بیماران را با بیهوشی عمومی و ۵۲/۳۸ درصد بیماران را با بیحسی موضعی با استفاده از کوکائین ۴ درصد و تزریق گزیلوکائین ۱ درصد با آدرنالین ۱ درصد هزار عمل کردیم.

انواع اعمال جراحی آندوسکوپی یک بیمار را معیارت بودند از:

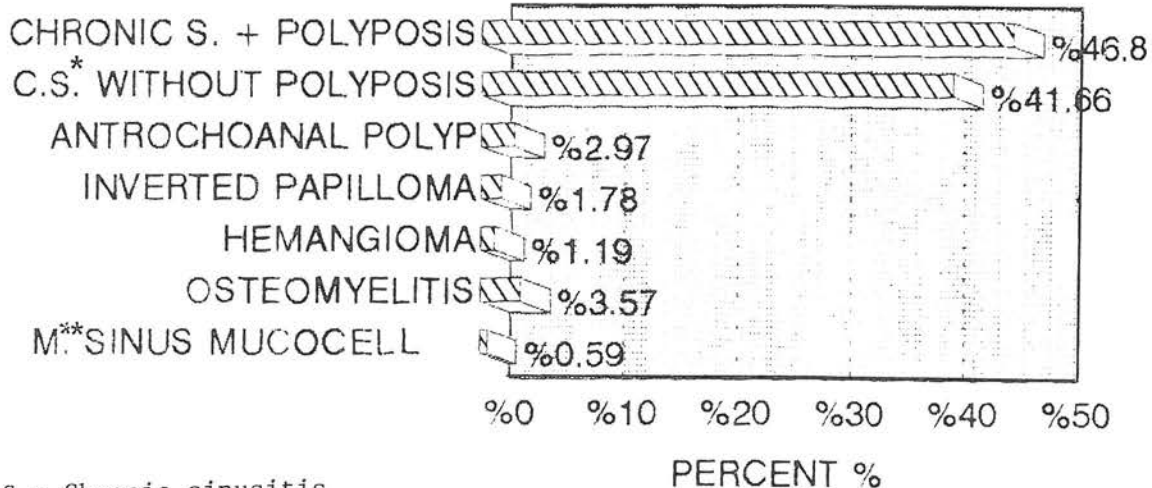
انفاندیبولوتومی + آنتروستومی سینوس ماگزیلاری = ۹۱/۰۷ درصد

برداشتن قسمت جانبی توربینت میانی = ۸۸/۹۵ درصد

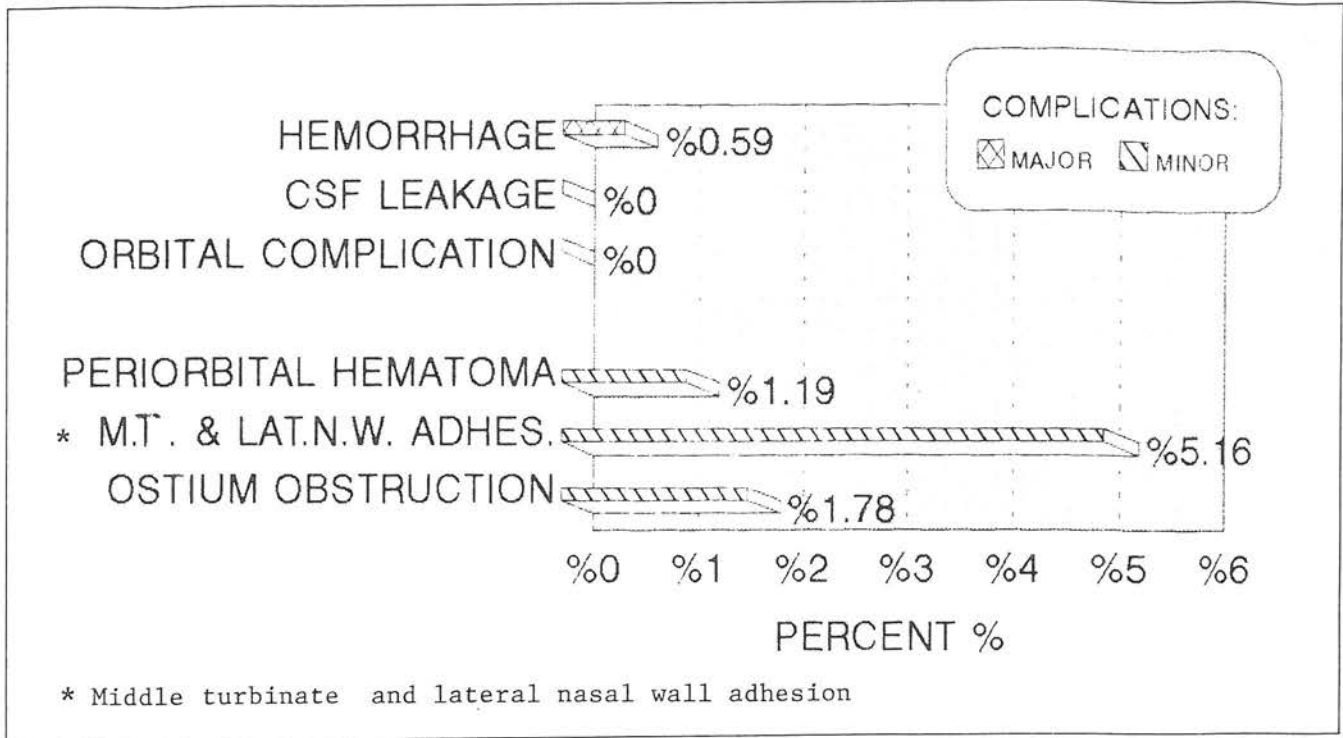
اتمیوئیدکتومی قدامی = ۷۹/۷۶ درصد

توربینوپلاستی زیر مخاط توربینت تحتانی = ۵۴/۷۶ درصد

سپتوپلاستی = ۱۸/۵۴ درصد



نمودار ۴- نتایج حاصل از بررسی هیستوپاتولوژیک بیماران



نمودار ۵- عوارض عمل جراحی انجام شده بر روی بیماران

موکوسیلیاری نرمال مخاط پاتولوژیک داخل کاویته سینوس خودبخود شروع به از بین رفتن کرده و بافت فیزیولوژیک و نرمال جای آنرا بگیرد. (۱۴ و ۱۲ و ۶)

در صورتی که در شرایط ترمیم و بهبود توسط اقداماتی که در بالا ذکر شد بطور مناسب فراهم شود پروسه ترمیم داخل سینوس در عرض سه ماه کامل می شود.

پس از گذشت این زمان می توان تقریباً "اطمینان داشت که احتمال بروز انسداد و چسبندگی در دهانه سینوس بسیار کم شده است. ویزیت بعدی بیماران در ماه ششم و سپس در پایان سال اول انجام می شود. می توان پروسه ترمیم را با انجام یک سی تی اسکن کنترل بامشخصاتی که قبلاً ذکر کردیم در ماه چهارم بصورت دقیقتری بررسی کرد.

میزان شیوع عوارض در بیماران ما (براساس پیگیری ۴ ماهه تا ۱۸ ماهه) به این شرح است:

عوارض عمده:

خونریزی: ۵۹/۰ درصد که با تمهیدات مناسب کنترل شد.

نشت CSF: صفر درصد

اتموئید کتومی خلفی = ۱۱/۹ درصد

اسفنوئیدوتومی = ۷/۷۳ درصد

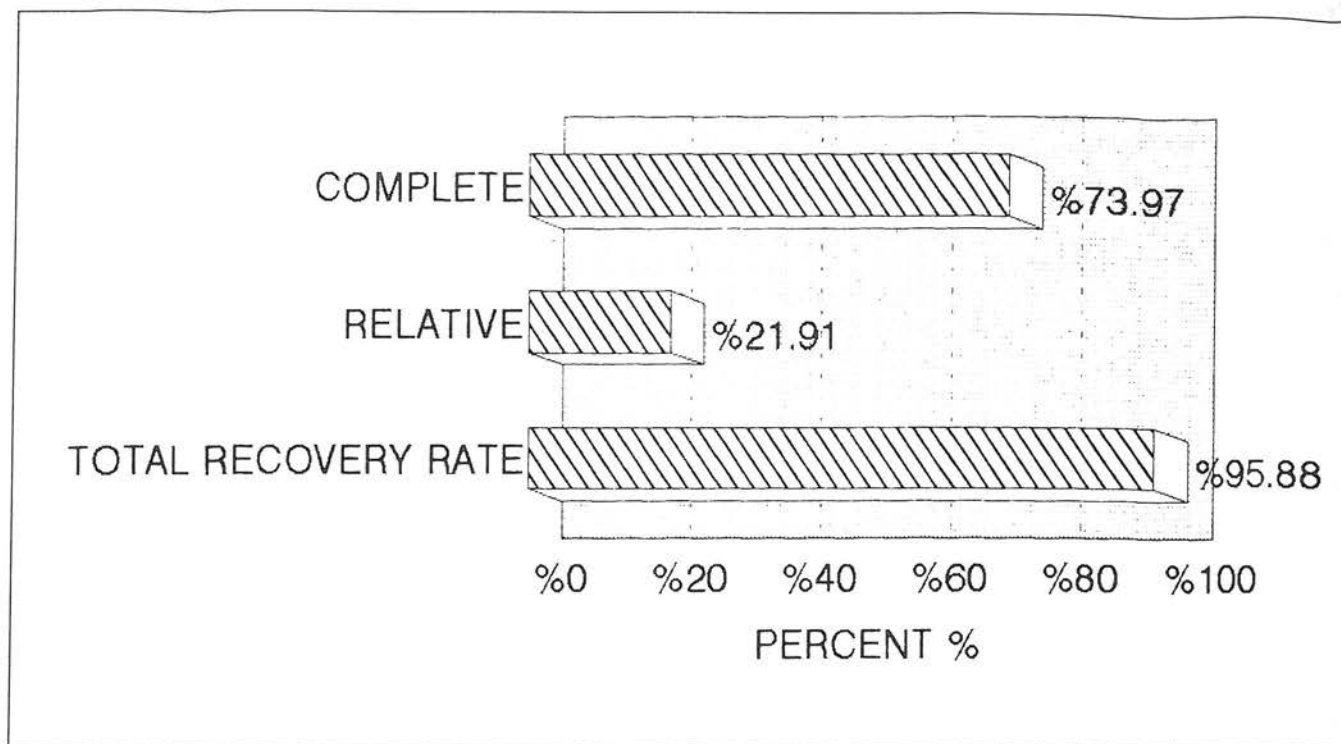
برداشتن انتهای خلفی توربینت تحتانی = ۲/۹۷ درصد

آنتروستومی مئاتوس تحتانی = ۲/۳۸ درصد

شایان ذکر است که در هر بیمار براساس وسعت گرفتاری معمولاً چند اقدام جراحی فوق تواماً بکار گرفته شده است.

مراقبتهای بعد از عمل بیماران شامل مصرف آنتی بیوتیک مناسب و براساس نتایج کشت و آنتی بیوگرام لااقل به مدت ۱۰ روز، شستشوی بینی با سرم فیزیولوژی بعد از خارج کردن تامپون داخل بینی و حفره ماتوس میانی تا ۱۰ روز و مصرف داروهای ضد التهاب موضعی و یا سیستمیک به مدت طولانی، ساکشن های مکرر داخل بینی و حفرات سینوسها، ابتدا ۲ بار در هفته و سپس هفته ای یکبار به مدت ۳ ماه.

شایان ذکر است که در جریان جراحی آندوسکوپی تنه بافت پاتولوژیک دهانه سینوسهای اصلی برداشته می شود و مخاط داخل کاویته سینوسها دست نخورده می ماند تا با برطرف شدن انسداد موجود در دهانه سینوس و برقراری تهویه و جریان



نمودار ۶- میزان بهبودی در بیماران مورد بررسی

پارانازال قرار گرفته اند ۷۳/۹۷ درصد به طور کامل بهبود یافته اند و ۲۱/۹۱ درصد به طور نسبی بهبود پیدا کرده اند به طوری که بیش از ۵۰ درصد شکایات ایشان برطرف شده است. به این ترتیب میزان کلی بهبودی بیماران اعم از بهبود کامل و نسبی با جراحی آندوسکوپی در بیمارستان حضرت رسول اکرم (ص) ۹۵/۸۸ درصد بوده است که قابل مقایسه با آمارهای مشابه در سایر مراکز تحقیقاتی بین المللی می باشد. (نمودار شماره ۶)

توضیح: تصاویر مربوط به بیماران مورد بررسی در این مطالعه می باشد.

عوارض چشمی: صفر درصد

شیوع کلی عوارض عمده در بیماران ما ۰/۵۹ درصد بود.

عوارض جزئی

هماتوم اطراف چشم ۱/۱۹ درصد

چسبندگی بین توربینت میانی و دیواره جانبی: ۵/۱۶ درصد، که در معاینات بعدی عمدتاً اصلاح شدند.

انسداد مدخل طبیعی سینوسها: ۱/۷۸ درصد

مجموع عوارض جزئی بیماران ما ۸ درصد بود. (نمودار شماره ۵) که با بررسی میزان عوارض حاصل از انجام FESS مشخص می شود، همان طور که در ابتدای مقاله آورده شده، این روش نسبت به سایر روشهای جراحی سینوسه‌داری حداقل تروماست.

نتیجه نهائی

از میان ۲۰۰ بیمار مبتلا به سینوزیت مزمن و بیماریهای سینوسی که تحت عمل جراحی آندوسکوپی بینی و سینوسهای

References

- 1) L.Applebaum E.L., et al: CSF leaks ; Cummings Wet. al; Otolaryngology, Head and Neck Surgery; 1993; Chap 55;
- 2) Cittelman P.D, et al : Comparison of FESS under local and general anesthesia; Ann.Otol Rhinol.Laryngol; 102 (4 pt 1) ; 1993(Apr) ; PP:289-93
- 3) Colclasure J.B, et al: FESS, A 300 case review; Jark. Med. Soc; USA ;90:3; 1993(Agu) PP: 106-9
- 4) Huerter - JV Jr:FESS and allergy otolaryngol; Clin . North. Am; Feb;25 :1; PP: 231-8
- 5) Josephson, J.S, et al: The importance of operative care in the adult and pediatric patient treated with functional endoscopic sinus surgery, operative techniques in otolaryngology ; Head and Neck Surgery ; 1: 2; 1990 (June); PP: 112-16
- 6) Krespi Y.P, Ossoff R.H: Functional endoscopic sinus surgery complications ; Head and Neck Surgery ; 1993; chap.11; PP: 131-143
- 7) Mackay J.S:FESS ; Clin.Otolaryngol; 17:1; 1992(Feb); PP:1-2
- 8) Mafee M.F: Preoperative imaging anatomy of nasal- ethmoid - complex for FESS; Radial.Clin North. Am; 31:1 ; 1993(June) ; PP:1-20
- 9) Mattox D.E, Kennedy D.W: Endoscopic management of cerebrospinal fluid leaks and encephaloceles; Laryngoscope ; 100;1990;PP: 857-862
- 10) Mecaffrey T.V:FESS an overview ; Mayo.Clin. Proc ; 68(6); 1993(June) PP:571-7
- 11) Moriyama H, et al :FESS approaches and post operative evaluation; Rhinology; 29:2 1991(June) ; PP:1993-8
- 12) Paparella, et al : Otolaryngology, Head and Neck Surgery ; 1991; PP: 315-323
- 13) Rice D.H: FESS, anterior approach , operative techniques otolaryngology ; Head and Neck Surgery ; 1:2; 1990(June) ; PP: 99-103
- 14) Rice , D.H: Endoscopic intranasal dacryocystorhinostomy, Operative techniques in ENT ; Head and Neck surgery ; 12 ; 1990(June); PP: 131-132
- 15) Rice D.H. Endoscopic sinus surgery; The Sinuses ; 1995; chap 20 ; PP: 255-270
- 16) Schaefer S.D.: FESS , Posterior approach, operative techniques in otolaryngology ; Head and Neck surgery ; 1:2 ; 1990(June) ; PP:104-107
- 17) Stammberger H : Functional Endoscopic Sinus Surgery The Messerklinger Techniques; 1991; PP: 17-318 , 459-510
- 18) Stoney. P., et al : C.T scanning for FESS, analysis of 200 case with reporting scheme ; J. Otolaryngol ; 22:2; 1993 (Apr); PP:72-78
- 19) Toffel P.H., et al : Secure FESS as an adjunct to FESS; Arch. Otolaryngol,Head and Neck Surgery; 115 ; 1989(June); PP: 822-825
- 20) Toffel P.H: FESS in chronic sinus disease; The Journal of Respiratory Diseases ; 12: 3; 1991(murch); PP:1-4
- 21) Winther.B: Introduction and indications for functional endoscopic sinus surgery , operative techniques in otolaryngology; Head and Neck Surgery ; 1:2; (June); PP: 92-93
- 22) Zinreich S.J: Cross - sectional - imaging of the nasal cavity and paranasalsinusesoperative techniques in otolaryngology ; Head and Neck Surgery; 1:2 ; 1990(June); PP:94-98

FUNCTIONAL ENDOSCOPIC SINUS SURGERY

REPORT OF 200 CASES

M.Farhadi, M.D.*

M.Moshrefi, M.D.**

ABSTRACT

The application of functional endoscopic sinus surgery (FESS) for treatment of chronic paranasal sinus diseases had become widely accepted. The diagnostic and therapeutic potential provided by transnasal endoscopic approach has allowed us to manage a variety of disorders other than inflammatory diseases of the nasal cavity and paranasal sinuses. In this prospective study indications, complications and results of FESS in 200 patients is reported.

The pathologic conditions that necessitated surgical intervention were: chronic sinusitis with or without polyposis (88.5 %), antrochoanal polyp(2.97%), inverting papiloma(1.78 %), hemangioma(1.19 %) and mucocele of maxillary sinus (0.59 %). The operative method was mainly based upon the Messer klinger technique. Major complications occurred only in %59 namely postoperative hemorrhage , which was easily controlled. Minor complications occurred in 8% of cases that include , periorbital hematoma (1.19 %) , obstruction of the maxillary sinus ostium (1.78%), and synechia between middle turbinate and lateral nasal wall (5.16 %) , which were almost entirely repaired during the post operative follow up .

6-24 month follow ups of our patients revealed a total recovery of rate of 95.88 % , which is comparable to the results of FESS in well know centers through the world .

Key words:

- 1) Endoscopic surgery
- 2) Paranasal sinus
- 3) FESS

Associate Professor of Otolaryngology , Rasool Akram Hospital

* Assistant of Otolaryngology, Rasool Akram Hospital