

سندرم نونان

(گزارش یک مورد)

چکیده

سندرم نونان یک بیماری ژنتیکی است که بصورت اتوزوم غالب منتقل می‌شود و با ناهنجاری مادرزادی قلبی، کوتاهی قد، قیافه غیرطبیعی و خصوصیات بدنی سندرم ترنر مشخص می‌شود ولی این بیماران کاریوتیپ نرمال دارند. سندرم نونان بطور تقریب در ۱ در ۱۵۰۰ تولد زنده رخ می‌دهد.

بیماری مادرزادی قلبی در ۳۵ تا ۵۰ درصد بیماران مبتلا مشاهده می‌شود. شایعترین ضایعات قلبی عبارت است از: تنگی پلومونر و کاردیومیوپاتی هیپرتروفیک. فراوانی آنومالی کلیوی در سندرم نونان کمتر از سندرم ترنر است، اسپلنومگالی با یا بدون هپاتومگالی بطور شایع وجود دارد. سایر خصوصیات این سندرم عبارت است از: تظاهرات چشمی، نقصان فاکتورهای انعقادی و خونریزی غیرطبیعی و اشکال در عملکرد دستگاه ادراری تناسلی. اگر هر دو والد علائم سندرم نونان را نداشته باشند یا فقط احتمال سندرم نونان در آنها باشد، بعد از تولد نخستین فرزند با سندرم نونان ریسک احتمالی ۵ درصد برای ابتلای فرزند بعدی وجود دارد. درمان موفقیت آمیز کوتاهی قد با هورمون رشد گزارش شده است.

در این گزارش پسر بچه ۷ ساله‌ای با سندرم نونان معرفی می‌گردد که با علائم کوتاهی قد، چهره غیرطبیعی، بیماری مادرزادی قلبی و بیضه نزول نکرده دو طرفه مراجعه نموده است.

کلید واژه‌ها: ۱- سندرم نونان ۲- بیماری مادرزادی قلبی ۳- کوتاهی قد ۴- سندرم ترنر

دکتر شهلا رودپیما*
دکتر ابوالقاسم اسلامی**

مقدمه

بلند کروموزوم ۱۲ قرار دارد. شایعترین علائم و یافته‌ها عبارت است از: کوتاهی قد، پرده گردنی، برآمده شدن یا فرورفتن جناغ سینه، انحنای ساعد دستها، ناهنجاری قلبی و یک قیافه مخصوص بصورت هیپرتلوریسم (فاصله داشتن دو چشم از یکدیگر) شکاف پلک که بر خلاف کودکان مونگول به سمت پایین می‌باشد، پتوز، کوچک بودن چانه و ناهنجاریهای گوش، سایر آنومالیها مثل *Clinodactyly* (خم شدن مفصل انگشتان)، هرنی و تغییر شکل ستون مهره‌ها کمتر شایع است. عقب‌افتادگی

سندرم نونان به فنوتیپ مذکر یا مؤنثی اطلاق می‌شود که دارای آنومالیهای مشابه با سندرم ترنر می‌باشد، اما این پسران و دختران دارای کاریوتیپ طبیعی می‌باشند. بیماری معمولاً اسپورادیک بوده ولی گرفتاری در خواهران و برادران فرد بیمار و یا نسل دیگری از همان خانواده نیز گزارش شده است، تظاهر کامل یا نسبی بیماری در ۲۰ درصد از بستگان وجود دارد. انتقال از جنس مذکر به جنس مذکر نشان‌دهنده یک ژن اتوزوم غالب با تظاهرات متغیر می‌باشد. این ژن بر روی بازوی

* دانشیار گروه کودکان، دانشگاه علوم پزشکی و خدمات بهداشتی درمانی شهید بهشتی - فوق تخصص قلب کودکان

** دستیار قلب و عروق، دانشگاه علوم پزشکی و خدمات بهداشتی درمانی شهید بهشتی

تقریباً از بین رفته بود. نبض‌های اندامها نرمال بود. اندامهای فوقانی و تحتانی و ستون مهره‌ها طبیعی بود. در معاینه سیستم اداری - تناسلی کریپتورکیدیسم دوطرفه وجود داشت. والدین اظهار می‌داشتند که در مراحل تکامل کودک تأخیر در صحبت کردن وجود داشته و هنگام ثبت نام برای کلاس اول دبستان اولیاء مدرسه متوجه تأخیر تکامل عقلانی کودک شده و به والدین توصیه نموده بودند که از این نظر به پزشک مراجعه نمایند. والدین فامیل نبوده و دارای ۶ فرزند بودند که بیمار فرزند آخر خانواده بود. سایر فرزندان خانواده سالم بودند. در فامیل نزدیک سابقه بیماری مشابهی وجود نداشت. اهل و ساکن گرگان می‌باشند. برای بیمار رادیوگرافی سینه و مچ دست، الکتروکاردیوگرافی، اکوکاردیوگرافی و کشت کروموزومی انجام شد. در رادیوگرافی سینه اندازه قلب در بالاترین حد طبیعی و بطن راست بزرگ بود و دیلاتاسیون بعد از تنگی در ناحیه شریان پولمونر مشاهده می‌گردید. در الکتروکاردیوگرافی انحراف محور به راست و هیپرتروفی بطن راست با *Strain Pattern* وجود داشت. در اکوکاردیوگرافی تنگی شدید دریچه پولمونر با گرادیان فشار ۱۴۰ میلی‌متر جیوه ثبت گردید. در رادیوگرافی مچ دست سن استخوانی بیمار تأخیر داشت و حدود سه سال بود. تصاویر شماره ۱، ۲ و ۳. کاریوتیپ بیمار طبیعی و *XY ۴۶* بود. بیمار با تشخیص سندرم نونان کاندید عمل والولوپلاستی دریچه پولمونر و سپس اریکدوپکسی می‌باشد.

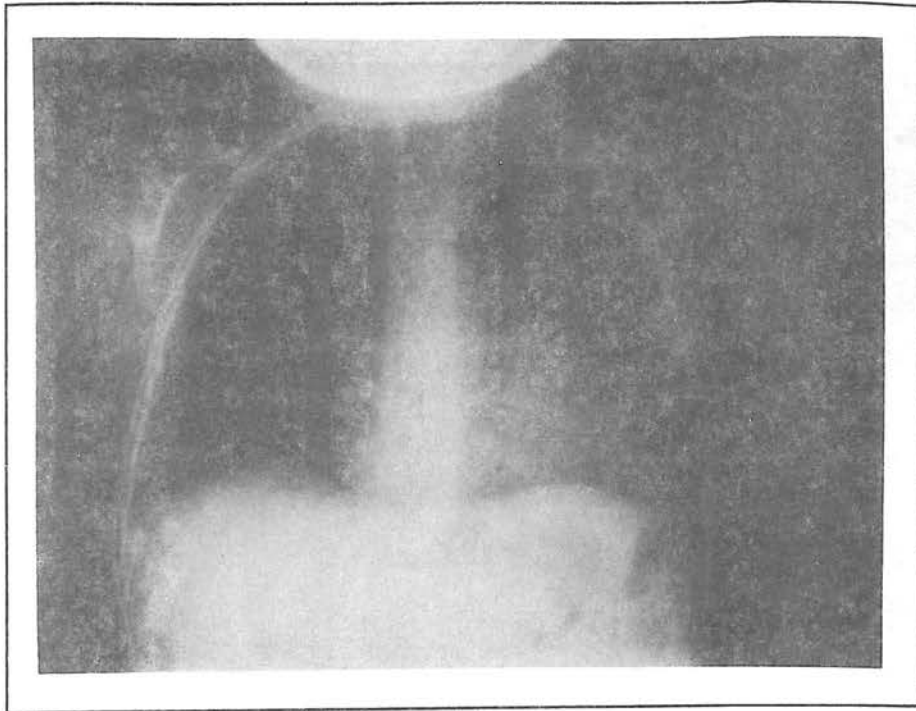
بحث

با مطالعه سری‌های بزرگ بیماران با سندرم نونان یافته‌های جدیدی به تصویر بالینی بیماری اضافه شده است. در یک مطالعه بر روی ۱۵۱ بیمار با سندرم نونان ۸۳ نفر از جنس مذکر و ۶۸ نفر از جنس مؤنث بوده و سن متوسط بیماران ۱۲/۶ سال بود^(۱۱). شایعترین عارضه قلبی تنگی پولمونر (۶۲ درصد) و سپس کاردیومیوپاتی (۲۰ درصد) بود و ۱۲/۵ درصد از بیماران اکوکاردیوگرافی نرمال داشتند. همراهی کاردیومیوپاتی هیپرتروفیک یا سندرم قلب چپ هیپوپلاستیک با سندرم نونان در گزارشات دیگری نیز آمده است^(۲،۴،۱۰).

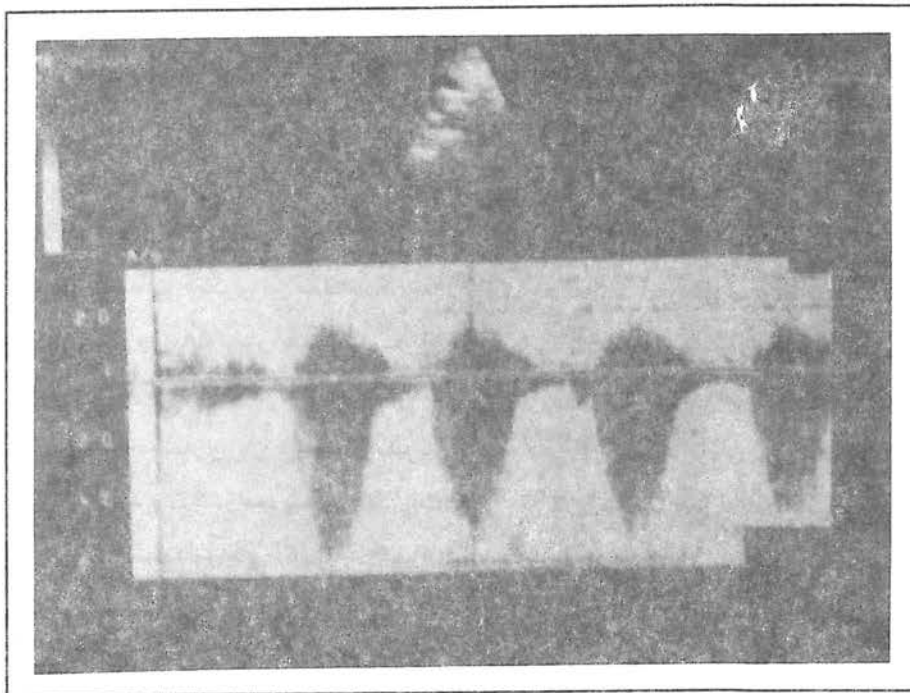
عقلانی متوسط در ۲۵ درصد بیماران وجود دارد. ناهنجاری قلبی در ۳۵ تا ۵۰ درصد بیماران دیده شده و معمولاً به صورت تنگی پولمونر است. خصوصیات مشترکی بین سندرم نونان و تیپ ۱ نوروفیبروماتوز در تعدادی از فامیلها یافت شده ولی ارتباطی بین آنها وجود ندارد. پسران گرفتار معمولاً کریپتورکیدیسم و بیضه‌های کوچک داشته و ممکن است دچار کم‌کاری گونادها بوده و یا از این نظر طبیعی باشند. بلوغ حدود ۲ سال تأخیر داشته و طول قد مناسب بالغین در انتهای دهه دوم عمر بدست می‌آید که معمولاً در پایین‌ترین حد طبیعی است. دختران با سندرم نونان آنومالیهای دارند که با سندرم ترنر *XO ۴۵* تشابهاتی دارد ولی کاریوتیپ طبیعی *XX ۴۶* دارند. ناهنجاریهای شایع مشابه آن است که در مورد جنس مذکر شرح داده شد. فنوتیپ از بعضی جهات با سندرم ترنر متفاوت می‌باشد. عقب‌افتادگی عقلانی معمولاً وجود دارد. نقص قلبی معمولاً بصورت تنگی پولمونر یا *ASD* است به جای آنکه بصورت کوآرکتاسیون آئورت در سندرم ترنر باشد. تکامل جنسی طبیعی معمولاً با دو سال تأخیر به وقوع می‌پیوندد. نارسائی زودرس تخمدان در یک دختر نوجوان اتفاق افتاده است^(۱۶).

معرفی بیمار

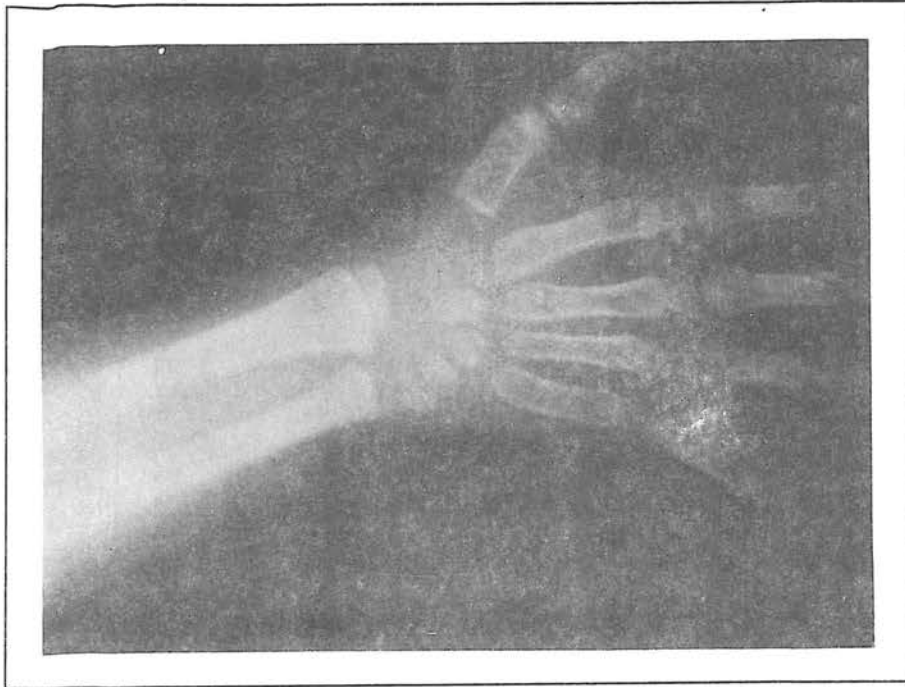بیمار پسر بچه ۷ ساله‌ای است که در تاریخ ۱۵/۶/۷۵ جهت بررسی علت سوفل قلبی به درمانگاه قلب اطفال مرکز پزشکی طالقانی معرفی گردید. در بدو ورود جثه کوچک و قد کوتاه بیمار جلب نظر می‌نمود. وزن ۱۴ کیلوگرم و طول قد ۹۷ سانتی‌متر داشت که هر دو ۲ انحراف معیار زیر منحنی ۳ درصد بوده است. بیمار دارای قیافه خاصی بصورت پیشانی اندکی برآمده، صورت کشیده، پتوز خفیف پلکها، گوشهای کمی پائینتر از حد نرمال و چانه کوچک بود. در معاینه قفسه سینه جناغ سینه در انتهای تحتانی برآمده بود. تریل در ناحیه فوقانی و چپ جناغ سینه و ناحیه سوپرا استرنال لمس گردید. در سمع یک سوفل اجکشن سیستمولیک با حداکثر شدت در ناحیه کناره فوقانی و چپ جناغ سینه شنیده شد. جزء *P2* صدای دوم کاهش یافته و



تصویر شماره ۱- رادیوگرافی سینه‌بیمار (بزرگی بطن راست و برآمدگی سگمان آرتریوپولمونر مشاهده می‌شود)



تصویر شماره ۲- اکوکاردیوگرافی داپلر (گرادیان فشار ۱۴۰ میلی‌متر جیوه در سطح دریچه پولمونر مشاهده می‌شود)



تصویر شماره ۳- رادیوگرافی مچ دست (سن استخوانی حدود ۳ سال است)

۵۰ درصد از بیماران طول قد کمتر از ۳ درصد منحنی رشد و ۴۳ درصد وزن کمتر از ۳ درصد منحنی رشد داشتند و متوسط دور سر بیماران روی منحنی ۵۰ درصد بود. تأخیر تکامل عقلانی شایع بود. دید غیر طبیعی در ۹۴ درصد و شنوایی مختل در ۴۰ درصد بیماران وجود داشت. سایر یافته‌ها عبارت‌است از بیضه نزول نکرده (۷۷ درصد)، هیپوتواسپلنومگالی (۵۰ درصد) و خونریزی غیر طبیعی (۵۶ درصد). اختلالات بینایی و شنوایی و انعقادی و بزرگی احشاء در مطالعات دیگری نیز مشاهده گردید. در یک مطالعه توسط Lee بر روی ۵۸ بیمار با سندرم نونان اختلالات بینایی متعددی در بیماران یافت شد که عبارت بودند از: استرابیسم ۴۸ درصد، عیوب انکساری ۶۱ درصد، آمبلیوپیا ۳۳ درصد، نیستاگموس ۹ درصد و ۶۳ درصد بیماران تغییرات پاتولوژیک در سگمان قدامی چشم داشتند و فقط ۳ درصد از آنها هیچگونه مشکل بینایی نداشتند و به این ترتیب توصیه شده بود که همه افراد مبتلا به سندرم در مراحل اول تشخیص توسط افتالمولوژیست معاینه شوند^(۷). در یک گزارش توسط Sharland ۴۷ نفر از ۷۲ بیمار مورد مطالعه (۶۵ درصد) دارای سابقه خونریزی غیر طبیعی بودند. ۲۹ نفر (۴۰ درصد) PTT

طولانی داشتند و کمبود انواع فاکتورهای انعقادی راه داخلی در آنها یافت شد و در بعضی بیماران کمبود فاکتور انعقادی مشابه در بستگان درجه یک نیز وجود داشت^(۱۳). سونوگرافی بر روی ۴۴ بیمار با سندرم نونان که سن آنها بین ۹ ماه تا ۳۸ سال بود در ۱۶ نفر (۳۶ درصد) طبیعی و در ۲۸ نفر (۶۴ درصد) غیر طبیعی گزارش گردید^(۶). ۵ نفر (۱۱ درصد) آنومالی کلیوی و ۲۳ نفر (۵۳ درصد) اسپلنومگالی داشتند که در ۶ مورد با هیپاتومگالی همراه بود. این مطالعه نشان داد که آنومالی کلیوی در سندرم نونان کمتر از سندرم ترنر دیده می‌شود ولی اسپلنومگالی با یا بدون هیپاتومگالی شایعتر است. انسیدانس بالای آنومالیهای قلبی در سندرم نونان لزوم مطالعات اکوکاردیوگرافیک و داپلر را در آنها نشان می‌دهد. در بررسی ۱۱۸ بیمار توسط Burch ۸ نفر (۷ درصد) دریچه پولمونر دیسپلاستیک و ۲۲ نفر (۲۰ درصد) تنگی دریچه پولمونر داشتند، در ۲۹ نفر (۲۵ درصد) هیپرتروفی بطن چپ مشاهده گردید که در ۴۱ درصد موارد بصورت هیپرتروفی منتشر سپتوم و دیواره‌های بطنها بود^(۳). باروری در مردان بالغ مبتلا به سندرم نونان در معرض خطر قرار می‌گیرد.

در مطالعه‌ای بر روی ۱۱ مرد بالغ با سندرم نونان، بیضه نزول نکرده دو طرفه در ۶ مورد وجود داشت که اندازه آن کاهش یافته بود و تأخیر بلوغ در ۳ نفر و آژوسپرمی یا اولیگوسپرمی در ۴ نفر مشاهده گردید^(۵). چنین به نظر می‌رسد که عدم نزول بیضه فاکتور عمده اختلالات باروری در مردان مبتلا به این بیماری باشد. فنوتیپ خاص و کمبود ذهنی بیماران با این سندرم ممکن است در رفتار آنها نیز انعکاس یابد. ۲۱ کودک از این نظر مورد مطالعه قرار گرفتند که حدود ۵۰ درصد آنها بر طبق استانداردهای روانپزشکی دارای مشکل پسیکولوژیک بودند^(۱۵). مشاوره ژنتیک با والدین این بیماران ضروری است. ۱۱۷ فامیل با سندرم نونان مورد مطالعه قرار گرفتند^(۱۲) که دارای ۱۴۴ فرد مبتلا به این سندرم بودند. در ۱۴ درصد این فامیلها یک نفر از والدین مبتلا بود (۱۱ درصد مادران و ۳ درصد پدران). در ۳۱ درصد از فامیلها یک نفر از والدین یک علامت احتمالی سندرم را داشت. تجزیه و تحلیل آماری این فامیلها انتقال اتوزوم غالب را ثابت کرد و نشان داد که اگر هر دو نفر از والدین بدون علامت بوده و یا فقط یک علامت احتمالی بیماری را داشته باشند بعد از تولد نخستین فرزند با سندرم نونان در یک خانواده ریسک احتمالی برای ابتلای فرزند بعدی ۵ درصد است. در سالهای اخیر استفاده از هورمون رشد برای درمان کوتاهی قد این بیماران متداول شده است. جدیدترین بررسی در این مورد^(۹) بر روی ۱۵۰ کودک با سندرم نونان صورت گرفته است که ۹۷ نفر از آنها پسر بوده‌اند. مقایسه این بیماران با بیماران مبتلا به کمبود هورمون رشد و بیماران مبتلا به سندرم ترنر نشان داد که کودکان با سندرم نونان از دو گروه قبلی کوتاهتر هستند. بعد از درمان با هورمون رشد میزان رشد سالیانه بیماران با سندرم نونان در سالهای ۱ و ۲ و ۳ و ۴ بعد از درمان در حد فاصل دو گروه قبلی قرار گرفت. در ۴۲ کودک بهبود قابل ملاحظه‌ای در طول قد پیدا شد و در ۴ نفر از پسران طول قد از حد پیش‌بینی شده برای زمان بلوغ تجاوز کرد. گزارشات مشابهی از موفقیت آمیز بودن درمان با هورمون رشد در این بیماران وجود دارد^(۱۴، ۸، ۱). مهمترین سندرم‌هایی که در تشخیص افتراقی سندرم نونان مطرح می‌باشند عبارتست از:

۱- سندرم ترنر: این سندرم یکی از شایعترین مونوزومی‌ها در

انسان می‌باشد و بصورت فقدان یک کروموزوم X یا قسمتی از آن می‌باشد. فنوتیپ بیماران مؤنث می‌باشد. مهمترین خصوصیات آن قد کوتاه و عدم تکامل گونادها می‌باشد. پرده گرنی، آنومالی قلبی بصورت کوآرکتاسیون آئورت، ناهنجاری‌های کلیوی سایر علائم را تشکیل می‌دهند. دخترانی که دچار سندرم نونان می‌باشند آنومالی‌های مشابه دختران مبتلا به سندرم ترنر ولی کاریوتیپ طبیعی دارند. آنومالی قلبی آنها از نوع تنگی پولمونری یا ASD بوده و عقب‌افتادگی عقلانی معمولاً وجود دارد.

۲- سندرم Leopard یا Multiple lentigines یک پدیده اتوزوم غالب است که شامل علائم پوستی بصورت Lentigin (ماکول‌های گرد و قهوه‌ای تیره کمتر از ۳ سانتی‌متر) منتشر در تمام نقاط بدن، هیپرتلوریسم، تنگی پولمونری یا کاردیومیوپاتی هیپرتروفیک، ژنیتال غیرطبیعی (کریپتورکیدیسم، هیپوگوناادیسم و هیپوسپادیازیس، تأخیر رشد، کری عصبی و تغییر شکل قفسه سینه می‌باشد و مهمترین وجه افتراق آن با سندرم نونان علائم پوستی می‌باشد.

۳- سندرم Aarskog با قد کوتاه، هیپرتلوریسم، دست و پا‌های کوچک با پرده بین انگشتان و پوست اسکروتال اضافی بالای پنیس مشخص می‌شود و بصورت وابسته به جنس منتقل می‌شود و مهمترین وجه افتراق آن با سندرم نونان وجود دفورمیتی اندام‌ها و فقدان آنومالی قلبی می‌باشد.

۴- سندرم Neurofibromatosis - Noonan: گزارشات و وجود دارد مبنی بر این که بعضی از افراد فامیل‌هایی که در آنها نروفیبروماتوز تیپ ۱ شایع می‌باشد دارای علائمی مشابه سندرم نونان (خصوصیات چهره، قد کوتاه و مشکلات یادگیری) می‌باشند. آیا این بیماران دچار سندرم نروفیبروماتوز - نونان می‌باشند؟^(۱۷) مطالعات وسیع روی DNA این بیماران نشان داد که ژن معیوب روی قسمت پروگزیمال بازوی بلند کروموزوم ۱۷ و در همان ناحیه‌ای واقع شده که ژن نروفیبروماتوز تیپ ۱ قرار دارد. فنوتیپ نونان که در بعضی مبتلایان به نروفیبروماتوز تیپ ۱ دیده می‌شود به علت بیان متفاوت ژن نروفیبروماتوز روی کروموزوم ۱۷ بوده و از سندرم نونان متفاوت می‌باشد.

نتیجه گیری

نکرده می‌تواند مشکلات استریلیتی بیماران را کاهش دهد. مشاوره ژنتیک با والدین بیمار اطلاعات آنها را در مورد فرزندان بعدی گسترش می‌دهد. برای درمان کوتاهی قد بیماران می‌توان از هورمون رشد استفاده نمود.

یافته‌های جدید در مورد این بیماری نشان می‌دهد که بررسی بیماران از نظر مشکلات بینائی و شنوایی اختلالات انعقادی، آنومالیهای احشاء و اختلالات روانی ضروری است. عمل جراحی ارکیدوپکسی برای ترمیم زودرس بیضه نزول

REFERENCES

- 1) Ahmed ML, Foot AB, Edge JA, et al; Noonan's Syndrome: abnormalities of the growth hormone / IGF - I axis and the response to treatment with human biosynthetic growth hormone; Acta - Paediatr - Scand; 80(4), 1991L 446-50
- 2) Antonelli D, Antonelli J, Rosenfeld T; Noonan's Syndrome associated with hypoplastic left heart; Cardiology, 77(1): 1990, 62-5
- 3) Burch M, Sharland M, Shinebourne E, et al; Cardiologic abnormalities in Noonan Syndrome: Phenotypic diagnosis and echocardiographic assessment of 118 patients; J-Am-Coll-Cardiol; 22(4), 1993: 1189-92
- 4) Campell AM, Bousfield JD; Anaesthesia in a patient with Noonan's syndrome and cardiomyopathy; Anaesthesia, 47(2): 1992: 131-3
- 5) Elsayi MM, Pryor JP, Klufio G, et al; Genital tract function in men with Noonan syndrome; J-Med-Genet, 31(6), 1994: 468-70
- 6) George CD, Patton MA, El sawi M, et al; Abdominal ultrasound in noonan syndrome: a study of 44 patients; Pediat-Radiol, 23(4), 1993: 316-8
- 7) Lee NB, Kelly L, Sharland M; Ocular manifestations of Noonan syndrom; Eye, 6 (Pt 3), 1992: 328-34
- 8) Municchi G, Pasquino AM, Pucarelli I, et al; Growth hormone treatment in noonan syndrome:

Report of four cases who reached final height; Horm-Res. 44(4), 1995: 164-7

9) Romano AA, Blethen SL, Dana K, et al; Growth hormone treatment in Noonan syndrome: The national cooperative growth study experience; J - pediat, 128 (5 pt 2), 1996: S 18-21

10) Schwartz N, Eisenkraft JB; Anesthetic management of a child with Noonan's syndrome and idiopathic hypertrophic subaortic stenosis; Anesth - Analg, 74 (3), 1992: 464-6

11) Sharland M, Burch M, McKenna WM, et al; A clinical study of Noonan syndrome, Arch - Dis - Child, 67(2), 1992: 178-83

12) Sharland M, Morgan M, Smith G, et al; Genetic counselling in Noonan syndrome; Am-J-Med-Genet, 45(4): 1993 437-40

13) Sharland M, Patton MA, Talboy S, et al; Coagulation factor deficiencies and abnormal bleeding in Noonan's syndrome; Lancet, 339 (8784) 1992: 19-21

14) Thomas BC, Stanhope R; Long - term treatment with growth hormone in Noonan's syndrome; Acta - Pediat, 82(10), 1993: 853-5

15) Wood A, Massarano A, Super M, et al; Behavioral aspects and psychiatric findings in Noonan's syndrome, Arch-Dis- Child, 72(2), 1995: 153-5

16) Digeorge AM; Hypofunction of the testis, In: Nelson Textbook of Pediatrics, Edited by Behrman RE Kliegman RM; W.B. Saunders Company, Philadelphia 15th Edition, 1996 PP: 1629-32

17) Stern HJ, Saal HM, Lee JS, et al; Clinical Variability of type 1 neurofibromatosis: Is there a neurofibromatosis - Noonan Syndrome?; J - Med - Gene, 29(3), 1992: 184-7

NOONAN SYNDROME

(A CASE REPORT)

*Sh. Roodpeyma, M.D.**

*A. Eslami, M.D.***

ABSTRACT

Noonan syndrome is a genetic condition inherited by an autosomally dominant manner, characterised by congenital heart disease, short stature, abnormal facies and the somatic feature of Turner's syndrome, but a normal karyotype. Noonan syndrome affects approximately 1 in 1500 live births.

Congenital heart disease occurs in 35-50% of patients diagnosed with Noonan syndrome. The most common cardiac lesions are pulmonary stenosis and hypertrophic cardiomyopathy. The frequency of renal anomalies in Noonan syndrome is lower than that seen in Turner syndrome. However, splenomegaly with or without hepatomegaly occurs commonly. Ocular manifestations, coagulation factor deficiencies and abnormal bleeding and genital tract malformation are other features of this syndrome. If both parents had only possible or no signs of Noonan syndrome, subsequent to the birth of the first child with Noonan syndrome in a family, an empiric recurrence risk of 5% is predicted.

Successful treatment of short stature with growth hormone are reported.

We report a 7-year old boy with Noonan syndrome who presented with short stature, abnormal facies, congenital heart disease and bilateral undescended testis.

Key Words: 1) Noonan Syndrome

2) Congenital heart disease

3) Short stature

* Associate professor of Shahid Beheshti University of Medical Sciences and Health Services - Pediatric Cardiologist

** Assistant of Cardiology, Shahid Beheshti University of Medical Sciences and Health Services